République algérienne démocratique et populaire

Université Aboubekr Belkaïd TLEMCEN

Faculté de Médecine
Département de Médecine

0646

Thèse de Doctorat
en Sciences Médicales

LA METHODE D'ILIZAROV

Technique - Indications - Résultats

Soutenue publiquement par le **Docteur Hamdan KISSI**
Maître assistant en chirurgie orthopédique
et traumatologie

Directeur de Thèse: **Pr M. KHAZNADAR**
Faculté de médecine d'Oran

JURY

Président :	**Pr. A. MEKHALDI**	Faculté de médecine Alger
Membres :	**Pr. M. NOUAR**	Faculté de médecine Alger
	Pr. R. BENBAKOUCHE	Faculté de médecine Alger

Thè:617.3-01/05

Je dédie ce travail

A mes parents.

Qui ont tant attendu ce travail et auxquels je dois tout
Pour tout ce qu'ils m'ont donné.

A ma femme et mes enfants.

Pour leur affection et leur soutien dans toutes les circonstances de la vie,que dieu me les garde.

A toute ma famille.

A tous mes amis et confrères du C.H.U Oran et Tlemcen

A tous mes Maîtres que j'ai côtoyés et auprès desquels j'ai appris mon métier.

A mon Maître et Directeur de thèse
Le Professeur M.KHAZNADAR

Je suis fier de travailler avec vous et partager votre expérience.votre dévouement

à l'orthopédie et votre compétence polyvalente ont toujours suscité en moi l'admiration.

Vous m'avez constamment soutenu et aidé dans ma carrière. Vous avez accepté de diriger ce travail,que je considère comme l'épanouissement de votre œuvre.

Veuillez trouver ici l'expression de toute ma gratitude et de mon respect le plus profond.

A Monsieur le Professeur A.MEKHALDI

Je suis très sensibles à l'honneur que vous me faites en acceptant de

présider le jury de cette thèse.

Vous avez toujours suscité en moi l'admiration envers votre compétence polyvalente.

Veuillez trouver ici, l'expression de mon profond respect.

A Monsieur le professeur M.NOUAR

Vous avez accepté avec gentillesse de juger ce travail.

Votre avis est un réel privilège.

Veuillez trouver ici, l'expression de mes sincères remerciements.

A Monsieur le Professeur R.BENBAKOUCHE

J'ai toujours trouvé aide et compréhension auprés de vous.

Vos qualités humaines et scientifiques sont remarquables.

Je vous remercie de l'honneur que vous me faites d'accepter ce travail.

Soyez assuré de mon profond respect.

SOMMAIRE

PAGES

INTRODUCTION : 1
HISTORIQUE :.....5
HISTOGENESE :.....13
A/ Définition de l'ostéogenèse.....14
A-1/ Ostéogenèse dans la région fracturée.....14
A-2/ Ostéogenèse en distraction.....16
a : la première semaine.....16
b : Du 7 au 21émé jour.....17
c : sixième semaine.....17
d : 60eme jour.....18
e : 90eme.....18
B/ Myogenèse.....24
B-1/ a la première semaine.....24
B-2/ Au 21éme jour.....24
C/ Angiogenése.....25
C-1/ AU 14éme jour.....25
D/ Développement des nerfs.....27
D-1/ première semaine.....27
D-2/ 15 ème jour.....27
TECHNIQUE ET MATERIEL DE POSE :.....28
A/ Aspects biomécaniques.....29
B/ Etudes expérimentales.....38
C/ Etudes théoriques.....39
C-1/ les broches.....39
C-2/ les demi anneaux.....42
C-3/ les boulons.....42
C-4/ les tiges de liaison.....42
C-5/ drapeau.....42
C-6/ plaques de liaisons.....42
C-7/ Arceau.....42

D/ Particularités techniques.....44
D-1/ précautions préopératoires.....44
D-2/ installation.....45

D-3/ mise en place des broches.....45
D-4/ tenseur dynamomètre.....52
D-5/ assemblage des tiges..... 57
D-6/ montage des anneaux..... 58

VI/ CORTICOTOMIE..... 61
1/Distraction longitudinale.....64

2/Distraction transversale..... 67

V/ TEST PSYCHOLOGIQUE.....72
VI/ INDICATIONS.....73
A/ ALLONGEMENT DES MEMBRES.....74
A-1/ particularités techniques.....76
A-1-a/ au niveau du fémur.....76
A-1-b/ au niveau du tibia.....78
A-1-c/ au niveau de l'avant bras.....80
A-1-d/ au niveau de l'humérus.....80
A-2/ surveillance de l'allongement.....82
A-2-a/ échographie.....82
A-2-b/ précautions au niveau du pied.....86
A-3/ Allongement chez l'enfant.....91
B/ LES PSEUDARTHROSES ET LES PERTES DE SUBSTANCE OSSEUSE.....94
B-1/ particularités techniques.....94
B-1-a/ compression simple.....94
B-1-b/ la distraction.....96
B-2/ traitement de l'infection.....98
B-3/ technique de comblement des pertes de substance.....99
B-4/ indications.....101
B-4-a/ pseudarthrose sans raccourcissement.....101
B-4-b/ pseudarthrose avec raccourcissement.....102
B-4-c/ perte subst osseuse circonférentielle.....102
B-4-d/ perte subt osseuse partielle.....102
B-4-e/ système d'ascenseur 103
B-4-f/ la pseudarthrose congénitale.....106
B-4-g/ la pseudarthrose post-ostéomyélite chez l'enfant.....108

C/ DEVIATIONS ANGULAIRES DU SQUELETTE.....109
C-1/ particularités techniques.....110
C-2/ résultats et complications.....120
C-3/indications.....113
C-3-a/ correction des déformations diaphysaires.....113
C-3-b/ correction des déformations métaphysaires....113
C-3-c/ correction des déformations articulaires.....114
C-3-d/ les grandes déviations.....114
D/ METHODE D'ILIZAROV EN TRAUMATOLOGIE.....116
D-1/ les fractures articulaires.....117
D-2/ les fractures métaphysaires.....118
E/ PIED ET LA METHODED'ILIZAROV.....123
E-1/correction des déformations du pied.....123
E-2/allongement du pied.....128
E-3/arthrodèse tibio tarsienne.....129
E-4/arthrodèse tibio calcanéenne.....129

F/TUMEURS MALIGNES.....130

G/INDICATIONS RARES.....131

CASUISTIQUE.....132

MATERIEL ET METHODES.....133
TRAITEMENT DES PSEUDARTHROSES SEPTIQUES.....135
TRAITEMENT DES FRACTURES DES PLATEAUX TIBIAUX.....149
TRAITEMENT DES FRACTURES DIAPHYSAIRES.....161
TRAITEMENT DES FRACTURES DU PILON TIBIAL.....173
TRAITEMENT DES DEFORMATIONS DU PIED.....181
TRAITEMENT DES DEVIATIONS ANGULAIRES.....188
TRAITEMENT DES INEGALITES DE LONGUEUR.....192

VIII/ AVENIR DE LA FIXATION EXTERNE.....195
ICONOGRAPHIE.....200
CONCLUSION.....217
FICHE TECHNIQUE D'EXAMEN.....221
BIBLIOGRAPHIE.....231

I/ INTRODUCTION

La fixation externe est une méthode qui stabilise un ou plusieurs segments du squelette à l'aide d'éléments qui, après avoir traversé les parties molles, se raccordent à l'extérieur à des appareils mécaniques.

Ceux-ci permettent d'exercer sur les segments en question des forces qui varient en fonction des besoins : immobilisation, compression, distraction, corrections angulaires,etc..

La fixation élastique proposée par **ILIZAROV**, permet un temps de fixation stable et un temps de fixation « dynamique »pendant lequel le foyer est sollicité par la dynamisation axiale du fixateur, tout en maintenant la stabilité.

Cette méthode est basée sur l'utilisation d'un fixateur externe circulaire composé d'anneaux, de broches métalliques, et de tiges télescopiques. L'appareil est installé en salle d'opération, au niveau de la jambe, la cuisse, le bras, l'avant bras, la cheville, le poignet.....

Les broches métalliques transpercent la peau et l'os, les anneaux sont immobilisés à une certaine distance les uns des autres par des tiges télescopiques. Après la mise en place de l'appareil, le fixateur est alors ajusté et mis sous tension.

Le fixateur externe d'**ILIZAROV** est utilisé pour allonger les os, corriger des déformations, ou immobiliser des fractures :(réduire et fixer des fragments osseux dans le cas de fractures complexes) ou combler des déficits osseux sans avoir recours à une greffe osseuse dans le cas de pseudarthroses,il est indiqué aussi dans les arthrodèses compressives des grosses articulations.

Le principe de base de son processus repose sur le « **stress tension** (52, 53,65).

ILIZAROV démontra que cette tension contrôlée, appliquée mécaniquement pouvait produire une véritable régénération de l'os et des tissus mous.

Cette méthode est une technique qui permet la production de l'os et des tissus mous à travers l'application de tension sur les tissus sous des conditions attentives et bien contrôlées. Celui la est assuré par une distraction de **1 mm/j en 4fois /j** .en utilisant un fixateur qui doit être rigide et en même temps permettre des micro mouvements axiaux.

ILIZAROV invente le terme de **distraction ostéogenèse** et décrit le principe d'induction de la nouvelle formation osseuse entre les surfaces osseuses séparées, et démontre sa réussite médicale dans le sauvetage des membres qui allaient être amputés.

La technique **d'ILIZAROV** est une nouvelle manière de concevoir et de résoudre des problèmes parmi les plus complexes de notre spécialité.

Notre travail consiste dans la standardisation de cette méthode et de réaliser les principes suivants :

- démontrer l'originalité de la méthode.
- définir le concept de l'ostéogenèse en distraction.
- exposer la réalité clinique.

Pour toutes ces raisons, il nous est apparu plus judicieux de parler donc de la méthode **d'ILIZAROV** et de traiter en son sein la description de son fixateur.

La méthode d'ILIZAROV repose sur l'utilisation d'un appareil original concentrique A l'axe du membre et maintenu a l'os par des broches sous tension.

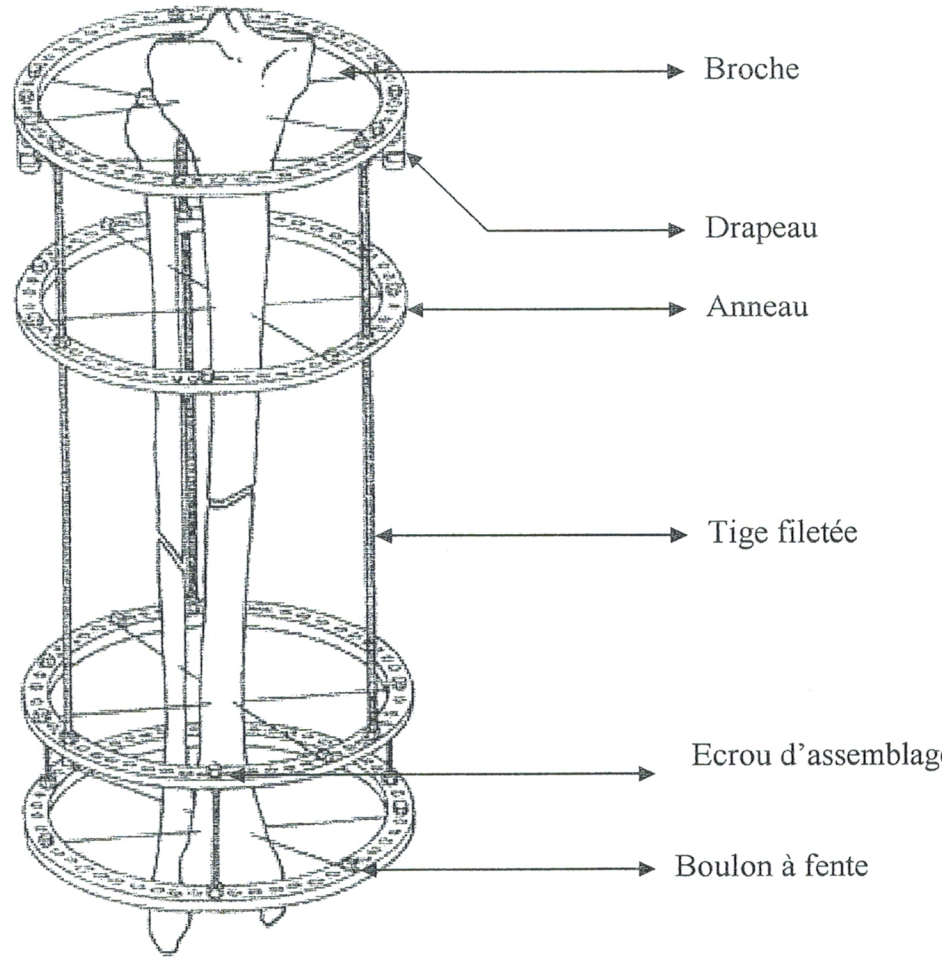

APPAREIL D'ILIZAROV

II/ HISTORIQUE

Il semble que ce soit Malgaine qui ait eu, le premier, l'idée de la fixation externe. En 1840, il utilisa pour immobiliser une fracture de jambe, de simples pointes métalliques implantées directement dans les fragments osseux et fixées à un anneau de cuir.

Parkhill (1897) Denver et Albain Lambotte (1902) en Belgique proposèrent, presque en même temps, leur systèmes de fixation externe, le premier avec le « bon clamp », le second, considéré universellement comme le vrai créateur de la fixation externe, en utilisant le 24 avril 1902 à l'hôpital de Stuyvenberg son fixateur pour le traitement d'une fracture de tibia.

Ces auteurs vantaient déjà à l'époque certains avantages que possède encore maintenant la fixation externe :

- son application facile.
- stabilisation du foyer de fracture.
- plus grand respect de la vitalité des tissus avec réduction de la douleur et de l'infection.
- possibilité de contrôler cliniquement la consolidation.
- ablation du moyen de synthèse sans nécessité de réintervention.

Cependant, malgré ces avantages, la fixation externe fut violemment critiquée dans les années cinquante, à cause de ses nombreuses difficultés et complications.

On lui reprochait :

- Le manque de rigidité et de fiabilité des modèles proposés.
- L'inadaptation aux besoins cliniques des différents types de montage.
- Un taux de complications élevé : infection des fiches, lésions neuromusculaires.
- Des douleurs et une limitation de la mobilité articulaire dues à la transfixion des muscles et des tendons.
- Un retard de consolidation du à la suppression des forces mécaniques sur l'os, avec formation d'un cal insuffisant et donc grande probabilité de fracture itérative.
- Enfin le rejet psychologique du patient et du médecin d'un appareil trop visible, encombrant et lourd.

Par la suite, des modifications ont été apportées par Boever qui proposa en 1931 l'utilisation de fiches en acier inoxydable et par Henri Judet qui, en 1932, insista sur la nécessité de fiches traversant les deux corticales.

Mais c'est grâce à Roger Anderson(1), aux Etats-Unis en 1934 et Raoul Hoffmann, en Suisse en 1938 que les fixateurs externes deviennent non seulement des moyens d'immobilisation mais également de réduction des fractures.

Charnley essaya d'augmenter la stabilité en utilisant des clous transfixiants et en les fixant à des barres latérales de façon à créer son cadre devenu célèbre.

Mais c'est surtout grâce à Vidal (94bis) et à son école que la stabilité de la fixation externe a fait un pas en avant décisif. En 1969, Vidal transforma, avec la collaboration de Andrey, le système mono latéral Hoffmann en un double cadre pour augmenter la stabilité. En 1978 il proposa, en collaboration avec Connes, le montage en triple cadre associant l'avantage des fiches transfixiantes aux avantages du fixateur sur deux plans perpendicularités réalisant soit un « triple cadre quadrangulaire », soit un « triple cadre triangulaire ».

Toujours dans le but d'améliorer la stabilité, Cuendet (1933), Volkov, Organe Sian et Kronner présentèrent des fixateurs semi circulaires.

En 1951, **ILIZAROV** commença à utiliser des fixateurs circulaires, avec des broches transfixiantes de 1,5 à 2mm de diamètre constamment mises sous tension. Ce système a été repris par la suite et amélioré par **Monticelli.G et Spinelli R** (64).

En 1971, **Wagner** (2-95), retourna à un système mono latéral, surtout destiné aux allongements .Il proposa d'utiliser des fiches de 6 mm et un corps télescopique très robuste permettant la distraction et/ou la compression.

Enfin, au début des années 80, **De Bastiani** et l'école de Vérone en Italie (23) proposèrent le fixateur Orthofix, inspiré de l'appareil de Wagner .

Mais l'amélioration des connaissances biologiques des processus de guérison du tissu osseux et l'application de ces connaissances à la mécanique des fixateurs ont permis à la fixation externe de réaliser un grand progrès en qualité en passant d'un système de stabilisation à un système définitif de traitement permettant la guérison. C'est la vraie révolution de la fixation externe.

La fixation ne doit pas uniquement respecter les impératifs mécaniques mais doit également servir les processus biologiques de base, et permettre au chirurgien d'appliquer sur le foyer les forces permettant d'améliorer les conditions biologiques et de faciliter le processus de guérison à n'importe quel moment du processus réparateur.

A la fin du congrès de juin 1990 qui s'est tenu à Montpellier le PR J. Vidal, dans sa conclusion, posait la question suivante : la fixation externe est elle un traitement d'exception ou un traitement de routine ? Il concluait que la plupart des chirurgiens utilisent la fixation externe lorsque le traitement orthopédique ou la synthèse interne ne sont pas possibles, donc de façon plutôt exceptionnelle.

Les nouveaux concepts biologiques, la simplification du fixateur externe permettent actuellement de changer d'attitude et la encore d'évoluer.

On peut proposer valablement une fixation externe même pour des fractures fermées surtout s'il s'agit de fractures complexes plurifragmentaires.

Il est difficile cependant de proposer une fixation externe quasi systématique.Il faut toujours comparer les avantages et les inconvénients des différentes méthodes selon le type de fracture, le siége, et certaines circonstances telles que les polytraumatismes ou les ischémies post traumatiques.

L'éclectisme reste donc une qualité nécessaire pour un chirurgien. On peut d'ailleurs associer fixation externe et interne.

GAVRIL ABRAMOVICH ILIZAROV :

Est naît dans le Caucase dans l'ancienne Union soviétique en 1921.Meme si ses parents étaient illettrés et qu'il a débuté sa fréquentation scolaire à l'age de 11ans, il s'est orienté rapidement, et avec succès, vers une formation médicale .Il a débuté sa pratique médicale en Sibérie .Etant le seul médecin dans cette région et même s'il ne possédait pas de formation en chirurgie, il était régulièrement confronté à une grande variété de problème de nature orthopédique. C'est à cette époque, dans les années 50, qu'il a Conçu et développé sa révolutionnaire méthode de traitement des fractures, déformations et autres déficiences osseuses.

Evidemment, comme il était commun à cette époque, il travailla dans l'ombre jusqu'à 1967.Ace moment, il traitait avec succès une grave fracture infectée qu'avait subit le champion sauteur olympique soviétique Valéry Brumel. Les méthodes du professeur **ILIZAROV** furent importées vers l'Ouest en 1981par un médecin italien, le professeur **A.Bianchi –Maiocchi.** (10-11)

Le professeur **ILIZAROV** devint lui-même le seul chirurgien - orthopédiste à être élu à la prestigieuse Académie soviétique de Médecine et à diriger le plus grand hôpital orthopédique du monde, le **Kurgan** (40), Scientifique center for Restorative Orthopedeadics and Traumatology.

Il continua de travailler dans le domaine de l'orthopédie pendant 41 ans jusqu'à son décès en 1992, à l'age de 71ans. Durant ce temps, il développa un nombre incalculable d'applications cliniques de régénération des os et des tissus mous.
Plus de2000articles ont été publiés depuis cette époque, décrivant les résultats cliniques, les études biologiques et les considérations techniques relatives a l'utilisation de la méthode ILIZAROV. Le professeur **ILIZAROV** lui-même est l'auteur de plus de500 de ces articles, qui sont consultés à travers le monde, concernant la technique qui porte son nom.

Deux facteurs principaux, le moyen de fixation et le temps interviennent dans le processus de consolidation d'une solution de continuité osseuse.

le symposium de1982,animé par **I.Kempf** (69) permet de bien distinguer la fixation rigide qui assure une immobilisation parfaite mais altère les qualités mécaniques de l'os, de la fixation élastique qui aboutit à un cal de bonne qualité et bien corticalisé malgré une immobilisation moins stricte .

Entre ces deux moyens, l'ostéosynthèse idéale doit concilier la stabilité en rotation et en inclinaison et une élasticité axial. La stabilité augmente au fur et à mesure que la consolidation progresse, la difficulté consiste à dérigidifier dans le temps le moyen de fixation, en prenant la précaution de ne laisser persister que les sollicitations axiales.Le respect de l'intégrité du tissu osseux ostéogénique (moelle, endoste, périoste) est aussi fondamental et le travail de **MCKIBBIN (73)** permet de se rendre compte de l'importance de chaque facteur de consolidation.

C'est en 1951 que **G.A. ILIZAROV** met au point son fixateur externe d'extension-compression.

Dès 1952, il commence ses études expérimentales et cliniques, et sa première communication sur « le nouveau principe de l'ostéosynthèse au moyen de broches en croix et d'anneaux » date de 1954, A cette époque, il s'installe a Kurgan (Sibérie)et fonde l'institut de recherche chirurgie orthopédique .Si les découvertes **d'ILIZAROV** tiennent compte pour une grande part des conditions économiques, l'observation, la réflexion puis l'interrogation partent de la pratique quotidienne. La théorie et l'expérimentation animale ne viennent qu'après.

Il faut attendre le début des années 80, pour que l'explorateur et cinéaste italien Carlo Mauri fût traité pour une pseudarthrose septique de la jambe par la méthode d'ILIZAROV. Les amitiés cordiales établies entre ILIZAROV et Mauri ont permis d'inviter le professeur ILIZAROV a un meeting italien en juin 1981, sous la direction de **R.Cattanéo, A.Bianchi -Maiocchi, A.Villa**.(19) . Dès 1984, la méthode d'ILIZAROV est introduite en France sous l'impulsion de **I.Kempf** (69).

L'Association pour l'étude Systématique et l'Application de la Méthode d'ILIZAROV en France (**ASAMIF**) est fondée au début de 1985 et publie ses premiers résultats à la SOFCOT en novembre 1986.

III/ HISTOGENESE

Le développement naturel d'un membre dans sa longueur et sa forme résulte de l'activité du cartilage de croissance qui se comporte comme un dis tracteur biologique et maintient sous tension les parties molles. Cette tension est un facteur mécanique qui permet le développement morphologique jusqu'à ce que soit exécuté le programme.

La croissance est la résultante entre la tension développée par le cartilage conjugal et la résistance des parties molles. Ces deux forces de même direction, mais de sens opposé et d'intensité différente, modulent la croissance naturelle. Si les tensions sont un stimulus biologique de la croissance sur les tissus normaux, il est possible, intuitivement de penser que le phénomène est expérimentalement reproductible.

A / Définition de l'ostéogenèse :

L'ostéogenèse est le processus de formation d'os à partir de cellules mésenchymateuse. Elle peut être directe, angiogène, ou indirecte passant par un stade cartilagineux Elle exige impérativement la présence d'une vascularisation.

AronsonJ_Bianchi. (4-7)

A-1/ Ostéogenèse dans la région fracturée :

Dans la région fracturée se trouve des ostéoblastes liés au périoste détaché.

L'hématome local stimule la formation d'un tissu de granulation richement vascularisé (bourgeonnement), contenant des cellules capables de former de l'os.

La présence de particules osseuses, ainsi que la résorption des extrémités dévascularisées de l'os fracturé stimulent l'ostéogenèse.

Les deux phases d'ostéogenèse selon Anxhausen sont assurées , c'est-à-dire la formation directe d'os à partir de cellules vivantes et l'induction secondaire de cellules conjonctives non différenciées transformées en ostéoblastes par la décomposition d'os (autologue) .

La façon la plus spectaculaire d'augmenter le potentiel ostéogénique local a été démontrée par **ILIZAROV**, sous la protection de son appareil de distraction, assurant une stabilité relative, il pratique une corticotomie en conservant les vaisseaux médullaires. Après la formation d'un cal, il peut en augmenter son volume, ainsi que produire de l'os, par distraction régulière. Avec ce procédé, il réussit en même temps à allonger les tissus mous. Le succès de sa méthode résulte largement de sa simplicité et de sa faisabilité sans équipement sophistiqué.

La stimulation de l'ostéogenèse en présence d'une perte de substance osseuse dans le traitement des pertes de substances osseuses segmentaires complètes, reste possible avec les trois méthodes qui permettent, en clinique de stimuler l'ostéogenèse locale : la méthode indirecte, par distraction du cal d'une corticotomie réalisée à distance, le transplant libre d'un bloc osseux vascularisé et la greffe d'os autologue (spongieux, morcelé ou en bloc cortico spongieux non vascularisé).

C'est la dernière de ces trois méthodes qui dépend largement de son pouvoir ostéo inducteur, voire de sa capacité à stimuler les cellules mésenchymateuses à une ostéogenèse.

A-2/ OSTEOGENESE EN DISTRACTION :

Les nombreux travaux menés à Kurgan ont permis de caractériser cette ostéogenèse sur le plan morphologique grâce a l'histologie et sur le plan fonctionnel grâce aux méthodes isotopiques basées sur l'étude de la fixation des pyrophosphates .Les phénomènes observés sont multiples et complexes .Leur chronologie est désormais établie...

a / Pendant la première semaine de distraction :

Il est souhaitable d'attendre 5a7 jours pour commencer la distraction de façon à ce que le cal s'organise. On observe une prolifération de cellules endostées et de cellules peu différenciées de la moelle à l'intérieur du diastasis créé par la corticotomie. Dans cette région il existe deux fronts d'ossification liés aux extrémités de chacun des fragments osseux.

Ces deux zones sont séparées par une couche intermédiaire conjonctive dont la structure cellulaire et fibreuse est disposée longitudinalement. Cette couche est peuplée de fibroblastes et d'ostéoblastes encore peu différenciés.

La croissance cellulaire à ce niveau est intense d'où l'appellation de cette couche intermédiaire par ILIZAROV : **la zone de croissance du régénérat distractionnel**. Pour ILIZAROV la multiplication des fibroblastes est la conséquence d'un afflux de cellules médullaires à potentialité fibroblastique.

b / Du 7e au 21e jour :

Le régénérat comble la perte de substance entre les fragments osseux et il devient identifiable dès le 14e jour sur une radiographie. L'intensité de l'ostéogenèse atteint pendant cette période trois fois et demie l'activité de l'os normal (étude de la fixation des pyrophosphates). Au sein de la zone de croissance, les premières travées osseuses forment des petits ponts unificateurs,. Les vaisseaux sont très nombreux, bordés par les ostéoblastes.

Toutes les zones parallèles au foyer de distraction transmis par le fixateur externe pontent les surfaces par du nouveau cal osseux qui va se produire au niveau de ce foyer.

Les travées osseuses sont éventuellement interconnectées transversalement sous forme de gâteau de miel en apparence vue sur le microscope électronique ou sous des coupes scanno- graphiques.

c / A la sixième semaine :

Le régénérat s'épaissit transversalement. La hauteur de la zone de croissance peut atteindre 4mm et le développement de ses vaisseaux est maximal. Au contact des fragments diaphysaires les travées osseuses centrales sont résorbées, alors que les travées périphériques s'épaississent puis se soudent à la couche corticale.

d / Au 60e jour :

La partie ossifiée du régénérat est bien individualisée. Le canal médullaire se dessine par résorption ostéoclastique. Le début de la corticalisation se produit entre le 45 et le 60 jour, Le niveau de minéralisation du régénérat est supérieur à celui de l'os spongieux.

Quand la distraction stoppe la consolidation a lieu .Les travées osseuses pontent les collagènes interfaces et la formation osseuses de remodelage à lieu.

La constitution du nouveau os inclue : 15% eau, 5% Lipide, 25% Calcium ,12% Phosphate 24%collagène .ces constituants biochimiques sont retrouvés approximativement à la même ratio que l'os normal .(55-58).

La ration phosphocalcique est additionnée dans la quantité minérale est approximativement équivalente que celle retrouvée dans l'hydroxyapatite.

Les variations histologiques sont rapportées par certains chercheurs qui ont démontré la prédominance du fibrocartilage au niveau de la zone de distraction. (57).

e / Au 90eme jour :

La zone de croissance est remplacée par un réseau de travées osseuses. La couche corticale se densifie pour fusionner complètement avec l'os cortical des extrémités..

Les radiographies obliques permetent la visualisation des premières densités au niveau du foyer de la distraction. La zone radio transparente centrale atteint généralement un diamètre de 4 a 6 mm qui varie selon la forme de la surface de la corticotomie et la néo-vascularisation locale.

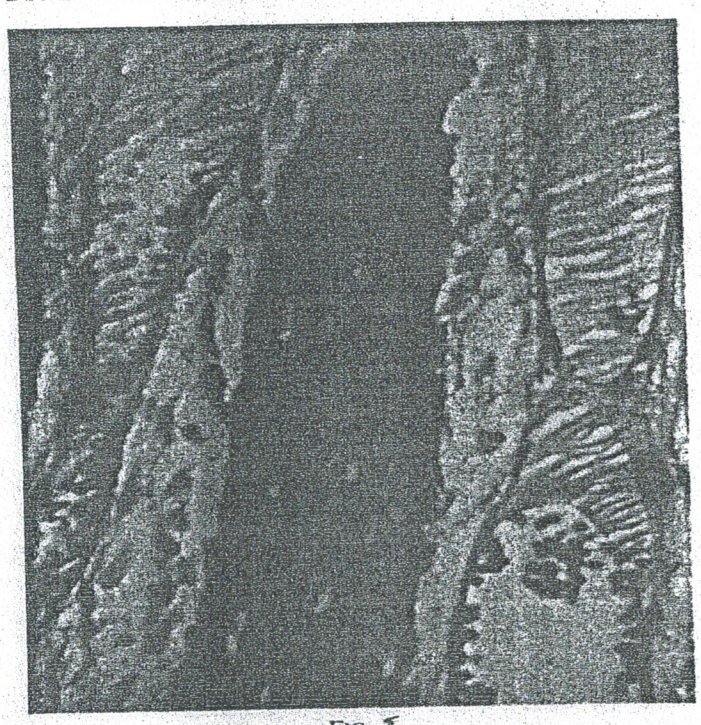

FIG. 5

High-magnification photomicrograph showing a column of bone that was formed by distraction osteogenesis as well as two parallel vascular sinusoids of approximately the same diameter (150 micrometers) (aniline blue, × 40).

ha demon-

Les traveés osseuses au cours d'une distraction ostéogenèse, bordées de part et d'autre par deux capillaires sanguins parallèles ayant approximativement le même diamètre. (Bleu anilineX40)

Les études radiologique des os du tibia de lapin ont montrés une nouvelle formation osseuse qui s'étend de la partie interne de la surface de chaque coté de l'ostéotomie.

Les expériences ont montré que si la densité de la minéralisation du tissu apparaît diminuée au niveau du centre et la zone radio transparente centrale dépasse 8mm de diamètre ,donc le degré de distraction est très rapide et doit être ajusté , contrairement si le diamètre de la zone radio transparente centrale est diminué moins de 2mm et que la surface externe de l'os néoformé apparaît fusiforme, donc le degré de distraction est très lent et doit être accéléré pour éviter une consolidation prématurée .

La période de stabilisation et de remodelage du régénérat peut aller de 04 à 08 mois et C'est la longueur de l'allongement qui conditionne cette durée.

On assiste alors à l'épaississement et à la compactisation du régénérat qui précède la densification et l'épaississement cortical.

Par ailleurs la plupart des expériences sur des animaux ont montré que la formation osseuse est assurée par l'ossification intra membraneuse et les même résultats ont été démontré chez l'homme.

Concernant la formation osseuse au niveau du foyer de la distraction ostéogenèse (corticotomie), certains points particuliers méritent d'être précisés car ils sont susceptibles d'intervenir sur les aspects qualitatifs ou chronologiques de cette ostéogenèse.

Si l'on crée des lésions du fourreau endo-périosté ou de l'artère nourricière, les travées d'os néo-formé sont plus petites et non contiguës. Elles restent séparées les unes des autres par du tissu fibreux.

Les phénomènes d'ostéogenèse sont plus rapides et intenses si le rythme de distraction est très rapide, donc ce rythme doit être précis et respecté : le rythme optimal est de 1mm par jour après corticotomie. L'ostéogenèse est accélérée si l'allongement est réparti régulièrement sur 24 heures.

Certaines variations des facteurs affectent la qualité de la néoformation osseuse :

- Les accumulations du cartilage favorisent la non consolidation.
- L'instabilité due au fixateur avec des mouvements exagérés au niveau du foyer de distraction favorise des microhémorragies locales et la formation de foyers de cartilage.
- Un problème de vascularisation au niveau d'une partie ou de toute la surface de distraction peut entraîner secondairement des zones de nécrose .Une ischémie des tissus va arrêter la formation osseuse et peut favoriser la formation du tissu fibreux et aboutir à une pseudarthrose cartilagineuse.
- Une distraction supérieure à 2 mm par 24 heurs peut provoquer un arrêt complet de l'ostéogenèse par ischémie, conséquence de la distraction trop rapide des vaisseaux de la zone de croissance. Inversement un allongement de 0,5mm par jour peut conduire à la consolidation pure et simple (consolidation précoce).(4-6).

L'activité de régénération pendant la distraction n'est pas limitée au segment osseux, mais intéresse également les parties molles environnantes.

Le temps de la formation osseuse radiographique au niveau de la métaphyse en comparaison avec la diaphyse a été mesuré expérimentalement.

Les sites **métaphysaires** ont une formation osseuse et un remodelage précoce avec un index de guérison globale de **22j/cm** du nouvel os, comparé avec un index de **26,5 j/cm** au niveau de la diaphyse.

Le degré de la formation osseuse linéaire est de 200 a 400 micro mètre /jour dans ces modèles expérimentales .Ce ci est 4-8fois plus rapide que la croissance physiologique la plus rapide chez un adolescent (50micro mètres /j).

La progression de la guérison durant la période de distraction est suivie radiologiquement.

Après trois semaines de distraction des radiographies standards montrent un éspace radio transparent centrale, les coupes tomographiques, les ultrasons, doubles énergies rayon X montrent la présence d'une nouvelle minéralisation osseuse au niveau de cet espace. (61)

En général la radio standard est le meilleur moyen dévaluation de l'alignement de l'os et de la progression de la formation de la zone central (zone de croissance colla génique) a la périphérie des traveés osseuses (zone osseuse).

La distraction dosée suscite une poussée brutale de régénération osseuse d'origine endostée. L'apparition dans la couche intermédiaire d'une quantité importante de vaisseaux induit une ostéogenèse angiogène directe. Le mécanisme d'ossification se fait sans intermédiaire fibrocartilagineux. Ce phénomène est très différent de celui qui permet la réparation des fractures. Les parties molles environnantes subissent le même type de croissance en regard de la région osseuse allongée. Toutes ces observations confirment l'analogie qui existe entre l'histogénèse de distraction et l'embryogenèse.

B/ MYOGENESE :

Pour étudier la myogenèse, des cellules du muscle jambier antérieur de chien, dont le membre est en allongement, sont analysées au microscope et comparées aux cellules musculaires du membre sain.

Les fibres sont modifiées sur toute leur longueur,à des rythmes faibles de distraction,on note des anomalies bénignes,le muscle s'adapte avec création, à partir de cellules « mères » de cellules filles qui ont un taux plasmatique important d'enzymes témoins de l'intense métabolisme.

B-1/ Première semaine :

De distraction, apparaissent des myoblastes qui ont une activité de synthèse de myofibrilles.

B-2/ Au 21eme jour :

De distraction, le muscle est semblable à celui d'un chiot. La présence de myoblastes et de myofibrilles souligne que le processus de néoformation du muscle dans la patte de chien allongée est de type embryonnaire (4).

Apres la phase d'allongement, le muscle s'adapte a la nouvelle longueur et recré une longueur de sarcomère normal et fonctionnel.

C/ DEVELOPPEMENT DES VAISSEAUX :

Au cours d'allongement la régénération des vaisseaux a été étudiée sur 108 membres de chiens. On note une prolifération des fibres musculaires lisses sous endothéliales dans la partie moyenne de la paroi vasculaire, avec activation de la biosynthèse musculaire.

C-1/ Au 14eme jour :

Les fibres élastiques augmentent et se disposent longitudinalement avec les fibres musculaires. Ces images sont retrouvées dans la néoformation vasculaire de l'angiogenèse. Les artérioles s'orientent parallèlement à l'axe du segment allongé. Une distraction de 0,25mm 4 fois par jour n'entraîne ni baisse de débit ni thrombose .Par contre, un allongement excessif ou mal fractionné peut provoquer une dégénérescence de l'endothélium et des thromboses des petites artères.

L'analyse immuno-histochimie a prouvé réellement une angiotensine active avec identification de deux constituants vasculaires : la membrane basale la lamina et du collagène type IV.

Sur le plan histologique et ultra structurale une étude a localisé un accroissement de minces capillaires sanguins entre les nouvelles travées osseuses , (les travées osseuses formées par ostéogenèse et deux vaisseaux situés parallèlement aux travées), les vaisseaux sanguins sont uniformément agrandis sur toute la surface (périostée endosteé) de l'os et qui sont orientés dans la même direction que les nouvelles travées osseuses et c'est ce qui a été visualisé par micro angiographie .La perfusion régionale a démontré une augmentation de la circulation sanguine au niveau de la formation osseuse .En plus de l'augmentation de la circulation sanguine a été retrouvée a l'intérieur du même os. Cette augmentation en hauteur ne semble pas être un prolongement par une augmentation dans la période de distraction mais la circulation sanguine portée sur trois temps de contrôles persiste au moins sept semaines après une corticotomie.

D/ DEVELOPPEMENT DES NERFS :

D-1/ Première semaine :

le nerf sciatique en distraction, on observe la néoformation d'axones partiellement entourés de cellules de Schwann dont le cytoplasme double et s'allonge en spirale autour de l'axone. Les axones s'allongent, et dés le 7eme jour on peut noter un encorbellement partiel par les expansions de cellules de Schwann pour devenir un joint formant la membrane de myéline.

D-2/ 15eme jour :

Au niveau de l'épinèvre, des fibroblastes néoformées apparaissent .Leur axe est parallèle à la direction des axones. Ces structures sont typiques du tissu conjonctif de l'embryon.

Cependant, si une adaptation des cellules nerveuses survient, il ne faut pas oublier qu'elle induit transitoirement des anomalies de conduction nerveuse.

III / TECHNIQUE & MATERIELS DE POSE

A/ ASPECTS BIOMECANIQUES :

La mise en place d'un fixateur externe doit obéir à un certain nombre de règles simples et précises qui font appel à réflexion, au bon sens et à quelques notions de mécanique. Le squelette d'un fixateur externe peut s'apparenter à une charpente métallique, destinée à soutenir un segment osseux. Il existe deux grands types de fixateurs externes : les fixateurs a fiches et les fixateurs dotés de broches avec une géométrie généralement circulaire.

- **Les fixateurs externes monoblocs.**

Ces appareils sont constitués de fiches et de moyens d'union très simplifiés (barres et colliers ou cornières).deux appareils répondent a cette appellation : le fixateur externe de JUDET ; le fixateur A.O..

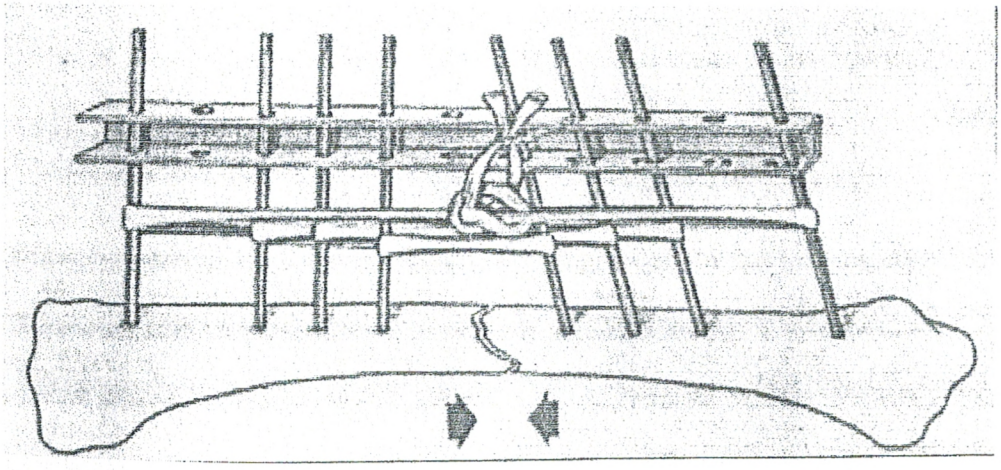

- Les fixateurs externes articulés.

Le fixateur d'HOFFMANN crée il y a prés de 40 ans fut le premier de cette lignée. Grâce à un système de porte fiches susceptible de s'articuler d'une part avec les fiches et d'autres part avec les barres d'union. le fixateur de De Bastiani (Orthofix) et le fixateur monotube (Howmedica) en font partie.



FIXATEUR HOFFMANN



FIXATEUR ORTHOFIX

➢ Fixateurs mixtes :

Ces appareils sont dits mixtes car ils peuvent être utilisés aussi bien en version monobloc qu'en version articulée.le fixateur du service de santé des armées (FESSA)mis au point en 1978 répond à ce critère.



FIXATEUR DU SERVICE DE SANTE DES ARMEES

➢ Les fixateurs externes circulaires : la géométrie circulaire répond a l'appellation ILIZAROV.



FIXATEUR ILIZAROV

L'appareil **d'ILIZAROV** se compose de 32 éléments, de tailles différentes, qui peuvent être employés pour créer une variété presque infinie de montage quelles que soient les conditions cliniques. Parmi ces éléments un certain nombre sont dits standard car retrouvés sur tous les montage quel que soit leur type : les broches, avec ou sans olive, les anneaux, les demi anneaux, les tiges filetées, les plaques de liaison, les drapeaux et les brides de serrage, les boulons tenseurs et les boulons à fente. Le reste du matériel est plus spécifique car adapté au type de pathologie traitée : tiges télescopiques, plaques courbes et vrillées, tiges, filetées avec fente, pièces de jonction, manchons filetés.....

Dans sa présentation actuelle, l'instrumentation peut être assemblée selon plus de **700** manières différentes, chaque agencement étant réalisé en fonction des besoins orthopédiques du patient.

Le choix de la méthode finale d'assemblage et la sélection des pièces doivent être faits par le chirurgien. En raison de la complexité des interventions, le planning préopératoire est une nécessité. Toute fois, la polyvalence du système permet des modifications mineures de l'assemblage lorsque le processus opératoire est achevé.

La méthode d'utilisation, le choix du patient, l'instruction du patient, le traitement post opératoire, et le mode d'application pour chaque patient relèvent, naturellement de la responsabilité finale du médecin. Le processus d'assemblage approprié à chaque patient ne peut être déterminé que par l'expérience et une pratique orthopédique très poussée pour l'emploi convenable de l'instrumentation **d'ILIZAROV.** (12-35).

L'appareil une fois monté forme un exo squelette circulaire fixé à l'os par des broches fines à disposition radiaire, et à caractère Transfixiant. Les tiges filetées simples et les tiges télescopiques autorisent la dynamisation du foyer osseux en compression distraction. (88).

CONDITIONS MECANIQUES D'UNE FIXATION EXTERNE :

La rigidité linéaire d'une fixation externe s'exprime en daN .cinq paramètres sont susceptibles de modifier la mécanique du composite os –fixateur :

La distance os fixateur ; le nombre et le diamètre des fiches ; le positionnement des fiches le long de l'axe osseux ; la géométrie des montages.

- Distance os fixateur.

D'une façon générale, plus la barre d'union du fixateur externe se rapproche de l'axe osseux, plus la régidité augmente. Cette rigidité est multipliée par 4 lorsque la barre d'union se rapproche de 5a 2cm de la surface osseuse. Elle est multipliée par 7 en se rapprochant de 5 à 1cm.

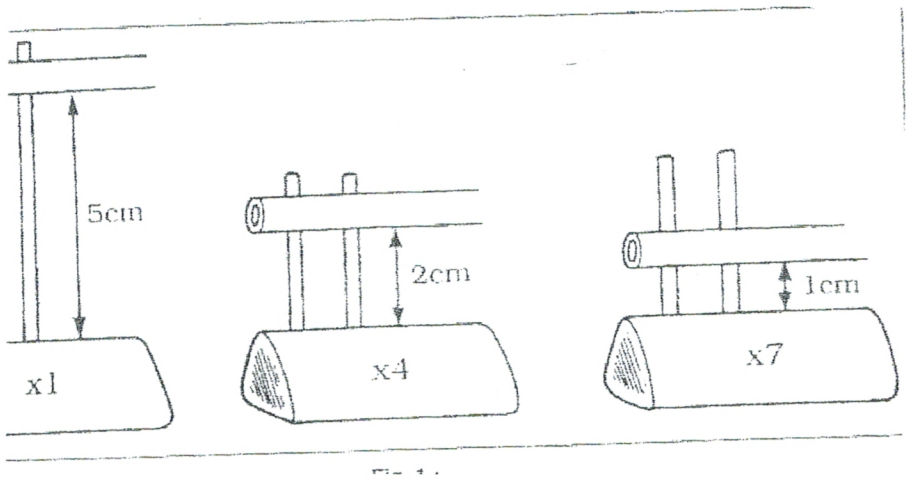

Influence de la distance os fixateur sur la rigidité

➢ Les bases mécaniques de la fixation externe circulaire reposent sur des aspects spécifiques et non spécifiques. En effet, le caractère non spécifique est lié a un certain nombre d'éléments géométriques que l'on retrouve avec tous les types de fixateurs externes : Le nombre d'anneaux, leur espacement, la distance os fixateur.
Les aspects spécifiques de la mécanique sont étroitement liés au fait que ces appareils sont solidarisés à l'os à l'aide de broches fines montées sous tension. Dans ces conditions, il faudra tenir compte des éléments suivants :

La tension des broches, leur orientation, leur diamètre.

Un bon niveau de fixation est obtenu lorsque les broches sont montées sous tension à 100daN, l'orientation des broches fixées sur un même anneau, l'idéal serait de disposer les broches à 90° (45°et135°), l'utilisation des broches de 1,8mmde diamètre procure une plus grande rigidité que les broches de 1,5mmde diamètre.

La mise en place d'un fixateur externe doit obéir à un certain nombre de règles simples et précises qui font appel à réflexion, au bon sens et à quelques notions de mécanique

Les fixateurs circulaires de type ILIZAOV sont souples en compression.Ils sont plus rigides que les appareils monolatéaux en torsion et leur performance en matière de rigidité en flexion frontale et sagittale est a peu près équivalente a celle des fixateurs monolatéraux.

Le fixateur Orthofix affiche un bon compromis de niveau de rigidité en flexion frontale, flexion sagittale et torsion. On observe par contre que cet appareil qui limite bien les déplacements angulaires et linéaires le long de l'axe de charge s'avere plus permissif avec les déplacements angulaires et linéaires dans les autres plans de l'espace.

Le fixateur monotube dispose d'un bon niveau de rigidité en torsion et en compression

Le fixateur (FESSA) apparaît comme le plus rigide en torsion, flexion frontale et sagittale.

B/ ETUDES EXPERIMENTALES :

Elles permettent de mieux connaître la biomécanique de l'appareil D'ILIZAROV. Divers Travaux montrent que le facteur le plus important pour la stabilité du montage est le diamètre de l'anneau. (31-48)

L'appareil **d'ILIZAROV** est peu différent des autres en ce qui concerne les résistances en flexion et en torsion, par contre, grâce aux broches, il est moins rigide que les fixateurs classiques dans la résistance aux mouvements de compression extension. L'objectif recherché est donc atteint : l'appareil fournit une stabilité élastique pour créer une mobilité uniquement axial sur un diastasis osseux. La stabilité maximale est obtenue lorsque les broches sont tendues à **100 daN**. Il faut que le nombre de broches par anneau soit suffisant (au moins deux) et que leur croisement se fasse à 90°. Les caractéristiques mécaniques des moyens d'union doivent aussi être pris en compte : trois tiges filetées entre deux anneaux assurent une aussi bonne stabilité que quatre. Les plaques d'adaptation excentrées sont cause de faiblesse. (45_88).

C/ ETUDES THEORIQUES :

C-1/ LES BROCHES :

L'élément fiable de l'appareil dans son rôle de soutien est représenté par la broche. LA mise en tension de la broche entraîne un pré contraint. On obtient avec une broche de18/10 de millimètres de diamètre, une limite de résistance élastique à **100 daN** et une force maximale de rupture à **224 daN.** (31). L'emploi d'un tenseur dynamométrique permet de quantifier de manière fiable et précise la tension de la broche. L'appareil est conçu pour pouvoir s'opposer à des forces latérales : c'est le rôle des broches à olive. Elles créent une force latérale dont l'intensité doit être calculée en fonction des charges, de l'inclinaison du foyer par rapport à l'axe osseux, et du sens de la déformation à corriger ou à prévenir.

D'un point de vue statique, on estime généralement que les 2/3 du poids du patient sont supportés par l'appareil, Le 1/3 restant passant par le foyer osseux. En fait, il est difficile de déterminer toutes les forces qui apparaissent dans le foyer osseux traité lors de la mise en charge statique et dynamique. La modélisation des activités musculaires avec leur retentissement intra focal est délicate à élaborer et aucune étude théorique n'a pu prendre en compte tous ces facteurs.

Pour **Bowman** (12), avec le fixateur **d'ILIZAROV** la relation entre forces et déplacements est non linéaire.

Les différents types de broches d'ILIZAROV :

- Les broches à pointe baïonnette (os corticale) disponibles sont de :

  Ø1,5 _ 170mm

  Ø 1,5 _ 300mm

  Ø 1,8 _ 370mm

- les broches à pointe trocart (os spongieux) disponibles

  Ø1,5 _ 170mm

  Ø 1,5 _ 300mm

  Ø 1,8 _ 370mm

- Les broches ILIZAROV à butée ou « **olive** » (pointe baïonnette) disponibles sont :

  Ø 1,5 _ 300mm

  Ø1,8 _ 400mm

Le choix des diamètres doit tenir compte du segment où a lieu l'opération, ainsi que de l'age et du poids du patient.

Des que possible, après perforation de la peau de l'autre coté du membre par des broches, les pointes des broches doivent être coupées, afin d'éviter de percer des gants du chirurgien, les pointes des broches doivent être enveloppées dans de la gaze ou d'autres matière appropriée, puis sectionnées à l'aide d'une pince coupante.

Si des tampons de gaz ou de caoutchouc doivent être placés autour des broches pour aider à empêcher l'infection du passage des broches, ils doivent être enfilés sur les extrémités de celle-ci et glissés jusqu'à la surface de la peau.

C-2/ les demis anneaux :

De diamètre interne de 130-135-160-180-200mm.

C-3/ les boulons de fixation :

- ✓ avec fente pour broche.
- ✓ avec trou pour broche

C-4/ les tiges de liaison :

- ✓ tiges filetées.
- ✓ tiges de distraction.
- ✓ tiges télescopiques pour allongement.

C-5/ drapeau : avec embout fileté mâle ou femelle.

C-6/ plaques de liaison.

C-7/ arceau : avec fente ou avec trous en quinconce.

Au total il est possible de fixer les règles essentielles d'un montage mécaniquement satisfaisant :

- Mise en tension des broches sur un même anneaux avec une angulation se rapprochant de 90° .
- tout en respectant les impératifs anatomiques, le diamètre des anneaux doit être le plus petit possible, les systèmes de jonction doivent être solides.
- pour une stabilité optimale il faut pouvoir disposer deux anneaux de part et d'autre du foyer à traiter.
- L'utilisation des plaques de liaison doit être réduite.

En 1982 **Bowman** (12) a présenté une étude biomécanique comparative de 8 types de fixateurs qui établissait la supériorité mécanique du fixateur des armées. Depuis cette date deux types de fixateurs ont connu une grande diffusion, le fixateur d'ILIZAROV et l'Orthofix..

D/ PARTICULARITES TECHNIQUES :

Quel que soit le segment du membre intéressé, le montage d'un appareil d'**ILIZAROV** est fait de multiples détails. Il est important d'observer chacun d'eux de façon à respecter les règles de tolérance et de stabilité mécanique définies au préalable.

Nous placerons ici dans le cadre d'un montage simple, deux anneaux de part et d'autre d'un foyer de fracture.

D-1/ PRECAUTIONS PRE-OPERATOIRES :

Le grand nombre de montages possibles et la diversité de la pathologie obligent le chirurgien à imaginer puis à concevoir le montage de l'appareil **d'ILIZAROV** en fonction des objectifs qu'il s'est fixé.

Pour ce faire, l'établissement d'un calque de la radiographie du segment de membre à opérer est recommandé. Il permet de tracer le plan du fixateur et de dessiner l'emplacement des broches.

D-2/ INSTALLATION :

Le membre opéré doit être libre de ses mouvements et dégagé de tout obstacle jusqu'à sa racine. Au niveau du bras, La totalité de l'épaule doit être placée en dehors du rebord de la table. Pour la cuisse il est commode d'utiliser un pelvi-support dégageant la fesse et la région de l'aine. Le garrot est inutile.

D-3/ MISE EN PLACE DES BROCHES :

Le plan d'introduction des broches peut se déterminer par deux méthodes :

Dans la première : les parties supérieures et inférieures du demi anneau peuvent être marquées sur la peau à l'aide d'un marqueur épidermique passant le long de l'anneau. Ces repères sur la peau peuvent ensuite aider le chirurgien à déterminer l'angle d'introduction de la broche.

Dans la seconde : les demis anneaux peuvent être maintenus en position, et les broches guides introduites au dessus de la face supérieure et au dessous de la face inférieure de l'anneau, en utilisant l'anneau lui-même comme guide d'introduction des broches.

L'anneau doit être maintenus de façon à se trouver approximativement perpendiculaire à la ligne médiane de l'os dans son état préopératoire à ce niveau.

Si deux broches sont utilisées, elles doivent être introduites de façon à présenter entre elles un angle d'environ 90°.

Il arrive parfois que des considérations anatomiques empêchent de réaliser des différences angulaires de 90° entre les broches,dans ce cas, les broches doivent être orientées selon un angle aussi proche que possible de 90°.

Comme déjà mentionné, si l'on utilise deux broches, l'une doit passer par une parallèle à la face supérieure de l'anneau, et l'autre suivant sa face inférieure.

- Les broches sont implantées perpendiculairement à la diaphyse. Deux à trois broches par anneau suffisent habituellement.



Mise en place des broches selon la technique décrite par ILIZAROV en plaçant le fixateur externe à fin de bien répartir les broches.

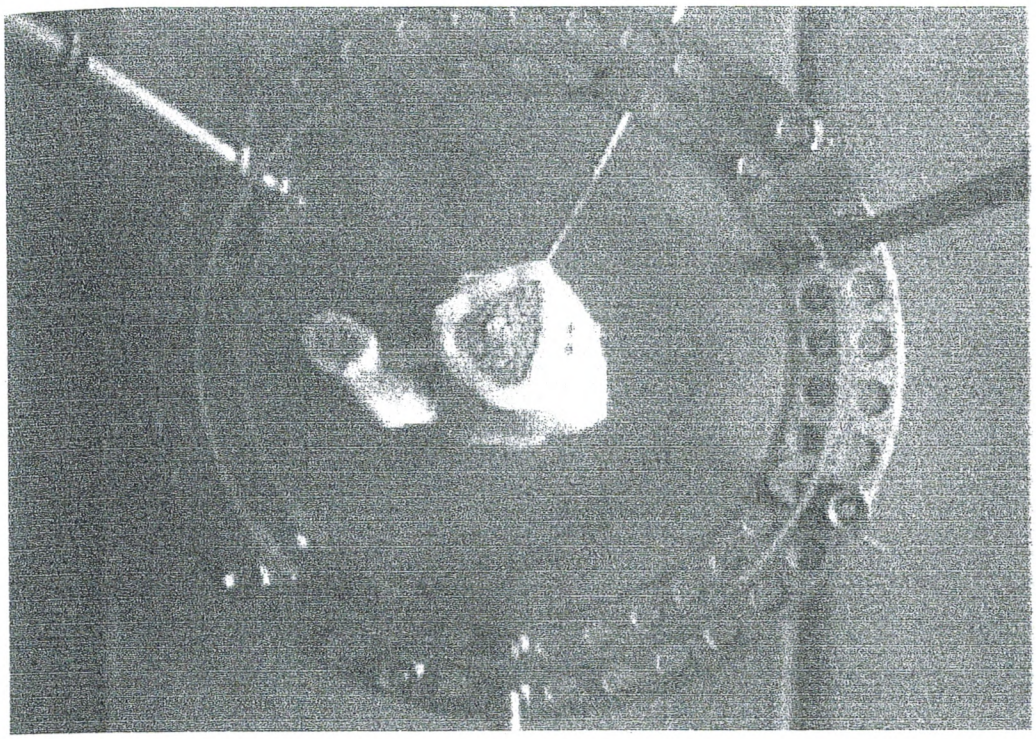

Les broches forment un angle proche de 90°

Chaque broche doit être introduite à travers la peau sans incision au bistouri et poussée jusqu'au contact osseux.

Le moteur ne doit servir qu'a la traversée des deux corticales. A ce stade, le geste de transfixion est achevé en poussant la broche au maillet. Au voisinage des articulation et de façon à ne pas entraver la contraction musculaire il est essentiel d'appliquer la règle suivante : sur une face de flexion la broche est introduire, membre en extension : sur une face d'extension la broche doit pénétrer en flexion. De cette façon la mobilité articulaire est préservée. Une incision cutanée au bistouri est indispensable lors de l'implantation de broches à olive de façon à faciliter le passage de la boule.

Habituellement la transfixion des membres par broches fines n'expose pas à des complications vasculo-nerveuses si l'on respecte les territoires cutanés de sécurité. Dans certains cas la tomodensitométrie permet de repérer aisément vaisseaux et nerfs suspects de trajets atypiques.

- Les broches de 1,5 ou 1,8 mm peuvent être introduites à l'aide de plusieurs types de moteurs d'entraînement. Le mandrin des moteurs d'entraînement doit saisir la broche en un point aussi proche que possible de la peau, et reprendre la broche progressivement vers l'arrière, au fur et à mesure du processus de perforation. Il est recommander d'enfoncer d'abord la broche jusqu'à l'os, puis de perforer l'os, et ensuite de refouler par chocs.

L'insertion des broches doit être vérifiée à l'aide d'un amplificateur de brillance.

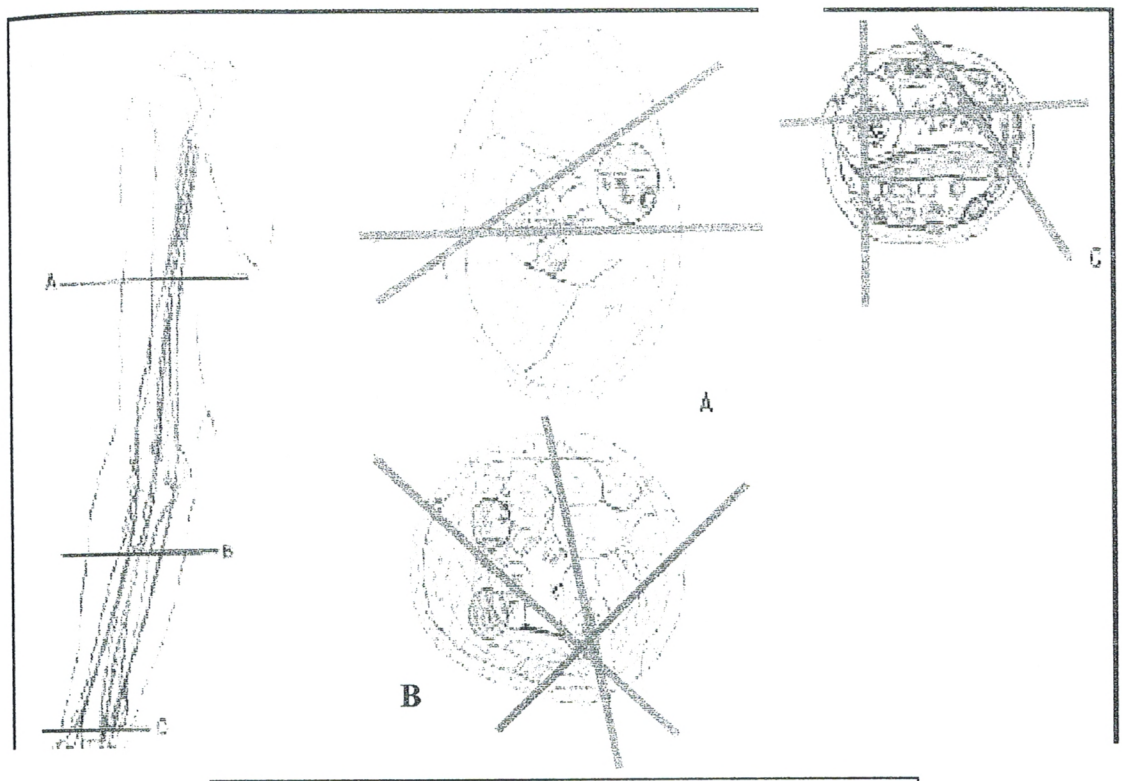

COUPE ANATOMIQUE MEMBRE SUPERIEUR

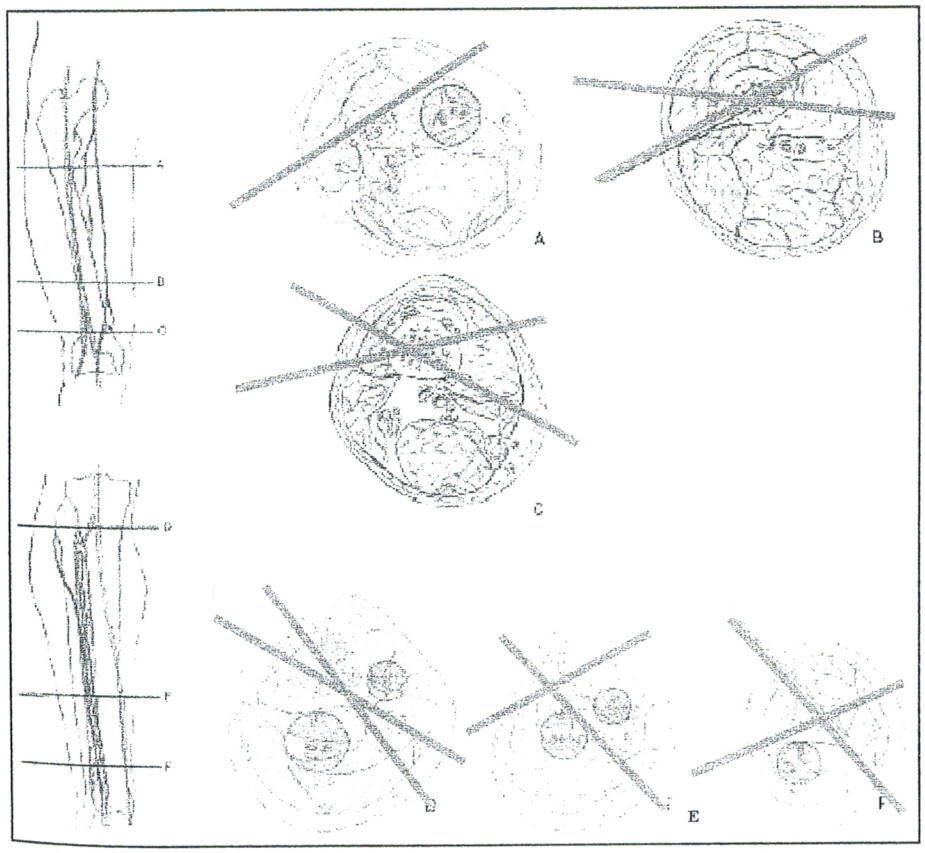

COUPE ANATOMIQUE MEMBRE INFERIEUR

- LES anneaux doivent être repositionnés autour du membre et maintenus écartés de celui-ci d'un intervalle d'environ deux doigts autour de toutes les zones du membre, avec une exception possible pour la partie antérieure du tibia, ou' la largeur d'un doigt est suffisante. Convenablement positionnée, une broche doit passer le long de la face supérieure de l'anneau, et l'autre broche affleurer sur la face inférieure

- Au moyen d'un boulon et d'un écrou ; on bloque le coté opposé de l'anneau. En vue de faciliter l'assemblage, les écrous et les boulons qui maintiennent les deux demi anneaux réunis doivent être positionnés au dessus des parties les plus antérieures et postérieures du membre. Tous les écrous et boulons doivent être serrés à bloc au moyen de deux clés L'une étant placée sur l'écrou et l'autre sur le boulon, et en les tournant simultanément en sens contraires.

- Il importe de veiller très attentivement en tout instant, à ne pas plier ni rayer les broches. Si cela se produit, il faut remplacer les broches, si nécessaire, on utilisera des rondelles ou autres entretoises métalliques pour composer la dénivellation entre anneau et broche. On se gardera de suivre la tentation naturelle de plier la broche pour l'amener au niveau de l'anneau. Si la broche est hors position, ou si un trop grand nombre de rondelles ou d'entretoises sont nécessaires, il faut alors envisager sérieusement l'enlèvement de la broche et son repositionnement.

- A ce point du processus opératoire, on assemblera les broches à l'anneau au moyen de boulons avec trou ou avec fente et d'écrous . Le choix d'un boulon avec trou ou fente est déterminé par la position de la broche par rapport au trou qu'elle traverse.

Le choix doit être fait de façon à minimiser ou éliminer le pliage des broches.

- Les écrous et boulons doivent être d'abord vissés lâches sur les anneaux.

Toutes les broches, écrous et boulons doivent être examinés dans leur relation les uns aux autres, et vérifiés en ce qui concerne l'alignement convenable et le choix approprié des composants.

- Après avoir vérifié l'assemblage, on serrera à bloc deux des écrous vissés lâches, dont un pour chaque broche. Pour la commodité d'assemblage, il convient de serrer à bloc d'abord les écrous et boulons de chaque broches les plus éloignées du chirurgien.

Précautions :

- Immobiliser la tête du boulon avec une clé, et visser l'écrou avec une autre clé.

Si les boulons placés sur les broches bougent pendant le serrage, il peut s'en suivre un pilage ou même un endommagement de ces broches ou une modification de leur tension.

- Si des broches à butée (olive) sont employées, il importe de repérer les extrémités de broche composant une butée ou olive, en utilisant dès que possible quelque mode de repérage, afin de prévenir l'éventualité d'un tirage accidentel de la broche à travers l'os dans le mauvais sens.

- Après avoir, vérifier l'orientation et l'alignement corrects des anneaux et des broches, on peut alors mettre les broches sous tension. Les broches à butée seront ou non mises sous tension, selon la technique particulière et la préférence du chirurgien.

D-4/ TENSEUR DE BROCHES DYNAMOMETRIQUE :

Bien que le modèle de tenseur russe d'origine soit disponible, son emploi correct ne peut être maîtrisé que par tâtonnement. Pour résoudre ce problème, les italiens ont mis au point un tenseur de broche spécialement destiné à cette manœuvre chirurgical. Cet instrument est un tenseur à ressort étalonné.

- Lorsque l'anneau a été assemblé autour des broches, on fixe une extrémité de broche au moyen d'un boulon et d'un écrou ; un autre boulon avec écrou est monté lâche sur la broche du coté le plus proche du chirurgien.
- On saisit le tenseur de broche, et l'on tourne le manche à fond vers la gauche, dans le sens antihoraire cette action ouvre les mâchoires du tenseur de broche à leur maximum.
- Pour protéger l'anneau du risque de gauchissement pendant le processus de raidissement, de nombreux utilisateurs emploient simultanément deux tenseurs de broche sur chacune des deux broches.
- On doit faire glisser le tenseur sur une extrémité de la broche, et engager sur l'anneau la griffe spéciale de l'extrémité du tenseur .
- Si le tenseur de broche ne peut être placé directement sur l'anneau, on peut engager sur l'extrémité de la broche une entretoise du genre du manchon fileté pour donner une face d'appui au tenseur. La démonstration d'emploi du tenseur est illustrée par le schéma.



Mise en tension de chaque broche

- Après mise en place du ou des tenseurs de broche contre l'anneau, on tourne le manche de tenseur dans le sens horaire à droite). Après plusieurs tours, le manche du tenseur commence à se rapprocher de l'anneau.

- La partie supérieure du manche recouvre progressivement les chiffres inscrits sur le tenseur. (Le tenseur de broche est étalonné de 50à130 kilogrammes) .Tandis que le manche du tenseur de broche passe sur les chiffres et points, la valeur lue indique la force en kilo gramme appliquée à la broche.

- Lorsque le tenseur de broche a atteint le degré de tension désirée, l'ensemble boulon écrou vissé lâche et se trouvant le plus près du chirurgien doit être serré à bloc à l'aide de deux clés .l'une des clés immobilise le boulon, tandis que l'autre serre l'écrou, l'ensemble boulon écrou sont serrés à bloc à l'aide de deux clés.
L'une des clés immobilise le boulon, tandis que l'autre serre l'écrou. Ce n'est que lorsque l'ensemble boulon écrou a été serré à bloc que l'on doit tourner le manche du tenseur dans le sens antihoraire (à gauche) et enlever celui-ci.

- Il est très important de tendre toutes les broches pendant l'assemblage du bâti. Une augmentation de tension de la broche augmente la rigidité de l'assemblage, et une diminution de la tension de la broche augmente le degré de télescopage de l'emplacement de la fracture pendant l'application d'une charge normale.

- Une trop forte tension des broches peut entraîner leur rupture prématurée en cours d'utilisation. Une trop faible tension des broches (ou pas de tension du tout) peut laisser trop de liberté de mouvement dans l'emplacement de la fracture pendant l'application de la charge.

- Pour maintenir un bon équilibre entre la rigidité axial et la stabilité du fixateur, il est recommandé d'adopter une tension de broche comprise entre 100 et 130 kilo gramme, le choix effectif dépendant du diamètre de broche, du poids corporel du patient et de l'os soumis à l'opération.



TENSEUR DE BROCHES

La tension approximative appliquée à la broche peut être de :

Demi anneaux ..... 50 kg

Une broche unique fixée à l'anneau .....70 kg

Le Jeune patient .....100-110 kg

Le patient adulte.....120-130 kg

Les patients très lourds .....130 kg (avec un nombre accrue de Broches de transfixion.)

Il est absolument impératif de vérifier la tension des broches dans les jours qui suivent l'intervention chirurgicale. La perte de tension des broches diminue la stabilité et occasionne les douleurs. Une stabilité diminuée, appelle une réponse inflammatoire autour des lieux de passage des broches et entraîne une infection des passages de broche.

- Si la tension des broches est trop forte, les anneaux de fixateur externe peuvent se désaligner au cours du traitement. Pour prévenir de tels risques, il faut utiliser au moins deux broches trans- osseuses pour chaque anneau de l'assemblage, l'une étant fixée du coté proximal de l'anneau, et l'autre du coté distal.

D-5/ ASSEMBLAGE DES TIGES FILETEES ET DES TIGES TELESCOPIQUES POUR LE RACCORDEMENT DES ANNEAUX :

- Les tiges sont placées parallèlement les unes aux autres et, en même temps, doivent rester parallèles à l'axe longitudinal de l'os. Les tiges doivent être équidistantes entre elles sur l'anneau. Dans le cas d'une fracture, si l'appareil a été monté convenablement et si les fragments ont été alignés, le serrage des écrous produit automatiquement une réduction parfaite.

Les déformations angulaires peuvent être corrigées par emploi de charnières ; (dans les cas de légères déformations on peut employer des angulaires, rondelles coniques).

Un positionnement oblique entraîne un déplacement latéral des fragments sur le plan frontal et un déplacement en rotation sur le plan sagittal.

Dès que l'appareil a été assemblé, on effectue une radioscopie. Si la position des tiges est incorrecte, il faut la modifier immédiatement.

Ordinairement, les tiges doivent passer dans les trous correspondants des anneaux.

Si la position incorrecte des tiges n'a pas été rectifiée, celles-ci ne seront pas perpendiculaires aux anneaux lors du serrage des écrous, produisant ainsi une contrainte latérale. Cette contrainte entraînera un déplacement médian- latéral.

- Si une tige nécessite un repositionnement, on place une autre tige à proximité pour assurer l'alignement et la première tige a été rectifiée. Si une tige ne peut s'engager aisément dans les trous de l'anneau, il faut utiliser des plaques correctives.

- Pour faciliter le montage des tiges, on a récemment fait usages de rondelles coniques, telles que proposées par le Dr. Canuti. Ce double élément déjà connu en mécanique, ou il est utilisé pou soulever des bâtis de machines -outils, chevauche un joint universel mobil très stable, et sert principalement à éviter une portée non parallèle des anneaux contre la tige de liaison.

D-6/ MONTAGE DES ANNEAUX :

Choisir deux demis anneaux d'une ouverture supérieure d'au moins 2à3 cm au plus grand diamètre du membre à opérer.

Au moyen d'un boulon et d'un écrou, assembler deux extrémités des demi anneaux de façon que les sections principales des deux moitiés se trouvent dans le même plan.

Après avoir placé les deux demi anneaux autour du membre dans la zone d'assemblage final projetée , vérifier qu'il y ait bien intervalle libre d'au moins 2 à 3 cm entre l'intérieur de l'anneaux et toutes les zones de la peau.

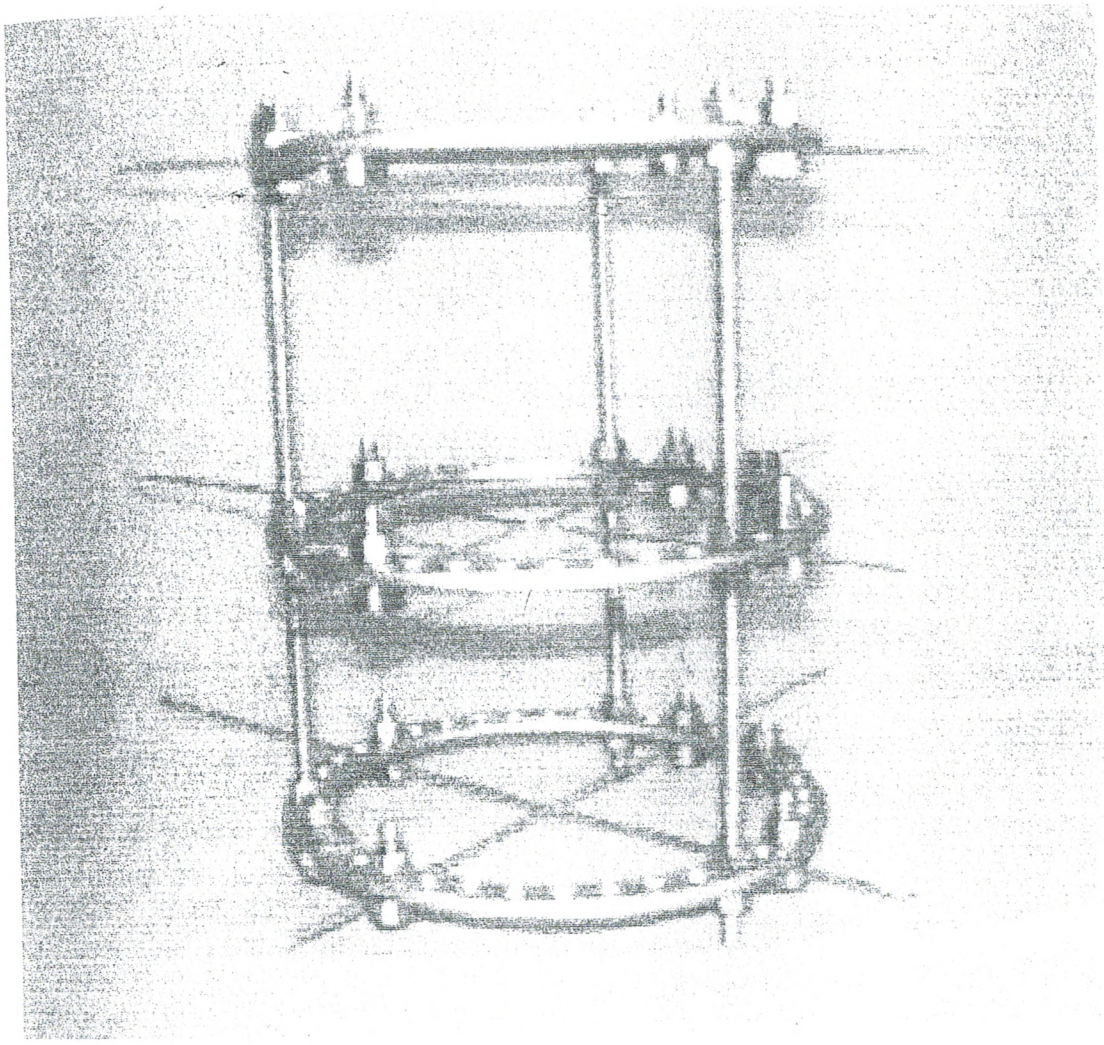

MONTAGE DEFINITIF DE L'APPAREIL D'ILIZAROV

En cas d'opération du tibia, un intervalle de 1 cm seulement sera nécessaire dans la partie antérieure, car il ne se produit pas de tuméfaction (œdème) dans dette région. La détermination de la direction et de l'emplacement des insertions de broche par rapport à l'anneau doit se faire en prêtant la plus grande attention aux caractéristiques anatomiques tel que nerfs, vaisseaux,... etc.

L'anneau choisi doit avoir un contact spontané avec le plan des broches. Toute inflexion d'une broche induit une traction puis un pli cutané à l'origine de complication au point de pénétration. Si le contact spontané ne peut pas être obtenu il faut utiliser une pièce de jonction pour fixer la broche ou bien choisir de la changer. Avec la plus grande attention il est impératif de respecter un strict parallélisme entre les anneaux, dans le plan frontal et sagittal mais aussi en vue axiale.

Il ne reste plus qu'à solidariser les anneaux entre eux grâce aux tiges filetées, correctement et toujours parallèles entre elles. Dans le cas ou l'on ne peut pas utiliser des anneaux de taille identique le parallélisme des tiges filetées est obtenu grâce à l'utilisation de petites plaques de liaison .Le montage définitif de ces tiges s'effectue après le geste de corticotomie (33-89).

VI/ CORTICOTOMIE

Elle doit théoriquement respecter le périoste et la vascularisation endomédullaire, sa réalisation est délicate .Elle est, en règle de siége métaphysaire haute pour le tibia et métaphysaire inférieur pour le fémur.

Pour les grands allongements ou pour associer un allongement à une correction d'axe, il a été proposé de faire une corticotomie bifocal. Elle permet en effet de doubler la vitesse d'allongement , ce qui est un avantage certain pour la durée globale du traitement ; par contre , cette modalité peut entraîner des conséquence sur les articulation sus et sous jacentes qu'il faut protéger par une rééducation intensive ou fixer par un montage complémentaire.

La réalisation de la corticotomie conditionne la qualité du régénérat futur et souligne le rôle, non seulement de la vascularisation endomédullaire, mais surtout du périoste. Certains auteurs ont bien montré que la fermeture du périoste en regard de la corticotomie améliorait la qualité et la rapidité d'apparition du régénérat.

ILIZAROV reproche à l'ostéotomie (82) l'étendue de son traumatisme frappant le périoste, l'endoste, la moelle osseuse et ses vaisseaux. En théorie, la corticotomie idéale se fait à travers une courte incision périostée et ne doit léser en aucun cas périoste, endoste, et moelle osseuse. En pratique, il est impossible d'être certain de ne pas dépasser les limites de l'os cortical.

Les études histologiques et vasculaires réalisées par **ILIZAROV** ne montrent pourtant aucune lésion périostée ou endostée. La continuité de la vascularité est parfaitement conservée et celle de l'os est interrompue par une véritable compactotomie (ostéoclasie fonctionnelle d'**ILIZAROV**).

ILIZAROV à introduit le concept de la corticotomie distincte de l'ostéotomie habituelle Le principe est de préserver la circulation intramedullaire nécessaire à l'ostéogenèse. l'évolution de la technique d'**ILIZAROV** à aboutit à une corticotomie avec conservation de la vascularisation de l'os, avec section isolée de la cortical afin de permettre la formation d'un os volumineux au niveau de la distraction.

Quel que soit son siège, toute corticotomie obéit à des règles précises. L'incision cutanée est courte (15mm) .Le ciseau dispose d'un manche hexagonal et d'une lame de 5à8 mm de largeur. Lorsque l'anatomie le permet, le périoste est incisé (10à 15 mm) puis décollé sur une faible surface (cas du tibia).

Avec patience on doit faire en sorte que la lame du ciseau « use » l'os cortical, tout en restant sous périoste et sans pénétrer dans le canal médullaire.

Il ne faut pas utiliser la scie de Gigli ou les moteurs oscillant mais avec des ciseaux à frappé, et la néoformation osseuses au niveau de la corticotomie se fait avec un périoste intact. Le manche hexagonal permet d'effectuer des mouvements du type « bras de levier » ce qui facilite la rupture corticale. La corticotomie intéresse habituellement la moitié voire les 3 /5 de la circonférence de l'os. Des lors on peut rompre la partie corticale intacte en s'aidant des anneaux sur les quels on exerce avec douceur et faible amplitude des mouvements de torsion ou de flexion. Il faut s'assurer de l'interruption complète de la continuité corticale avant de débuter l'allongement ; une corticotomie itérative s'est avérée parfois nécessaire, la peau est refermée en un seul plan sans drainage.

Le site métaphysaire donne beaucoup d'avantages par rapport à d'autres sites car elle met en jeu la grande circulation mieux que la circulation collatérale.

En général la période de latence après la corticotomie de 04 jours ,augmente les chances dans la formation de l'os, la durée d'hospitalisation dans la plupart des hôpitaux se situe entre trois à dix jours.

1/ LA DISTACTION LONGITUDINALE :

Trois séries de sections osseuses sont réalisées : ostéotomie, corticotomie, ostéoclasie. Dans tous les cas, la fixation est assurée par deux couples de broches fortement tendus de part et d'autres de la section. Dés le cinquième jour une distraction progressive débute, à la vitesse de 1 millimètre par 24 heures.

ILIZAROV emploie la distraction a raison de **1mm/24h** , à fin de faciliter la formation osseuse ,cette vitesse diminue dans les situations ou les zones osseuses sont mal vascularisée (diaphyse fémorale) ; expérimentalement cette vitesse varies de 0,5 à2mm/jour à fin de permettre la formation osseuse après corticotomie métaphysaire, mais en général la formation osseuse est lente chez l'adulte et nécessite une vitesse de distraction très réduite, par contre chez l'enfant la vitesse de 1mm/jour dans tous les cas quelque soit le site , la formation osseuse reste satisfaisante en particulier dans les localisations métaphysaires .

La vitesse de distraction est rythmée a raison de quatre tours par jour et **ILIZAROV** à introduit le système motorisé tout le long de la distraction et il publie son expérience dans 60 publications.

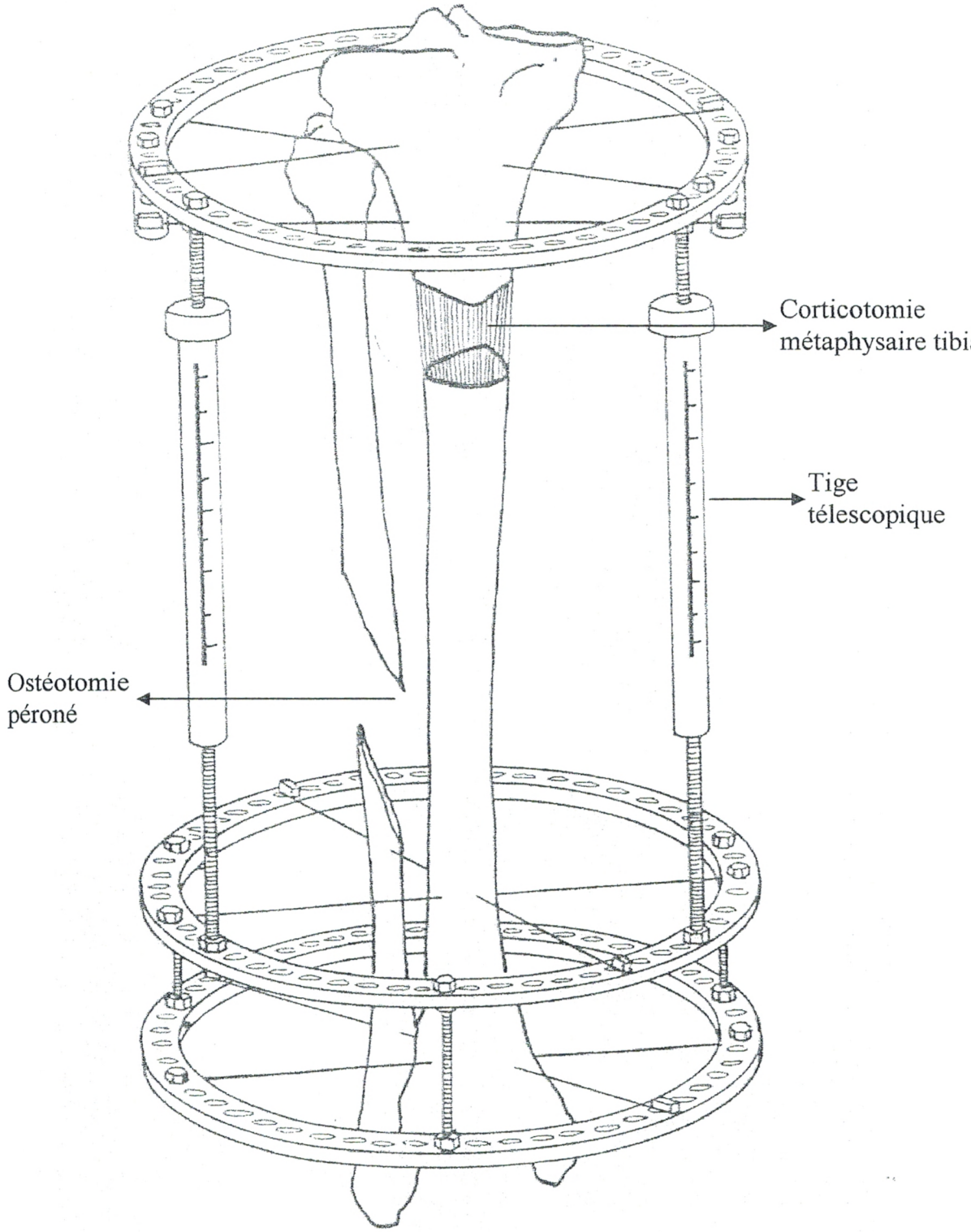

Distraction longitudinale par corticotomie métaphysaire proximale

Les travaux histologiques montrent qu'avec une ostéotomie un début d'ostéogenèse apparaît dans le canal médullaire dés le 21eme jour.

Dans le cas d'une corticotomie, l'ostéogenèse est plus intense. Apres ostéoclasie, dès le 10éme jour, la consolidation osseuse endostée est acquise interdisant toute distraction (9_36_39_100).

L'allongement est donc possible. Son rythme est fonction de l'état du contenu du canal médullaire puisque dans la série de l'ostéotomie on ne trouve au 14eme jour que du tissu conjonctif. A la même date dans les deux autres séries, la consolidation périoste et endostée est acquise.

Tous les examens histologiques montrent que la disposition de l'ostéogenèse se réalise selon un axe parallèle à l'axe de traction. (60).

Les effets de l'allongement des tissus mous adjacents au site de distraction n'ont pas été largement étudiés.

Les problèmes cliniques reliés au muscle sont proportionnels à la longueur de l'allongement qui est exprimé comme un pourcentage de la longueur préopératoire de l'os , plus de 10% de l'allongement est bien toléré par le muscle mais des changements histologiquement substantiel apparaissent après l'allongement des membres au delà de 30%.

Il a été démontré avec l'utilisation des marqueurs au niveau du périoste et le muscle, que le périoste qui est immédiatement adjacent au site de la corticotomie est allongé de moitié plus que l'espace entre les extrémités osseuses et le muscle entier participe dans le processus d'allongement. Les nerfs, vaisseaux, ont histologiquement du changement dégénératif temporaire mais ceci disparaît deux mois après l'allongement.

D'autres études sur les animaux ont montré que la perte de la sensibilité évoque l'atteinte des potentiels, l'allongement des nerfs de plus de 15% diminue la potentialité de l'action motrice.

Enfin le risque de la disfonction nerveuse a été montré être directement proportionnel au degré de la distraction.

2/ LA DISTRACTION TRANSVERSALE :

Dans un autre groupe d'expérience des écailles sont faites aux dépens d'une face de tibia. Dans la première série une ostéotomie est réalisée au ciseau, ce qui crée des lésions parcellaires de la moelle et des branches de l'artère nourricière. Dans la deuxième série une corticotomie, sans atteinte du contenu du canal médullaire est faite à l'aide d'une fraise avec limitateur de profondeur. En fin, dans la troisième série, ce sont deux écailles osseuses qui sont créées, en utilisant la même technique que dans le cas précédent. Dans chaque expérience des broches à olive servent de tracteur pour entraîner, l'écaille osseuse transversalement par rapport au grand axe de l'os. Trois jours après l'intervention, la distraction est commencée à raison de 1 a 2 millimètres par jour.

Dans les trois cas, mais plus rapidement lorsque le contenu du canal médullaire a été totalement conservé, on voit apparaître des trabécules à orientation transversale, perpendiculaire à l'axe longitudinal de l'os. Ici encore, la vitesse de distraction possible est fonction du respect plus ou moins grand du contenu du canal médullaire. Tout comme la distraction longitudinale, la sollicitation en traction transversale est facteur d'ostéogenèse et les travées de l'os néo formé s'orientent selon le vecteur de la force de traction

Les recherches d'**ILIZAROV** ont démontré que l'effet de la **tension stress** (53-62) provoque une néo vascularisation et une activité biosynthétique et mitotique augmentée ainsi q'une prolifération cellulaire d'une façon similaire mais non identique a l'ossification endochondral.

Le cartilage physiologique dans un squelette immature produit de l'os dans une seul direction par ordre de maturation des colonnes de cellules cartilagineuses enveloppées dans une matrice cartilagineuses contenant des travées osseuse avec des ostéoblastes et ostéocytes.

En revanche, sous cette tension stress, on note une croissance de ces collines des tissus fibreux dans le sens opposée à la tension.(65).

Ce tissu fibreux se transforme directement en colonnes du tissu osseux mais sans précurseur du cartilage.

La possibilité d'un tissu à s'accroître linéairement avec des conditions de tension qui s'applique non seulement à l'os mais aussi sur les parties molles (muscles, nerf ,peau et vaisseaux) qui sont produits et non étendus .les composants cellulaires prolifèrent dans de la tension appliquée.

Plusieurs auteurs ont décrit que le périoste est facteur contribuant de l'ostéogenèse distraction, et elle est probable en fonction de la conservation du périoste assurant la vascularisation.

ILIZAROV a étudié d'une façon détaillée le phénomène de la distraction ostéogénique et il a utilisé beaucoup sa méthode sur les tibias de lapin,

Le produit de ces expériences est marqué par l'élargissement de la compréhension de l'histologie - biochimie radiologie -la vascularisation et les propriétés mécaniques qui sont les même au niveau des tissus mous que la distraction ostéogéniques.

Les conséquences de la méthode avec destruction du périoste lors d'une ostéotomie s'accompagnent fréquemment d'un déplacement de la corticotomie et perturbe l'ostéogenèse. La méthode d'**ILIZAROV** vient d'attribuer une biologie spéciale et éfficace qui augmente les chances de guérison en utilisant les anneaux et les broches sous tension,dans le cas de distraction ostéogénique et le transfert osseux en utilisant les broches à butée..

ILIZAROV insiste sur cette stabilité en anneaux que procure son fixateur et elle est très importante dans la formation de l'os.

La grande instabilité du montage est la cause de deux complications : consolidation précaire quand la fixation n'est pas solide au niveau du site de la corticotomie, ou absence de consolidation.

Pour **ILZAROV**, ses expériences établissent que parmi les facteurs de régénération de l'os, à coté de la fixation stable et du maintien de l'intégrité du tissu ostéogénique : moelle, endoste, artère nourricière et périoste, il existe un autre facteur de stimulation et d'entretien de la régénération et de la croissance osseuse : **la sollicitation en traction**. Cette dernière n'est pas propre au tissu osseux, mais à tous les tissus.

En réalité, des connaissances de bases sont encore nécessaires pour affirmer quel est le type de fixation idéal pour le processus de guérison.

Wolf et Coll. en 1985 et Layon et Ruben en 1984 publièrent les résultats d'études expérimentales, en soulignant l'importance des stimulations axiales mécaniques pour accélérer le processus de guérison.

Plus récemment **Goldspink et Ken Wright** (38) ont observé qu'une brève période de 17 minutes par jour (500cycles à 0,5 Hertz) de compression de fractures expérimentales du tibia chez le mouton accélère la guérison.

La méthode d'**ILIZAROV** diffère d'autres techniques dans la formation osseuse et tissus mou pour les raisons suivantes :

1/ Elle est mini invasive :

Les tissus cutanés sont transpercés par des broches de faible diamètre 1,8 mm mises sous tension. Les longueurs sont en fonction de la localisation anatomique et le poids du malade. Les fractures, les pseudarthroses, ostéomyélites... sont traités sans abord chirurgical de ces zones ; sans perte sanguine importante. Ces broches sont posées d'une façon atraumatique afin d'évités les dommages thermales.

2/ La méthode est extrêmement élastique :

Le système des anneaux et demis anneaux de 40mm jusqu'à 240mm de diamètre reliés entre eux par des tiges et maintenus par des broches mises sous tension , fait que le montage fait partie du corps et permet de corriger la distraction compression,Translation, rotation et la correction des angulations.

3/ la technique permet de produire des tissus :

Le rôle ne se limite pas à étendre, mais à produire le nouveau tissu ayant les mêmes propriétés d'un tissu normal.

4/Le montage permet un support complet du poids et une fonction complète.

5/ Il permet d'obtenir et maintenir la réduction des fractures :

contrairement à d'autres fixateurs externes qui une fois serrés après l'obtention de la réduction par une manipulation manuelle de l'os, le fixateur d'**ILIZAROV** obtient la réduction par l'ajustement des anneaux et broches à olive.

V/LE TEST PSYCHOLOGIQUE

En préopératoire est recommandé pour déterminer le type du patient elle ou lui sur l'état émotionnel, le type d'intervention, est le nombre de jours et de mois de la mise en place du fixateur. La santé mentale n'est pas à négliger : il est possible que le porteur du fixateur externe d' **ILIZAROV** connaisse des modifications majeurs dans sa vie quotidienne. Après l'hospitalisation , il peut se sentir angoissé à cause du changement de l'image de soi, déprimé, découragé par la durée du traitement ; il faut donc trouver des moyens pour contrôler et exprimer ses émotions :relaxation, exercices, lecture, musique, informatique,etc. Il serait avantageux, pour tous les porteurs, que chaque centre hospitalier spécialisé dans la mise en place du fixateur **ILIZAROV** crée un groupe d'entraide leur permettant de se rencontrer à des périodes prédéterminées pour échanger sur vécu quotidien, partager des trucs, se supporter mutuellement. Ces rencontres, avec des exercices dirigés par un physiothérapeute, pourraient se dérouler en présence du chirurgien pour les conseils d'ordre médicale et d'un psychiatre pour les conseils au niveau de la santé mentale. On pourrait aussi avoir comme invités spéciaux des individus qui ont vécu l'expérience **ILIZAROV** et qui jouissent maintenant d'une complète mobilité : ceci serait réellement encourageant stimulant.

La création d'un tel groupe d'entraide sortirait le porteur d'un fixateur de la solitude générée par ce type de traitement de longue durée.

VI/ INDICATIONS

Les indications thérapeutiques de la méthode d'**ILIZAROV** sont très nombreuses et variées chez l'adulte.Elles ont toutes au moins deux points communs : la nécessité d'un traumatisme minime des tissus ostéogènes et de la vascularisation osseuse centromédullaire.

La dynamisation de l'appareil de compression -extension et l'utilisation fonctionnelle du membre opéré permettent de donner de bons résultats concernant La correction des inégalités de longueur des membres, le traitement des pseudarthroses et des déviations angulaires du squelette ainsi que la consolidation des fractures et représentent les principales indications de la méthode.

A/ ALLONGEMENTS DES MEMBRES :

La méthode d'**ILIZAROV** a amélioré les résultats de l'allongement des membres en réduisant les complications et permet la production de l'os à propriétés histologiques et mécaniques normales.

La technique exige l'application d'un système à blocs l'un proche et l'autre est à distance du siège de l'allongement. Chaque bloc de fixation est composé de deux (02) anneaux complets ou partiels chacun avec des ½ broches ou broches mises sous tension.

Une corticotomie est performée pour minimiser les dommages thermales à l'os et à la rupture de la vascularisation périostée ou endostée. Elle est performée par un ostéotome, le siège idéal est métaphysaire, dont la perte sanguine endostale reste minime.

L'allongement est retardé pour une période de 4 à 6 jours après la corticotomie pour permettre l'organisation de l'hématome et commence la distraction à 1mm/jour. La durée de la période de latence et la vitesse de distraction varie selon l'age ,Pour éviter la consolidation prématurée ou la consolidation retardée, le tissu qui est dans l'espace étendu est nommé **the generate = le producteur**, il est surveillé par radiographies périodiques pour ajuster le degrés de la distraction. La vitesse de l'allongement peut être accélérée par l'allongement au même temps de deux corticotomies.

L'index de guérison est définit comme la période de temps par rapport à. la longueur de l'os nouveau formé = environ 22j/cm.

Durant l'allongement des membres le cartilage articulaire peut être sujet des conditions pathologiques et cause des changements de l'activité du membre portant, limitant les mouvements articulaires et créant anormalement des forces réactives hautes dans les articulations.

Les forces réactives dans le genou et la hanche ont été mesuré en cas d'allongement graduelle du fémur est augmentent linéairement avec une distraction continu.

Les changements à court terme dans le cartilage articulaire du genou ont été observés histologiquement après 30% d'allongement du fémur de lapin.

Après l'allongement le cartilage physiologique de lapin ayant subit des changements, incluant un diamètre réduit des zones prolifératives et hypertrophiques mais aucun changement dans le degré de la croissance après l'allongement.

.

A-1/ Particularités techniques :

Pour un allongement de membre, la pose d'un appareil d'**ILIZAROV** nécessite l'application de quelques règles simples pour que le programme d'allongement prévu puisse se réaliser sans risques importants (87_91).

A-1-a/ Au niveau du fémur :

Pour assurer une bonne stabilité antéropostérieure de l'appareil, il faut monter des broches à olive sur les anneaux ou arceaux proximaux. Elles doivent être introduites dans le sens dorso- ventral. En cours d'allongement, les forces val gisantes sont prédominantes, pour atténuer leurs effets, l'anneau distal doit recevoir une broche à olive de stabilisation, placée dans le sens médio latéral.

Le montage utilisé le plus fréquemment comprend deux arceaux proximaux (trochantérien et sous trochantérien et un anneau distal (métaphysaire distal) : dans ce cas, la corticotomie se fait en région métaphysaire basse.

Pour des allongement de plus de 80mm ou devant des hypoplasies sévères du membre inférieur, il est nécessaire de prévenir l'instabilité articulaire ; en particulier au niveau du genou, ou l'articulation doit être pontée de façon permanente ou temporaire .

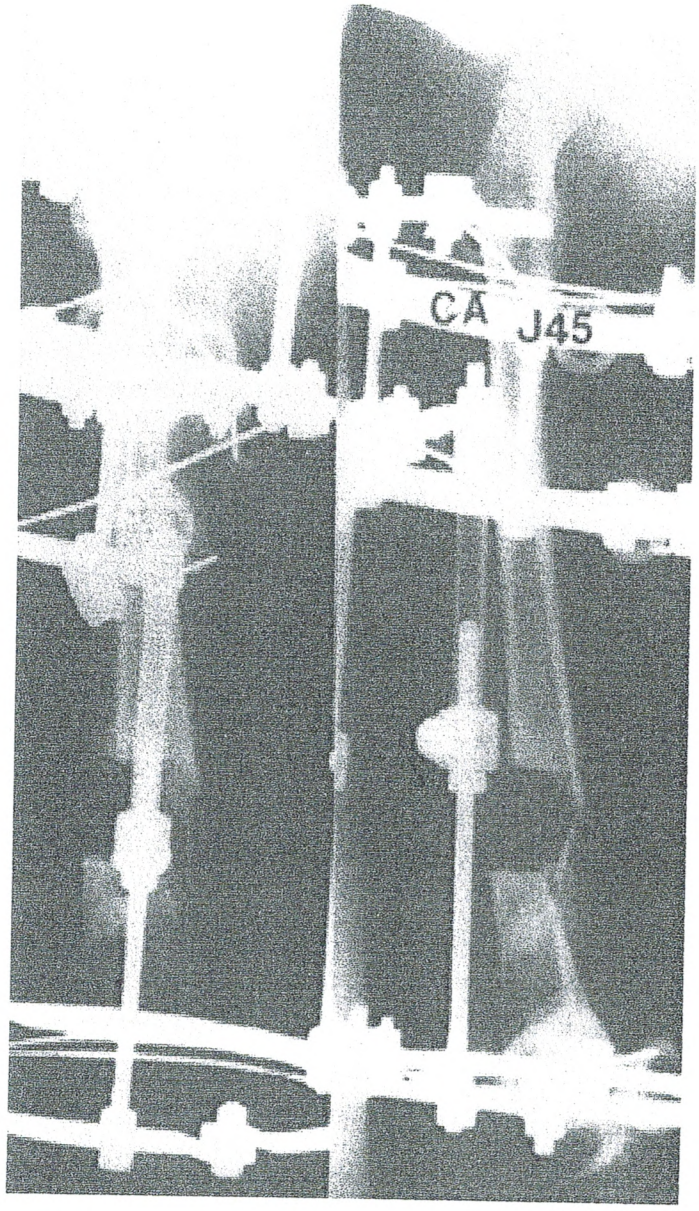

Allongement du fémur : J45
corticotomie métaphysaire basse

A-1-b/ Au niveau du tibia :

Le montage de bases comprend au minimum trois anneaux (un métaphysaire proximal, un métaphysaire distal, un diaphysaire).

La corticotomie métaphysaire proximale est la plus utilisée .Dans ce cas , le montage doit comporter un dispositif anti-érection du segment proximal composé d'une broche horizontale mise en tension et deux autres broches fixées à l'anneau correspondant.

Les anneaux disposés de part et d'autre du foyer d'allongement doivent entre munis de broches à olive assurant une stabilisation anti-valgus et introduites dans le sens médio latéral. Un appareillage est indispensable pour prévenir l'équin du pied et le flexum du genou.

- Mise en place de l'anneau supérieur perpendiculaire à l'axe du tibia, et stabilisation par une broche en rappel quelques cm plus bas.
- Fixation de 3tiges filetées avec barre d'allongement pour faciliter l'allongement progressif ultérieur.
- Mise en place de 2 anneaux inférieurs sur les tiges filetées, puis des broches de fixation.
- Ostéotomie oblique ou brève résection à l'union du 1/3 moyen et du 1/3 distal du péroné.
- Ablation provisoire des tiges et corticotomie métaphysaire haute du tibia par une petite voie d'abord antérieure et section des corticales antéro interne et antéro externe.

L'allongement proprement dit est conduit au rythme de1 mm/24h de façon fractionnée (1/4 tour/6h) et avec reprise rapide de l'appui.

Le régénérat osseux apparaît sur les contrôles radiologiques successeurs aux alentours du 30éme jour, sous la forme d'une trame osseuse claire à aspect « peigné ».

La qualité de la formation osseuse peut être influencée par certains facteurs :

- ✓ le degré de l'allongement a atteindre.
- ✓ le site de l'allongement.
- ✓ la qualité de l'os à allonger.
- ✓ le nombre de site de l'allongement au niveau de l'os.

La vitesse de guérison est directement proportionnelle à la longueur de la distraction provoquée. Le temps nécessaire au traitement est exprimé **en index de guérison.**

D 'autres facteurs affectent la vitesse de guérison : les sièges métaphysaires en général guérissent plus rapidement que les sites diaphysaires ,la diaphyse fémoral guérit plus rapidement que la diaphyse tibiale et l'allongement du tibia au niveau de deux site guérit plus rapidement que d'autres allongement au niveau d'un seul site.

D'autre facteurs moins important affectent cette vitesse de guérison : patients âgées guérissent plus lentement avec le plus grand délais nécessaire après l'age de30 ans. Dans la série de l'allongement du tibia au niveau d'un seul site, **l'index de guérison chez les enfants et de 0,87 mois/cm de nouveau os et chez l'adulte et de 1,5 mois /cm**. Plusieurs auteurs ont trouve un index de guérison bas chez les patients ayant une achondroplasie, comparés au patients qui ont d'autres conditions congénitales ou post-traumatiques.

A-1-c/ Au niveau de l'avant bras :

La technique est indiquée dans Plusieurs cas : hypoplasie radiale, synostose radio humérale, dysplasie cubitale, dislocation de la tête radiale, arrêt de la croissance, la maladie de Madelung, dysplasie epiphysaire, main botte radiale.

A-1-d/ Au niveau de l'humérus :

le Montage simple reliant un anneau à l'extrémité supérieure de l'humérus à un anneau fixé par trois broches à l'extrémité inférieure , la corticotomie métaphysaire supérieure est réalisée au niveau du « V » deltoïdien.(19)

- les tiges d'allongements sont remises en place et permettent de retrouver l'axe initial de l'humérus.
- Rythme d'allongement est de 1 mm/jour.

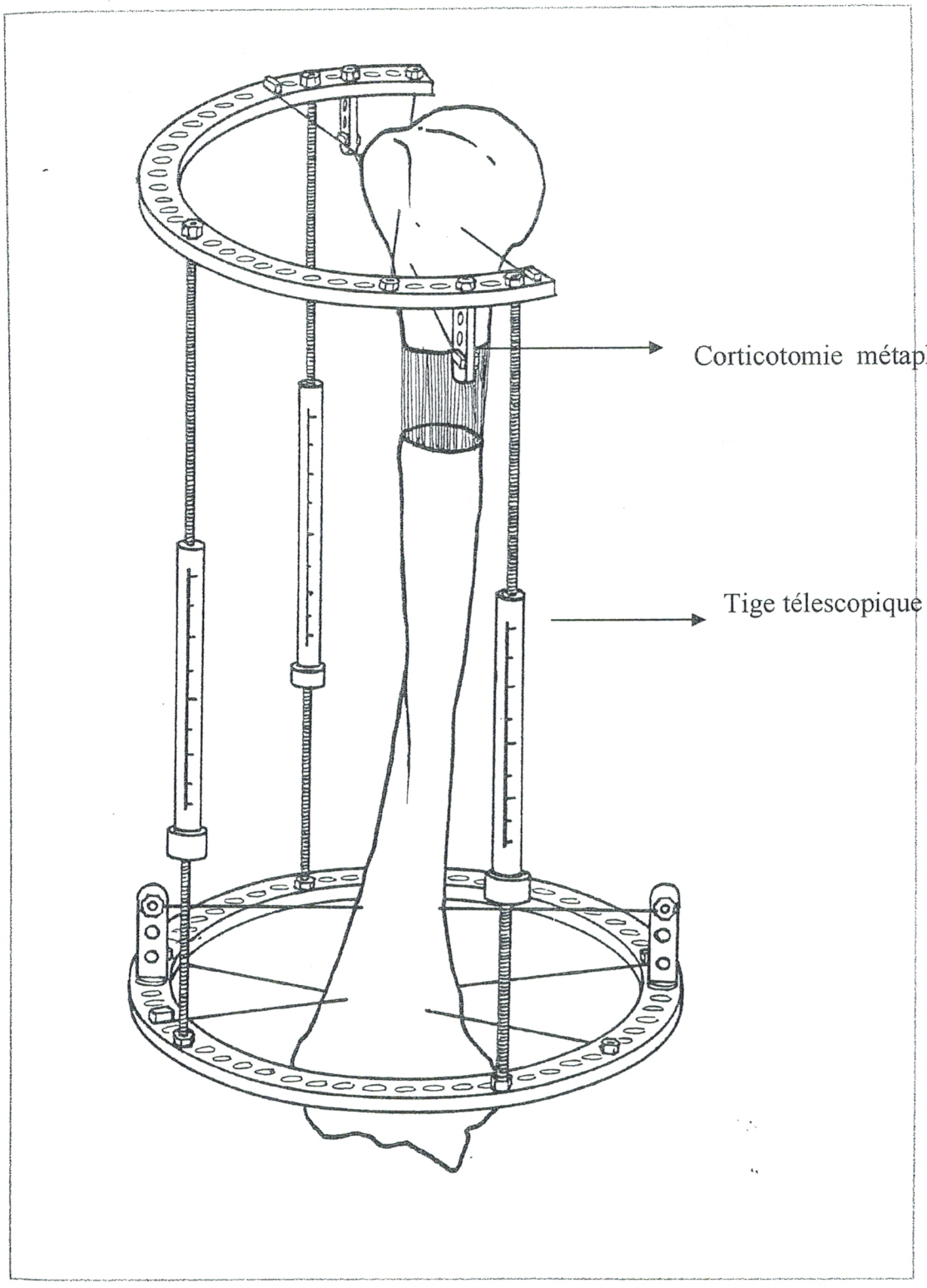

Allongement de l'humérus par corticotomie au tiers supérieur

A-2/ SURVEILLANCE DE L'ALLONGEMENT :

A-2-a/ L'ECHOGRAPHIE :

- L'échographie va apporter des renseignements par l'étude des parties molles, du périoste, de régénérat osseux et de la cortical.

- l'échographie permet de dépister l'existence des lésions anormales invisibles sur la radiographie standard.

Technique : l'échographie osseuse des os longs des membres nécessite l'utilisation d'une sonde linéaire de 7,5 MÉGAHERTZ permettant de réaliser des coupes longitudinales et des coupes transversales très fines.

Résultats :

-Etude des tissus mous et du périoste.

-Visualisation de façon dynamique la régénération osseuse qui évolue sur le plan échographique en 3 stades :

Stade 1 : interruption de la corticale laissant passer tous les échos.

Stade 2 : formation de bandes ou de faisceaux d'ossification hyper écho gènes disséminés dans le foyer d'allongement , ces bandes et ces faisceaux vont progressivement se marginaliser pour aboutir à une corticalisation typique.

Stade 3 : corticalisation échographique : tous les échos arrêtés, ce qui permet d'affirmer La consolidation de l'allongement bien avant sa visualisation osseuse.

Au cours de l'allongement l'échographie permet de repérer une collection liquidienne dans le foyer d'allongement (hématome, kyste œdème…) ou au contact d'une broche (zone infectieuse).

L'allongement doit être approprié dans le temps et programmé et intégré dans l'ensemble du protocole thérapeutique

Avec une seule intervention, l'allongement peut atteindre et dépasser 20 % de la longueur du segment de membre sans complication septique intra focale.

L'humérus, le fémur et le tibia peuvent être allongés mais aussi les deux ou un seul os de l'avant bras quelle que soit l'étiologie du raccourcissement.

On remarque toutefois que le régénérat des allongements sur membre neurologique (poliomyélite en particulier) est plus lent à apparaître et à se remodeler qu'avec les autres causes d'inégalités.

Chez l'adulte, les allongements sont généralement mono focaux (1 seule corticotomie) alors que chez l'enfant, devant une grande inégalité (plus de 10 cm) l'allongement bifocal (2 corticotomies) est souhaitable à la vitesse de 1 mm par jour et par corticotomie. Des allongements itératifs, voire multiples peuvent être programmés.

La méthode d'**ILIZAROV** a permis au chirurgien de trouver des solutions et à permis l'extension de son indication dans la correction des membres courts.

Par rapport aux autres méthodes, cette technique présente un certain nombre d'avantages : la mise en charge est plus précoce, la greffe osseuse secondaire devient inutile, les déviations axiales associées primaires ou secondaires à l'allongement peuvent être corrigées et les articulations adjacentes stabilisées.

La méthode d'**ILIZAROV** à progresser dans les inégalités de longueur par rapport à d'autres méthodes. L'allongement des membres sur différents sites utilisés simultanément ainsi que la correction des déformations reste possible.

Avec cette méthode, le contrat d'allongement est rempli dans plus de 90 p. cent des cas pour des inégalités supérieures ou égales à 5 cm. Il n'est pas rare de réaliser des allongements de plus de 9 cm. Ce sont les qualités du régénérat en voie de formation, complet ou incomplet, homogène ou non, précoce ou tardif qui guident la vitesse d'allongement.

Après arrêt de l'allongement, le régénérat acquiert progressivement une structure tubulaire. Le délai moyen de consolidation est de 1 mois par centimètre d'allongement. Dès lors, l'ablation du matériel devient possible, soit complète d'emblée, soit le plus souvent progressivement car le régénérat des grands allongements reste longtemps plastique.

Dans 50 % des cas, et quel que soit son siège, l'allongement est obtenu sans aucune complication. les complications nerveuses sont presque toujours la conséquence de fautes techniques : distraction trop rapide ou mal décomposée dans le temps. Elles se rencontrent préférentiellement au niveau de la jambe et du bras.

Les infections sur broches sont fréquentes. Elles sont la plupart du temps bénignes, ne nécessitant que des soins locaux. Au fémur, l'encombrement de l'appareil est important. Cette gêne locale, aggravée par les complications septiques dues aux broches, n'autorise pas toujours une déambulation aisée.

Au membre inférieur, les déviations axiales parasites en cours d'allongement se font le plus souvent en valgus. Elles sont peu fréquentes et sont généralement mineures. Leur correction s'effectue par allongement asymétrique pendant quelques jours.

Les retards d'application du régénérat sont peu fréquents mais plus souvent observés chez l'adulte que chez l'enfant. Ils ne semblent pas liés à l'activité de marche.

Après allongement, c'est l'enraidissement articulaire qui domine. Au niveau du bras, il touche l'épaule et le coude, mais cède habituellement après une rééducation active. La raideur du genou est le problème essentiel après l'allongement du fémur.

Si la fonction peut être récupérée après plusieurs mois chez l'enfant, il n'en est pas toujours de même chez l'adulte ou des interventions à type de libération du quadriceps sont parfois nécessaires. Sur le segment jambier, l'équin du pied est plus difficile à contrôler ; certaines raideurs nécessitent d'être traitées par allongement du tendon d'Achille.

La méthode d'**ILIZAROV** pour les allongements des membres, a conduit à de nombreuses complications plus importantes dans les expériences de l'ouest que celle rapportés par l'auteur lui-même.

Les subluxations ou les raideurs des articulations sont les deux redoutables complications, qui peuvent être minimisé par un planning préopératoire, incluant la protection contre la subluxation par un montage adéquat et une rééducation efficace durant la fixation..

A-2-b/ Précautions a prendre au niveau du pied :

- Il faut empêcher l'application d'attitudes vicieuses et surtout la perte d'amplitude de mouvements au niveau de la cheville.
- . Il faut éviter la transfixion des tendons.
- Il faut faire pratiquer par le kinésithérapeute des étirements passifs des groupes musculaires tendus surtout ceux qui ont une fonction biarticulaire. (**ILIZAROV** conseille de faire ces exercices de stimulation 6h/jour.
- Il faut utiliser une semelle anti-équin avec rappel élastique vers le fixateur, durant l'allongement, et on peut utiliser ainsi les attelles « dynasplint » de cheville maintenant le pied en position neutre.

S'il apparaît une déformation du pied, on peut réduire la vitesse de distraction pendant quelques jours pour empêcher cette déformation de s'aggraver et reprendre ensuite l'allongement.

- Il faut aussi durant la marche compenser exactement l'inégalité par une semelle maintenant le pied à angle droit , cette semelle sera réduite progressivement d'épaisseur au fur et à mesure , que l'allongement est réalisé pour empêcher la marche en équin .
- La griffe des orteils doit être prévenue par des étirements quotidiens et des postures empêchant la rétraction des tendons fléchisseurs au cours de l'allongement. Le bon déroulement du pas est également un élément de lutte contre cette rétraction des orteils.
- La prise de l'avant pied devient nécessaire si une déformation de l'avant pied apparaît, (adduction, abduction ou creux antérieur).
- La prise calcanéennes peut être enlevée à la fin de l'allongement pour permettre la reprise de la marche en appui complet.

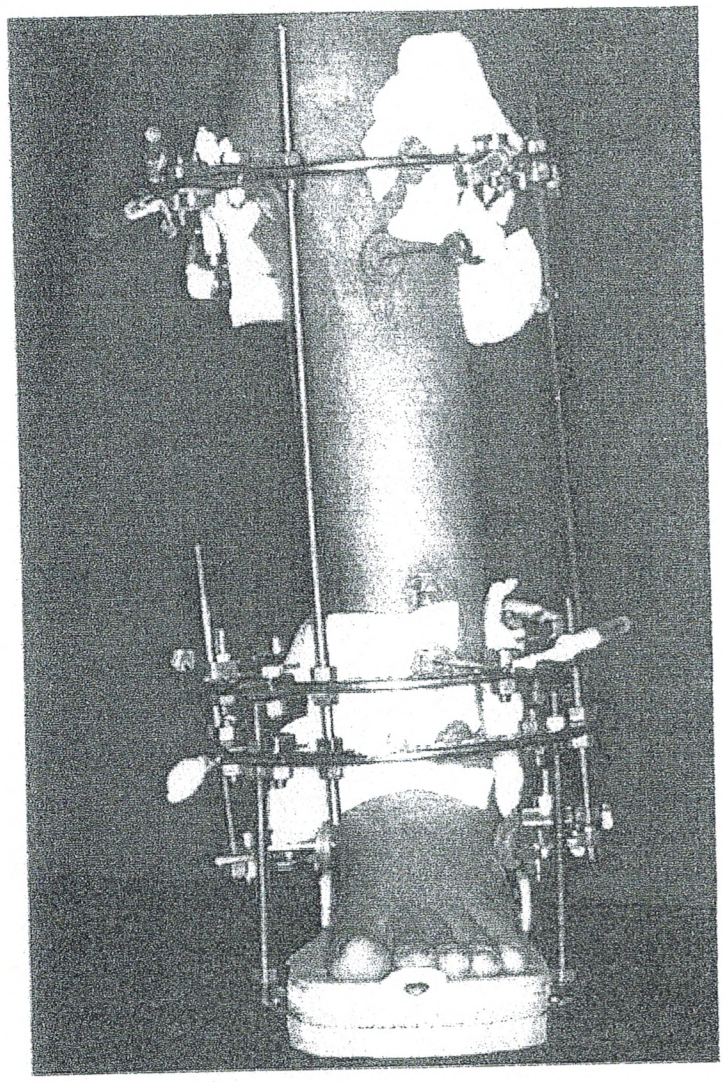

Fig. 7 :

Montage avec semelle anti-équin au niveau de la cheville

- Si l'on n'a pas pu empêcher l'apparition d'une griffe des élastiques on peut éventuellement mobiliser les orteils sous anesthésie lors de l'ablation du matériel.

Corrections chirurgicales complémentaires :

✓ Lorsque la prise calcanéenne ne réduit pas l'équinisme, il faut parfois la compléter par un allongement du tendon d'Achille (immédiat ou progressif).

✓ Parfois il faut compléter l'allongement du segment jambier par une ostéotomie calcanéenne ou du tarse antérieur avec correction progressive de la déformation du pied.

✓ Les griffes d'orteils ou les luxations métatarse phalangiennes des orteils fixés, doivent être traitées par ouverture capsulaire, allongement tendineux et stabilisation par broches pour que ces déformations ne risquent pas d'entraver la marche.

✓ Dans le cas de contractures importantes, pour empêcher la survenue d'une arthrodèse spontanée ou d'un écrasement de l'astragale il est parfois utile :

- Soit de diminuer le degré de distraction.

-Soit de réaliser un allongement supplémentaire de 10mm a peu pré, puis de détendre cet allongement (ce qui redonne la longueur aux tendons)

Il est possible aussi de fixer l'articulation tibio-tarsienne par une prise astragalienne et de réaliser une distraction intra articulaire tibio-astragalienne (arthrodiastasis).

✓ Un valgus progressif de la tibio-tarsienne peut être du à une consolidation prématurée du péroné, ce qui nécessitera une corticotomie nouvelle ou un abaissement de la malléole externe.

N.B : On prend systématiquement l'arrière -pied avec la jambe lorsque :

* L'allongement se fera au niveau du segment inférieur de la jambe.

* Allongement ≥ 6-8cm.

* Allongement bifocal.

Un arthrodiastasis est à conseiller en cas d'allongement important pour éviter des complications ostéo cartilagineuses de la tibio-tarsienne.

Le défaut d'appui en cours d'allongement par crainte de la douleur ou du fait de douleurs au niveau des broches par infection, défaut de tension, rupture..., peut entraîner un défaut d'équilibre entre les muscles allongés, l'ostéoporose de non appui peut aboutir à l'algodystrophie du pied et aggraver le cercle vicieux des douleurs et de la raideur.

A-3/ ALLONGEMENTS CHEZ L'ENFANT :

Dans les inégalités de longueurs, quelle qu'en soit l'étiologie, la méthode d'**ILIZAROV** a permis la réalisation d'allongements importants pour les inégalités de plus de 05 cm, elle reste en concurrence avec d'autres méthodes qui avaient permis antérieurement d'obtenir des résultats satisfaisants. Sa supériorité est toutefois d'obtenir en une seule intervention une consolidation constante sans apport osseux au prix d'une surveillance rigoureuse. (87).

Elle permet des allongements progressifs pouvant atteindre 10à12cm par segment allongé à condition de respecter un rythme d'allongement régulier de 1mm par jour, à raison de 0,25mm toutes les 6 heures. (84).

Ce résultat ne peut être obtenu qu'au prix de contraintes sérieuses pour le malade, sa famille et les équipes chirurgicales.

Toutefois les segments de membres peuvent bénéficier de ces allongements importants, voire itératifs, mais l'indication de prédilection est le tibia. Sur les autres segments : fémur, humérus et les deux os de l'avant-bras, beaucoup d'auteurs préfèrent des fixateurs type Orthofix utilisés selon les mêmes modalités que le fixateur circulaire.

Les conditions de réussite sont :

- Le respect des règles énoncées pour le montage.
- Le respect du périoste plus que de la circulation endomédullaire ;
- Le début de l'allongement après un délai de latence de 04 a 06 jours

Après la corticotomie.

La marche en plein appui dés le 1er jour postopératoire.

- La rééducation régulière des articulations sus - et sous -jacentes avec entretien de la musculature.
- La surveillance fréquente avec modification éventuelle du montage en cas de désaxation au cours de l'allongement ou d'intolérance des broches.

Les modalités de réalisation de ces allongements posent le difficile problème d'une hospitalisation prolongée en raison de la surveillance quasi quotidienne nécessaire. Des incidences économiques, familiales et scolaires incitent à réaliser ces allongements en ambulatoire après une hospitalisation de 10à15 jours permettant la mise en route de l'allongement. Celui-ci est réalisé par l'enfant ou par ses parents suivant son age et cet élément n'est pas sans intérêt pour motiver le patient qui participe à son traitement et en supporte mieux les contraintes. Des consultations régulières avec radiographie de contrôle permettent de suivre la progression de l'allongement et la constitution du régénérat. Au cours de cette surveillance, on peut être amené à interrompre celui-ci pour quelques jours en raison de douleurs, des paresthésies, ou à ralentir la vitesse d'allongement si le régénérat n'apparaît pas ; à l'inverse, une accélération de l'allongement peut être décidée pour éviter une consolidation trop rapide, ce qui obligerait à une corticotomie itérative ..

Ces conditions remplies, le contrat d'allongement est habituellement satisfaisant

Cas particuliers des enfants de petite taille :

La possibilité, par cette méthode, de réaliser des allongements de plus de 10cm a fait naître l'espoir de faire grandir les enfants de petite taille. Certes, de nombreux exemples ont déjà été présentés et confirment cette possibilité.

Cette indication ne peut être posée qu'après un entretien prolongé avec l'intéressé et sa famille qui doivent être très clairement informés de la durée du traitement, des contraintes familiales et scolaires, des complications possibles et des limites de la méthode.

Moyennant ces conditions et après une programmation bien établie dans le temps, on peut réaliser un allongement de 10cm sur chaque segment (fémur et tibia) en allongeant deux

Segments à la fois. **Un gain moyen de 20cm au total** permet en effet une vie sociale et professionnelle normale pour des enfants condamnés à un handicap sévère physique et psychologique.

B/ PSEUDARTHROSES ET PERTES DE SUBSTANCE OSSEUSE :

Le traitement des pseudarthroses représente certainement avec les allongements de membres, l'indication idéale de la méthode, justifiée par des résultats souvent inespérés.

B-1/ Particularités techniques :

B-1-a/ la compression simple

Pour **ILIZAROV**, les causes principales de pseudarthrose sont l'insuffisance vasculaire et la mauvaise stabilité des fragments. La technique utilise, la comme ailleurs, les deux principes de base de la méthode : stabilisation élastique des ruptures de continuité et stimulation de l'ostéogenèse par distraction. Pour accroître la stabilité, il faut augmenter le nombre des cercles ; deux anneaux placés de part et d'autres du foyer sont considérés comme un minimum indispensable. Pour les focalisations trop prés des zones articulaires, il est recommandé de mettre trois broches sur l'anneau épiphysaire. Le nombre de tiges filetées intermédiaires doit être suffisant et l'emploi judicieux de broches à olive doit prévenir tout mouvement parasite. (72).

Les techniques reposent en partie sur la dynamisation correcte de l'appareil dans le temps et dans l'espace.

Deux types d'utilisation sont possibles :

* elle peut être axiale, quand le foyer est transversal, à l'aide de tiges filetées

* transversale, inter fragmentaire, lorsque le foyer est oblique, à l'aide de broches à olive.

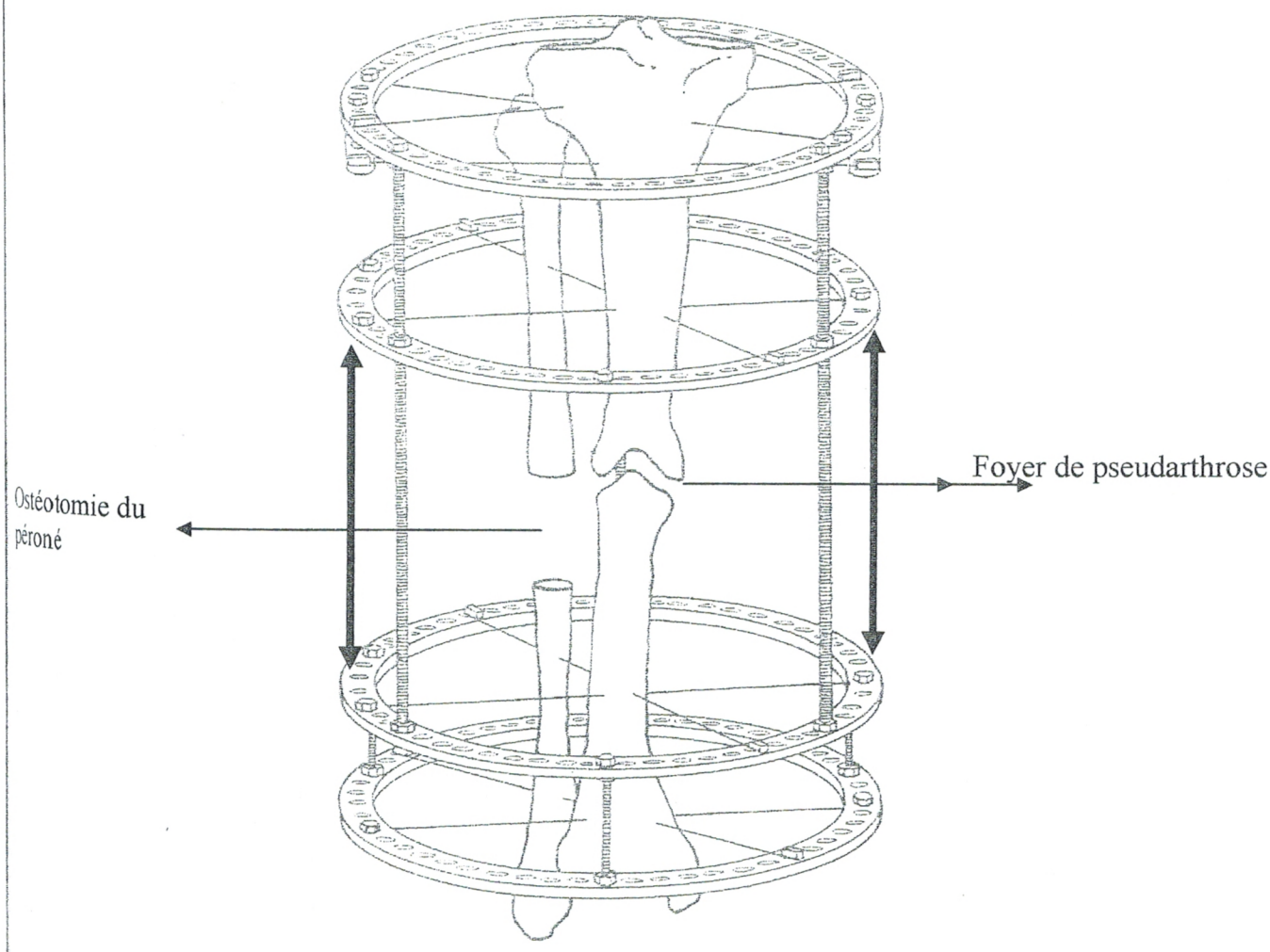

La compression simple

B-1-b/ la distraction :

Son emploi permet de corriger un raccourcissement et de combler une perte de substance par la production d'un régénérat en distraction. Trois modalités sont envisageables :

1 : compression distraction mono focale :

elle débute par une phase de compression du foyer de pseudarthrose pendant un mois environ, suivie d'une distraction intra focale jusqu'à la récupération de la longueur désirée. Au niveau de la jambe, la résection d'un segment de péroné est indispensable si cet os est consolidé.(16-17)

2 : compression distraction bifocale combinée :

C'est la technique dite de **«l' ascenseur ».**

Une perte de substance osseuse circonférentielle peut être comblée en réalisant une corticotomie métaphysaire qui libère un troisième fragment. Celui -ci, fixé à des broches à olive obliques, va migrer dans la perte de substance pour rejoindre le fragment proximal ou distal.(14)

Un régénérat apparaît dans la zone de corticotomie (en distraction) ; la perte de substance est comblée par un cylindre diaphysaire et la consolidation entre le segment abaissé et l'autre fragment se fait par compression. Dans certains cas la corticotomie peut n'intéresser qu'une partie de la circonférence de l'os. Ainsi est réalisé un « hémi ascenseur » susceptible de combler des pertes de substances partielles.

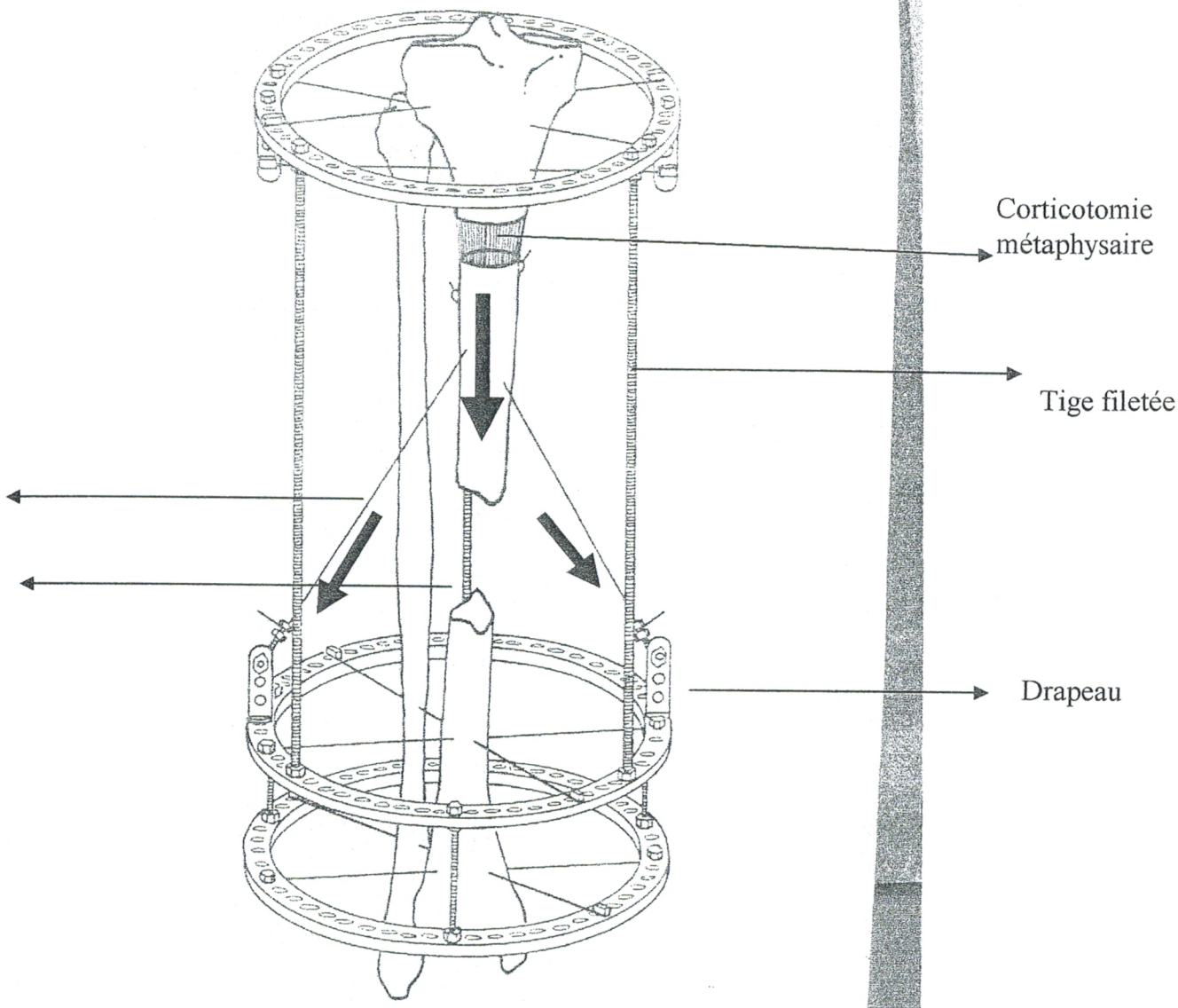

Système d'ascenseur

3 : distraction transversale :

Son utilisation est plus rare. Après compactotomie d'un hémi péroné, celui-ci est distracté transversalement de façon à réaliser une véritable tibialisation venant combler la perte de substance.

B-2/ vis-à-vis de l'infection :

Le problème le plus difficile à résoudre est sans aucun doute celui de l'infection. Pour **ILIZAROV**, les forces de régénération sont susceptibles d'éliminer un foyer septique osseux à condition expresse de faire naître un régénérat. Ceci signifie que l'appareil doit être impérativement équipé d'un système de dynamisation en compression distraction. Il n'est pas toujours nécessaire de pratiquer la résection de tout l'os infecté et ILIZAROV réduit ses indications d'excision au minimum car l'expérience prouve que lorsque les séquestres sont de taille modeste, une bonne stabilisation élastique du foyer avec reprise de la fonction entraîne leur réhabilitation.

La fermeture spontanée de l'orifice fistuleux est d'ailleurs un bon critère de stabilité. Par ailleurs, il n'est pas discutable qu'une grande plage osseuse nécrosée et infectée retarde la consolidation et dans ce cas, la résection devient un moyen de gagner du temps et de s'assurer le succès thérapeutique. (79). Les antibiotiques ne sont pas nécessaires pour **ILIZAROV**, dans la mesure ou la régénération osseuse est une condition nécessaire et suffisante pour traiter l'infection. la méthode d'ILIZAROV permet d'obtenir simultanément l'assèchement et la consolidation d'une pseudarthrose infectée sans greffe osseuse et sans parfois abord du foyer.

B-3/ TECHNIQUES DE COMBLEMENT DES PERTES DE SUBSTANCES OSSEUSES :

Elles sont nombreuses et dépendent de leur type :

1/ le défect partiel :

Il correspond en général à une zone osseuse effilée voisine d'un segment de diamètre normal. Si la consolidation est généralement facile à obtenir, la zone amincie est fragile et le risque de fracture est réel. Dans ce cas, on a le choix entre transferts latéraux et « hémi ascenseurs ». Les « hémi-ascenceurs » sont de réalisation technique difficile et doivent être soumis à une compression secondaire à leur distraction migratrice.

2/ Le défect circonférentiel :

Représente probablement l'aspect le plus spectaculaire de la méthode. La perte de substance modérée (2à3cm) peut être récupérée par compression -distraction secondaire. Les défects de plus de 4cm doivent bénéficier de la technique de « l'ascenseur ». Seules les très grandes pertes de substance osseuse diaphysaires sont traitées par « ascenseur double » (un « ascenseur », un « descendeur ») ou au niveau jambier par transfert latéral du péroné. (93)

DIFFERENTES TECHNIQUES DE COMBLEMENT

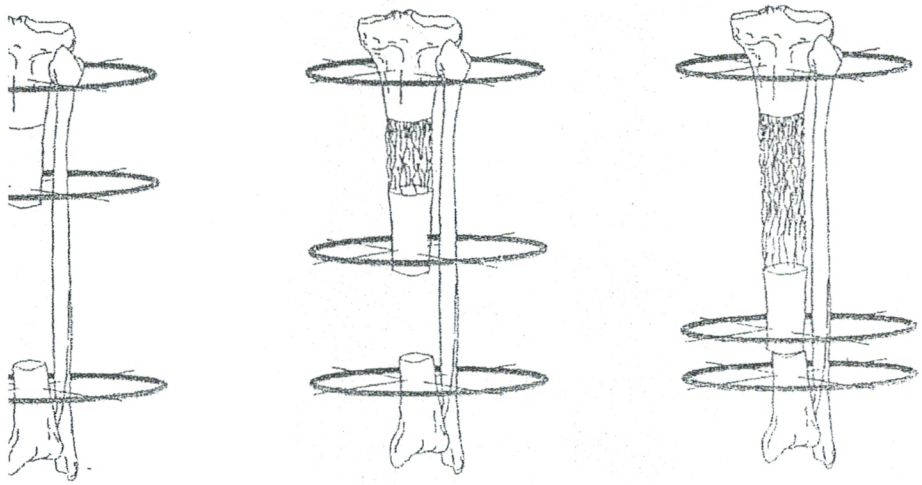

Ascenseur

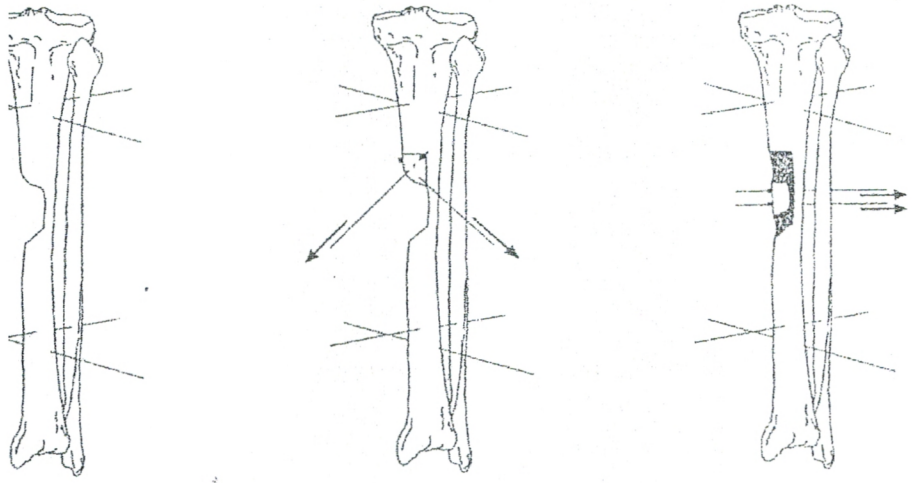

Hémi ascenseur

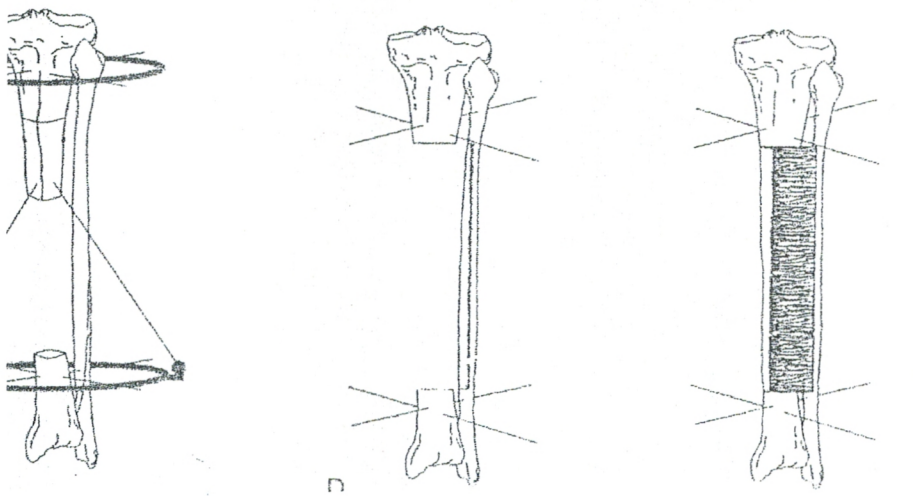

Distraction Transversale

B-4/ Indications :

Toutes les formes de pseudarthroses (avec ou sans perte de substance osseuse, sèches ou fistuleuses) peuvent bénéficier de la méthode et ceci quelle que soit l'étiologie, post traumatique (la plus fréquente), post-infectieuse ou post opératoire ('après allongements ou ostéotomies).les séries récentes permettent de dégager les principales indications.

B-4-a/ Pseudarthrose alignée sans raccourcissement :

Devant une forme « sèche », la méthode est applicable (en compression uniquement) mais il ne faut pas oublier que les Techniques classiques (décortication ostéo- musculaire où greffe intertibiopéronière) gardent toute leur efficacité.

Devant une forme fistulisée, récente, sans nécrose ni séquestre, on peut utiliser l'appareil d'**ILIZAROV** à condition d'exercer une simple compression et de n'effectuer aucun geste intra focale.

B-4-b/ pseudarthroses avec raccourcissement sans perte de substance osseuse :

Devant une forme « sèche » il faut réaliser la technique de compression distraction monofocale. La même technique est utilisée devant une forme septique récente sans nécrose ni gros séquestre. Si l'histoire clinique est ancienne, la forme atrophique, la nécrose extensive et les séquestres volumineux, il convient de réséquer à ciel ouvert tous les tissus infectés, On se trouve alors placé dans les conditions du traitement d'une perte de substance osseuse.

B-4-c/ Perte de substance osseuse circonférentielle :

En l'absence de raccourcissement, on choisit habituellement la technique de l'ascenseur mais dans certaines localisations, l'appareillage est difficile à supporter (fémur) .Si le membre est très raccourci, on peut opter pour le double ascenseur avec allongement.

B-4-d/ Perte de substance osseuse partielle :

Les techniques d'hémi ascenseur ou de transfert latéral sont délicates. Lorsque l'état cutané le permet, mieux vaut réséquer puis réaliser un véritable ascenseur. En cas de perte de substance cutanée associée, l'opération de Papineau reste une excellente indication.

ILIZAROV fait la différence entre pseudarthrose hypertrophique et pseudarthrose atrophique sur la base des recherches clinique et R* pour déterminer la stratégie du traitement à fin de faciliter la guérison et à proposer des méthodes spécifiques pour chaque type.

Pseudarthrose hypertrophique ont une V* hypertrophique de chaque bout osseux et une interface de collagènes conséquente, épaisse, les raisons pour les quelles la formation osseuse est stimulée par une compression avec mise en charge.

.

Pseudarthrose atrophique avec des bouts d'os grêle et avasculaire des deux bouts osseux.

B-4-e/ Système d'ascenseur :

En extension compression bifocale combinée une perte de substance osseuse circonférentielle peut être comblée en réalisant une corticotomie métaphysaire qui libère un 3° fragment celui-ci, fixé à des broches à olive obliques, va migrer dans la perte de substance pour rejoindre le fragment proximal ou distal.

Un régénérat apparaît dans la zone de corticotomie (en distraction) la perte de substance est comblée par un cylindre diaphysaire et la consolidation entre le segment abaissé et l'autre fragment se fait par compression. (46_78)

D'après **ILIZAROV** les facteurs de pseudarthroses ont besoins d'une stabilité mécanique, d'un suppléant sanguin et la stimulation de l'ostéogenèse, l'absence d'un de ces éléments peut être la cause de pseudarthrose.

La corticotomie cause une augmentation de fuite sanguine au niveau de l'os et elle sera graduellement distracté en utilisant la méthode du transfert osseux pour compresser graduellement le foyer de pseudarthrose.

La perte de la substance osseuse qui résulte du traumatisme, infection, Tumeur, ou remplacement prothétique peut être traité par transfert osseux au niveau du membre, et la restauration concomitante de l'intégrité osseuse et l'alignement du membre ont été obtenus par cette méthode.

Les greffes osseuses n'étaient pas nécessaires et la longueur du membre a été récupérée.

Le segment osseux doit avoir une vascularisation adéquate pour permettre la formation osseuse au niveau des 2 bouts, (proximale et distale) avec la consolidation des deux foyers.

Le fixateur circulaire permet le transfert des segments osseux dans chaque direction avec l'utilisation des broches de traction dans le sens transversal ou oblique.

La position des broches demande des petites incisions et sans dégâts des parties molles et facilite le transfert vers le défect osseux. (49_76).

Les broches de traction sont le seul moyen pour le transfert du fragment osseux dans une direction oblique ou transverse. Les broches transverses sont utilisées dans le transfert axial de préférence pour les défect les plus courts (petite perte de substance) elles offrent l'avantage de transmettre beaucoup de forces au tissu mous qui favorisent la cicatrisation cutanée.

Les bases principales de la méthode d'**ILIZAROV** :

« **Fixation stable, corticotomie avec distraction graduelle, et une formation osseuse par ossification intra membraneuse** », sont présent en cas de transfert osseux ou allongement.

La méthode classique d'**ILIZAROV** est utilisée par les chirurgiens de l'ouest qui ont trouvé que le transfert osseux a toujours trouvé sa réussite dans le traitement des pseudarthroses infectées.

Beaucoup d'auteurs ont comparé le transfert osseux avec la greffe osseuse, chapelet d'antibiotique, et greffe vasculaire dans le traitement des défect osseux segmentaire avec ou sans infection. Les problèmes les plus rencontrés dans la greffe osseuse est la disponibilité des autogreffes sans oublier la morbidité du site donneur et fracture de la greffe.

B-4-f/ Les pseudarthroses congénitales :

Les résultats obtenus dans le traitement des pseudarthroses post-traumatiques permettent d'espérer la consolidation des pseudarthroses congénitales sans abord du foyer.

L'expérience dans ce domaine est encore récente et **j.p.Damsin (22)** écrit : « notre impression est que la méthode d'**ILIZAROV** n'est pas la méthode universelle ». Elle a cependant un certain nombre d'avantage : simplicité, relative innocuité, et tout en un temps. Après l'ablation du fixateur, il est nécessaire de protéger le membre par un appareillage simple et léger jusqu'à ce que la trophicité de l'os autorise une déambulation libre.(80_86)

La pseudarthrose congénitale du tibia est fréquemment réfractive pour la greffe osseuse, soit libre ou vascularisée .Cette anomalie congénitale se compose d'un tissu fibreux richement vascularisé sur le coté de la pseudarthrose, et les déformations à plan oblique se trouvent pratiquement sur différents niveaux.

Même si la pseudarthrose guérit par la technique de la greffe osseuse le risque de fracture existe fréquemment surtout si la correction n'a pas été apportée. (13)

La méthode d'**ILIZAROV** ne doit pas faire oublier les autres techniques et doit s'insérer dans l'arsenal thérapeutique. Dans les cas relativement simples, peu déformés, avec inégalité restreinte, sans trouble trophique important et sans passé chirurgical compliqué ou itératif, il est possible d'opter pour la méthode, en première intention.

S'il s'agit d'une pseudarthrose alignée, la simple compression et la marche en plein appui suffisent habituellement à obtenir cette consolidation. En cas d'angulation, il faut associer une correction d'axe à la compression qui est réalisée secondairement. Dans les cas compliqués, souvent multi opérés, il faut discuter l'indication de la technique dite de « l'ascenseur » après résection à ciel ouvert de toute la zone dystrophique.

Cette modalité thérapeutique, longue et complexe, ne doit pas être proposée en première intention .les courbures pré-pseudarthrosiques peuvent bénéficier d'une correction progressive mais la prudence doit inciter à réaliser un geste sans corticotomie.

-g/ TRAITEMENT DES PSEUDARTHROSES POST OSTEOMYELITIQUES DE L'ENFANT :

L'étude comparative avec les autres méthodes nous a permis de conclure que le taux de consolidation est comparable. Les avantages de la méthode résident dans la possibilité de traiter dans le même temps une déviation axiale, une déformation articulaire, une inégalité de longueur, de conserver une certaine autonomie au cours du traitement et enfin d'éviter des gestes multiples dans les formes graves.

L'assèchement de l'infection a été obtenu dans 75 % des cas .Ce taux reste inférieur à celui des autres séries de pseudarthroses septiques post traumatiques.(5)

Ceci s'explique par l'intensité de la suppuration locale et sa diffusion dans les parties molles altérant profondément la vascularisation du périoste et des structures musculaires avoisinantes.

C/ DEVIATIONS ANGULAIRES DU SQUELETTE :

Bien que la méthode d'**ILIZAROV** soit avant tout orientée vers le traitement des allongements et de la pseudarthrose, son application à la correction des déviations angulaires du squelette est intéressante.

L'os et les tissus mous déformés sont corrigés graduellement dans un seul plan ou dans plusieurs plans permettant la normalisation des axes mécaniques. Les déformations articulaires sont traitées par un allongement des tissus mous.

Le traitement des déformations des membres, requiert une analyse rigoureuse de la clinique et la radiologie a fin de bien localiser la déformation.(63)

Une déformation peut avoir un ou les quatre composants :

- La longueur
- L'angulation
- La rotation
- -la translation

La méthode d'**ILIZAROV** apporte au chirurgien la possibilité de correction des déformations osseuse et les raideurs des tissus mous immédiatement ou graduellement.

Le montage inclus généralement 4 points de fixation afin d'obtenir des avantages mécaniques à travers le montage et d'assurer la correction de l'angulation, la translation, la rotation ou l'allongement osseux.

Avec un placement correcte du dispositif et une fixation stable, l'axe mécanique est corrigé graduellement au moment de la formation osseuse et l'adaptation des tissus mous est facilitée , car la correction n'est pas possible au même niveau de vraie déformation, et les axes anatomiques ne sont pas toujours normalisés..

Des méthodes mathématiques ont été introduites pour le calcul de la durée et le degré de la correction des déformations et aussi de la rotation ; l'exactitude de cette correction s'améliore avec l'expérience des interventions.

C-1/ Particularités techniques :

Dans le plan frontal ou sagittal trois types de systèmes sont utilisés. Le plus courant comprend trois tiges filetées, munies chacune d'articulations également réparties sur le pourtour des anneaux.

On se sert de deux broches à olive de façon à exercer une traction vers la concavité de la déformation. Dans certains cas, on utilise des broches transverses situées dans un plan perpendiculaire à celui des broches à olive précédentes et montées sur des demis anneaux. Leur fonction consiste à créer un effet de poussoir dans le sens de la concavité.

Le montage doit occuper la totalité du segment de membre à corriger. La fixation avec trois broches par anneau est un minimum à respecter. L'utilisation de broches à olive stabilisatrices est indispensable. Placées dans le plan de correction et de part et d'autre du foyer, elles sont introduites de la convexité vers la concavité.

Lorsque la valeur angulaire de la déformation ne dépasse pas 20°, une correction progressive est souhaitable pour ne pas détruir le fourreau périosté.

Enfin, lorsque la déviation est importante (plus de 50°), les contraintes locales imposent la réalisation d'un système particulier formé de deux tiges concaves placées au niveau de la corde de la déformation et d'une barre de compression située dans sa convexité. La vitesse de correction ne doit pas dépasser dans tous les cas , 1mm par jour et chaque fois qu'une méthode progressive est réalisée, il faut que les tiges filetées qui unissent les deux anneaux de part d'autre du foyer de correction , soit montées sur des pièces permettant leur réaxation permanente.

Lorsque la déviation angulaire est associée à un raccourcissement c'est la trophicité osseuse au niveau de la déformation qui commande. Si cette trophicité est satisfaisante, on traite de manière uni focale (correction d'axe et allongement dans le même foyer).

Dans le cas contraire, il faut entreprendre un traitement bifocal (correction d'axe et allongement dans deux foyers différents). (97_22).

Principe de montage
d'une correction axiale.

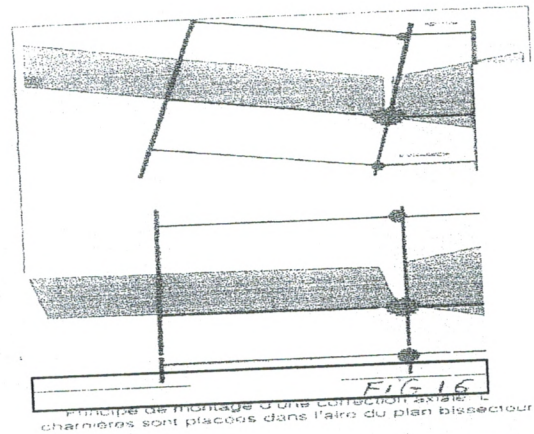

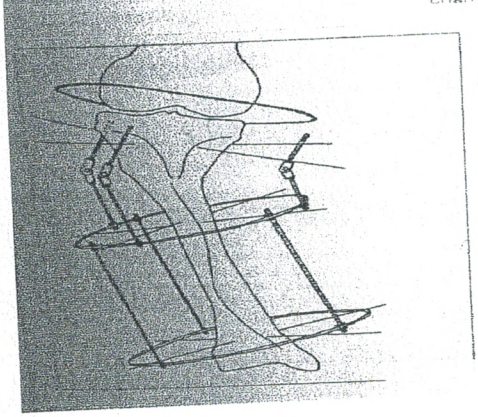

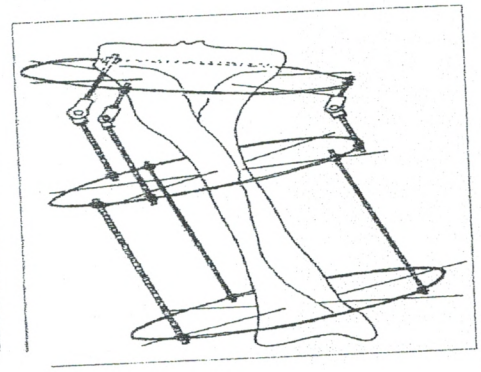

Protocole de mise en place du fixateur pour permettre une correction axiale.

C-2/ Résultats et complications :

La consolidation est généralement rapide et se fait pratiquement sans cicatrice. Il en est de même pour les grandes déformations de siège articulaire qui peuvent être corrigées en un seul temps opératoire.

La courte expérience ne permet pas, pour l'instant, d'établir des données statistiques significatives.

C-3/ Indications :

Toutes les déviations angulaires du squelette peuvent être corrigées par la méthode d'**ILIZAROV** et ceci quel que soit leur siège.

C-3-a/ *Correc*tion des déformations diaphysaires :

Les incurvations rachitiques, les cals vicieux post traumatiques, les déformations de la maladie de **Lobstein** .

C-3-b/ Correction des déformations métaphysaires :

La maladie de Blount, les séquelles d'ostéo arthrites (atrophie unicompartimentale) les épiphysiodèses asymétriques (dans toutes leurs étiologies). Certaines anomalies rationnelles, frontales ou combinées du fémur ou du tibia (anomalies d'antéversion du col du fémur, troubles de la torsion tibiale, Coxa-vara, coxa-valga) peuvent bénéficier de l'application de la méthode.

La technique d'**ILIZAROV** permet dans le cas des déformations dans le plan frontal ou sagittal ou même oblique, un emplacement précis des broches au niveau et dans la direction de la déformation même dans les localisations juxta articulaire.

Le placement précis des charnières et le siège exacte de l'ostéotomie donnent une correction complète et exacte de la déformation.(81_42).

La deuxième clefs pour la correction des déformations par la technique d'**ILIZAROV** est l'avantage mécanique achevé par la combinaison du placement exacte des broches , utilisées en pairs ou en triade pour une efficacité maximale.

C-3-c/ Déformations articulaires :

L'expérience reste modeste dans ce domaine, bien qu'**ILIZAROV** nous montre des résultats convaincants.

La technique est difficile. Elle doit être réservée aux déformations des genoux (flexum) ou des cou de pieds d'origine post -traumatique ou neurologique (paraplégie) à condition qu'elles entraînent un trouble fonctionnel majeur.

C-3-d/ Grandes déviations :

D'une façon générale, il convient de réserver la technique aux grandes déviations associées à des raideurs, des rétractions cutanées et parfois à des raccourcissements.

Chez l'enfant, on évite d'intervenir avant l'age de 5 ans.

Il nous semble souhaitable de ne pas corriger la déformation banale avec cette méthode (genu varum par exemple) car nous disposons de moyens chirurgicaux simples et fiables pour les traiter, chez l'adulte comme chez l'enfant.

Ces principes s'appliquent sur n'importe quelle déformation soit dans l'os comme le cal vicieux ; soit dans une articulation, comme une raideur, ou bien dans une structure des articulations compliquées et les composants des tissus mous, comme le pied bot.

La correction de la déformation est achevée par un allongement différencié, par plus d'allongement sur la partie concave que sur la partie convexe.

Classiquement, les déformations orthopédiques ont été traitées par la résection d'un coin triangulaire de l'os, plaçant le sommet sur la partie concave et la base large sur la partie convexe. Parce que les structures déformées, qu'elles soient congénitales ou acquises , sont fréquemment plus courtes que la partie normales controlatérale.

La méthode d'**ILIZAROV** est avantageuse parce qu'elle évite les raccourcissements causés par les ostéotomies aux coins fermés.

Un autre avantage de la méthode d'**ILIZAROV** est la possibilité de faire à peu prés n'importe qu'elle quantité de correction.

La première clef de la correction de la déformation est le placement des charnières au niveau de la déformation, ou techniquement sur la bissectrice de l'angle de la déformation. Parce que la déformation est un vecteur, avec une direction et une localisation. Les charnières sont pré installées au niveau de la direction, et le siège de la déformation..

En général le montage imite la déformation et devient droit, avec des anneaux parallèles à la fin de la correction.

D/ METHODE D'ILIZAROV EN TRAUMATOLOGIE

Les applications en traumatologie sont innombrables et découlent des expériences précédentes.

L'appareil est utilisé ici comme moyen de fixation externe et la méthode comme un facteur essentiel de guérison.

Beaucoup de fracture sont idéalement convenables pour être traités par la méthode d'**ILIZAROV** a cause de la possibilité de maintenir le poids et la fonction .D'après **ILIZAROV**, les facteurs mécaniques acquis pour une guérison primaire des fractures sont achevables par cette méthode. Un autre avantage de la technique est d'éviter un autre dommage au supplément sanguin endostale et périostale au niveau du foyer de fracture, les deux sont nécessaire pour la guérison.

La méthode d'**ILIZAROV** peut être appliquée à de très nombreux types de fractures : Fractures diaphysaires, métaphysaires et aussi les fractures articulaires. Certaines indications paraissent même hardies (fractures des métacarpiens,du col du fémur, de la palette humérale, des deux os de l'avant-bras, des plateaux tibiaux, décollement epiphysaire).Le geste est peu traumatisant mais il autorise un appui précoce et d'une courte durée d'hospitalisation.(45).

La méthode d'**ILIZAROV** en matière de fractures offre une alternative pour un traitement conventionnelle des fractures de haute énergie du tibia. (90).

D-1/ LES FRACTURES ARTICULAIRES :

A cause de la complication (la raideur) des fracture articulaires : fracture des plateaux tibiaux, fracture du pilon tibial, fracture articulaire de la palette humérale, la méthode d'**ILIZAROV** reste une méthode excellente pour leur traitement. Par la mise en place des broches ou demis broches a une certaine distance de la fracture, insérées à un arc ou un anneau dépendant de la localisation anatomique .L'implant suivant fréquemment une broche métallique est insérée transversalement et parallèlement à la surface articulaire afin d'obtenir une réduction préliminaire.

La ou les broches sont mises sous tension et fixées à l'anneau au niveau de l'articulation. Les fragments osseux intra articulaires sont complètement réduits par des broches à olive.

La méthode des fixations est extrêmement stable et mini invasive .Juste une petite incision sur la peau pour faire avancer l'olive jusqu'à l'os.

La rééducation commence à J1 post opératoire à fin de maintenir la fonction et la mobilité de l'articulation.

D-2/ LES FRACTURES METAPHYSAIRES :(75)

Les fractures métaphysaires proximales du tibia sont généralement considérées comme un groupe à part parmi les fractures de jambe .La proximité du genou les rend impropres au traitement orthopédique ou à l'ostéosynthèse centromédullaire. La proximité du revêtement cutané sur une large surface les exposent à la contusion directe et donc à un appauvrissement vasculaire .Enfin, l'architecture du secteur métaphysaire et la violence habituelle des traumatismes appuyés transforment très souvent ces foyers en un fracas à l'origine d'un défaut de stock osseux . Ces raisons légitiment l'hésitation des opérateurs à appliquer communément l'ostéosynthèse interne par plaque vissée.

Aussi est-il logique de proposer à cette catégorie particulière de fracture l'ostéosynthèse par fixateur externe ?

La fixation externe par des petites broches pour le traitement des fractures à haute énergie des plateaux tibiaux offre beaucoup d'avantages .Un placement percutanée des broches minimises la dévitalisation additionnelle des petits fragments osseux et les broches à olive peuvent être utilisées pour réduire et comprimer les fractures condyliennes.

Le système circulaire permet une stabilisation du segment péri articulaire et permettant une rééducation précoce.

La rotation, la translation, et angulation peuvent être corrigés durant le traitement quand elles ne sont pas réduites initialement.

Le membre à traiter est installé en traction provisoire, ce qui facilite le montage pour la réduction préalable du foyer de fracture.

- La mise en place des broches à pointe demi ronde débute avec moteur à rotation lente et fractionnée pour éviter l'échauffement et la nécrose des tissus.
- La traversée des parties molles, en respectant le trajet des éléments nobles se fait sans rotation de la broche.
- Les broches perpendiculaires au grand axe du segment osseux, se croisent au centre de la diaphyse selon le plus grand angle possible l'une en dessus et l'autre au dessous d'un même anneau.
- Selon la hauteur du segment osseux fixé ; on stabilise l'anneau par la mise en place d'un deuxième anneau solidarisé au premier par des tiges filetées courtes.
- Le montage se poursuit par l'adjonction de 3 ou 4 tiges filetées en direction du segment distal.
- Sur ces tiges positionnées, un anneau qui guide l'orientation des broches.
- Le dernier anneau qui peut être radio transparent pour mieux voir l'interligne articulaire, est placé selon le même processus.
- La réduction peut être améliorée par addition de broches à olive tendues progressivement sur des tiges filetées à gorge.
- Le fixateur **ILIZAROV** en place, la réduction est contrôlée par radiographie ou par amplificateur de brillance.

- La traction est supprimée.
- La mobilisation articulaire débute le 1er jour post opératoire avec le travail en flexion

  extension du genou et lutte contre l'équinisme.
- La mise en charge est rapidement progressive, elle conditionne la distraction compression grâce à l'élasticité axiale du fixateur à l'origine de l'ostéogenèse et de la consolidation.
- L'ablation du fixateur et des broches est simple, réalisée en ambulatoire sous anesthésie locale.

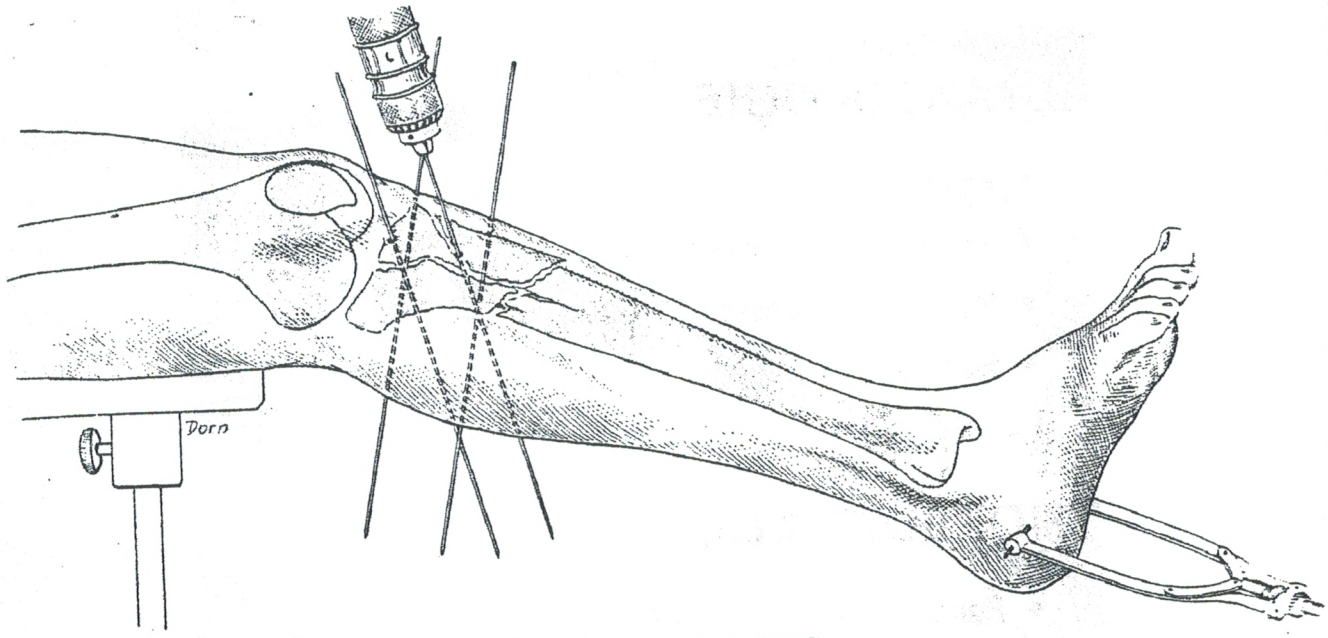

MISE EN PLACE DES BROCHES

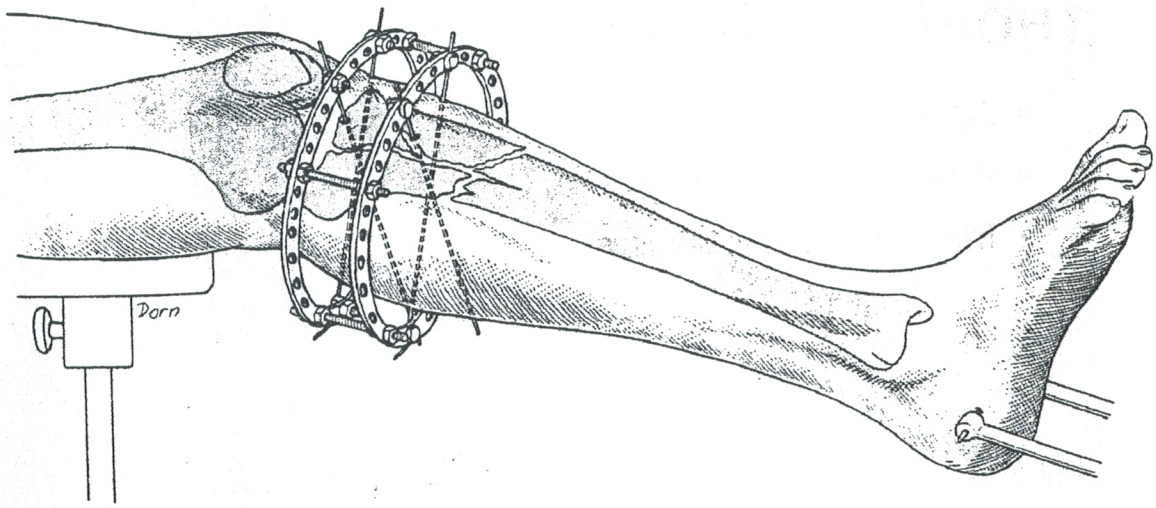

MISE EN PLACE DES ANNEAUX EN
LAISSANT LE GENOU LIBRE



MONTAGE AU NIVEAU DE LA JAMBE

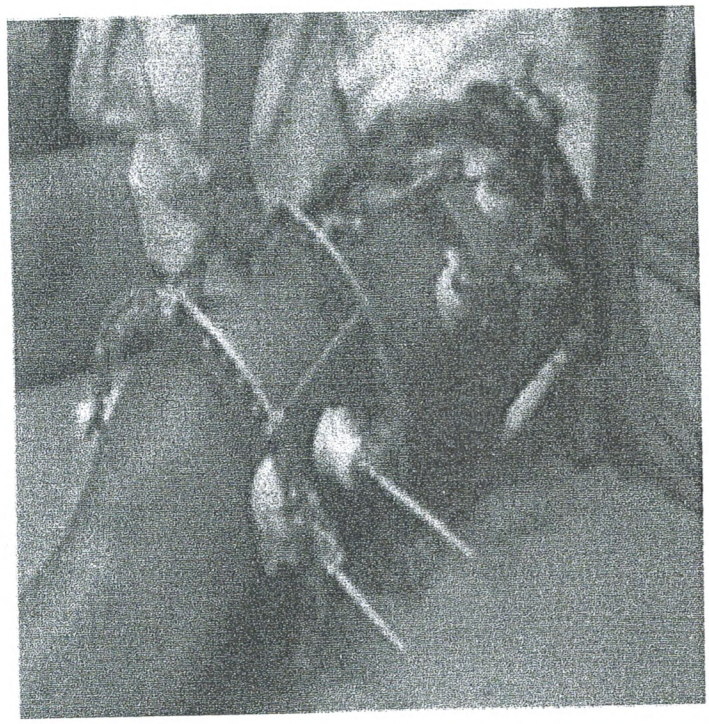

MONTAGE AU NIVEAU DU FEMUR

E/ PIED ET LA METHODE D' ILIZAROV:

E-1/ Correction des déformations du pied

Le pied bot congénital est traditionnellement traité dans l'enfance par des relâchements des tissus mous pour le réalignement des os tarsiens et de l'articulation de la cheville et du pied. Dans les cas multi opérés avec récidives on a recours, à la technique d'**ILIZAROV** en corrigeant à travers les distractions des tissus mous, ou les ostéotomies, ou bien les deux.

Beaucoup de déformations du pied, congénitales ou acquises peuvent être corrigées par la méthode d'**ILIZAROV** en raison du caractère polyvalent du fixateur. La distraction exploite la régénération, la plasticité osseuse et la faculté d'adaptation des tissus mous à la nouvelle position. (96)

Le traitement dépend de l'age du patient et du type de pied (rigide ou plastique).Il y a deux types de traitements : soit ouvert en procèdent par des ostéotomies de l'arrière pied, soit fermé, la correction se faisant par la distraction. Le montage comporte une fixation au niveau de la jambe et du pied par des broches avec ou sans olive.

Les déformations du pied sont caractérisées par une déviation dans un, deux ou trois plans, voire plus complexes, intéressant l'avant et l'arrière pied.

L'application des points de poussée et des charnières pour arriver à la correction reprend les concepts des traitements des déviations angulaires des membres.

-Le traitement ouvert corrige les pied rigides par ostéotomie rectiligne antérieure, en « V » ou double rectiligne curviligne.

-Le traitement fermé corrige toutes les déformations dans lesquelles le pied est plastique.

Dans les déformations du pied, le fixateur d'**ILIZAROV** est intéressant et permet de corriger des malformations sévères tel que le pied bot varus équin (PBVE).

S'il s'agit de corriger toutes les déformations, il est absolument nécessaire, d'effectuer une fixation du tibia et d'insérer 2 broches dans le calcanéum et 2 broches dans le métatarse de sorte que les manœuvres de distraction compression puissent être effectuées dans les plans.

Dans le cas de déformation de l'astragale il est justifié pour éviter la subluxation d'y insérer une broche.

En précisant le placement des charnières et des broches, le fixateur d'ILIZAROV peut être monté pour corriger les composantes du pied bot, à savoir l'adduction de l'avant pied, l'inversion du pied postérieur, et l'équinisme, cavus. La distraction des parties molles par le fixateur ILIZAROV sans ostéotomie est utilisé chez les enfants en absence de déformation et ou d'une raideur sévère de l'articulation, et son efficacité à été rapportée même chez les adultes. (21_24).

La distraction est exercée à travers les ligaments et transmise à l'os, par conséquent le fixateur reste pendant des mois suivant lypercorrection intentionnelle de la déformation pour permettre le remodelage osseux.

Le fixateur **d'ILIZAROV** permet la correction simultanée des différentes déformations (l'adduction du pied, l'inversion du pied postérieure et antérieure)

Le pied bot varus équin récidive, multi opéré, pose un difficile problème thérapeutique quand le stade de la libération des parties molles est dépassé, ou a déjà échoué à plusieurs reprise, quand apparaissent des problèmes d'expansion cutanée, quand les indications d'ostéotomie du calcanéum, du bord externe du métatarse ou du tarse, sont discutées, et quand la double arthrodèse semble être indiquée.

Les interventions chirurgicales courantes présentent une difficulté majeure : le réglage de la correction va se faire sur un patient couché. En outre, elles exposent à des complications : infections, problèmes vasculaires et cutanés, raccourcissement du pied **Carlioz** (66-75), **Dwyer** (91), **Evans** (92), **Green** (30). C'est dire l'intérêt de la méthode **d'ILIZAROV**, qui permet de mieux régler la position du pied, et expose à moins de complications.

Les méthodes conventionnelles de correction chirurgicale des déformations négligées ou récidivées du pied, Dwyer (25), **Evans** (26), **Wilcox PG** et **Weiner DS** (99), occasionnent de manière générale un raccourcissement du pied .Elles sont indiquées pour corriger une déformation prédominante et sont liées à des complications telles que nécrose cutanée, pseudarthrose, infections ou problèmes vasculaires. Cette situation incita **Abal'Masova** et **coll** (3) à utiliser le fixateur d'**ILIZAROV** pour corriger des déformations sévères du pied par correction progressive et simultanée de la cheville, de l'avant-pied et de l'arrière -pied, sans résection osseuse et arthrodèse. Ces derniers temps, différents types de fixateurs ont été décrits soit avec des montages en distraction compression soit des montages à charnières. Parfois les montages ont été associés à des gestes chirurgicaux sur les parties molles ou les os, **Oganesian** et **Istomina** (77), **Grill et Frankel** (50), **Frankel et coll**. (32).

La correction progressive des déformations du pied par la technique **d'ILIZAROV** est exigeante pour le patient et le chirurgien. Elle doit être réservée à certaines indications :

- Les déformations sévères récidivées ou négligées pour lesquelles d'autres méthodes occasionnent un raccourcissement inacceptable.
- Les problèmes vasculaires ou cutanés (ulcères, cicatrices) avec risque de nécrose tissulaire.
- Les antécédents d'infection chronique du pied à corriger.
- L'association à d'autres déformations du membre inférieur (Déformation du pied combinée à une déviation axiale du tibia, une pseudarthrose ou un raccourcissement).

E-2/ ALLONGEMENT DU PIED :

L'allongement est demandé par le patient pour améliorer l'aspect esthétique et la logeabilité dans la chaussure.

Les pieds peuvent être anormalement courts en raison des pathologies congénitales, traumatiques ou accidentelles (vasculaires).

La technique comprend :

* Une ostéotomie (plus sure que la corticotomie) la plus distale possible afin de ne pas donner trop d'épaisseur à l'avant pied.

* Le montage comprend un anneau de la jambe, un demi anneau dans l'arrière pied, un anneau 5/8 dans l'avant pied relié par des tiges filetées permettant l'allongement.

L'allongement se fait de manière classique, Les pièges et les difficultés sont les suivants :

- Distraction articulaire (au lieu de la distraction dans la zone d'ostéotomie) qui est responsable de la douleur, et de perte d'allongement à l'ablation du fixateur.

- Epaisseur du pied allongé.

-Appuis douloureux (surtout pour les pieds raides).

E-3/ Arthrodèses tibio- tarsiennes :

Il ne faut pas préconiser systématiquement la méthode d'**ILIZAROV** dans l'arthrodèse tibio- tarsienne, mais il faut connaître la possibilité dans certains cas difficiles ou la tenue d'un matériel classique serait rendue aléatoire par la qualité de l'os parfois multi opéré et portique.

E-4/ Arthrodèses tibio- calcanéennes

L'arthrodèse T-C est une intervention de sauvetage pour les pieds des patients diabétiques, artéritiques ou ceux qui ont ostéite chronique et dont les ulcérations ou les maux perforants plantaires ne cicatrisent pas et interdisent tout appui.

L'intervention comporte une arthrodèse tibio-calcaneenne après résection des autres éléments osseux du pied et verticalisation du calcanéum ; ainsi on obtient un moignon de bonne qualité conservant à peu prés la longueur du membre et aidé d'une orthèse afin que le patient puisse reprendre l'appui.

Cette arthrodèse est maintenue classiquement par vis, mais les démontages sont fréquents sur ces os portiques, se qui ramène à la remplacer par la méthode d'**ILIZAROV** (67).

F/ LES TUMEURS MALIGNES :

La technique d'**ILIZAROV** peut être utilisée dans des cas sélectionnés de tumeurs osseuses malignes ou localement agressives. Comme dans toute la chirurgie des tumeurs la première considération est la survie par une élimination complète du foyer tumorale . Par des méthodes modernes de la chimio thérapie est la résection en bloc atteignant des taux de survie de plus en plus élevé par rapport aux amputations . L'expérience clinique à montré que la méthode d'**ILIZAROV** par transfert osseux sans utilisation d'endoprothèse (**TSUCHIYA .H** (94) communication personnelle 1996) à permis de restituer la fonction par un os normal avec un index de guérison (mois/cm) normal ou légèrement augmenter quand la chimiothérapie à été utilisé pendant le transfert de l'os.

G/ INDICATIONS RARES

- Séquelles orthopédiques des enfants porteurs de spina bifida, arthroses de grosses articulations, palmures, rétractions, syndactylies bride, correction progressive de la mandibule.
- Il est possible de traiter les attitudes vicieuses et les raideurs articulaires sans qu'il soit besoin de réaliser un geste d'arthrolyse à ciel ouvert. . Dans le même ordre d'idée, les lésions d'arthrose des grosses articulations (hanche et genou notamment) peuvent bénéficier de la méthode avec une corticotomie correctrice des axes.
- Enfin, la distraction est à l'origine d'un phénomène d'angiogénèse qui permet à **ILIZAROV** de supprimer les troubles fonctionnels invalidants de l'artérite lorsqu'elle se présente sous la forme de thromboangéite oblitérante distale.

A l'inverse, les très fortes compressions permises par l'appareil provoquent une véritable chondrolyse du cartilage hyalin articulaire et des plaques conjugales, suivies d'une véritable fusion osseuse. **ILIZAROV** se sert de ce principe pour réaliser les arthrodèses des principales articulations du membre supérieur et inférieur et compléter certaines épiphysiodèses partielles acquises.

CASUISTIQUE

MATERIEL ET METHODES :

Notre étude a porté sur 56 cas de malades ayant bénéficiés de cette méthode pour différentes indications dans le service de chirurgie orthopédique et traumatologique du centre hospitalier et universitaire de Tlemcen.

Nous pouvons faire état d'une série relativement courte, mais parfaitement homogène.

Le recul des observations est en moyenne de 05ans .

1/ Sex-ratio:

Notre série comporte :

07 femmes

49hommes



2/ AGE:

% des malades avaient moins de 30ans.

45% avaient entre 30 et 45 ans.

20% avaient plus de 45 ans.

plus jeune avait 15ans et le plus âgé 70ans.

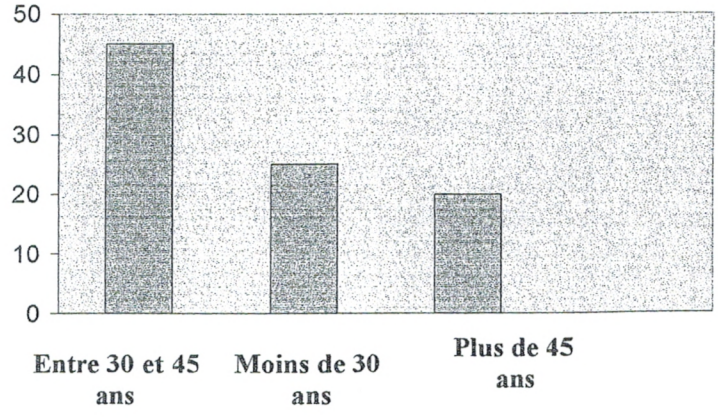

3/ Indications:

Les pseudarthroses septiques: 10cas

La pathologie traumatique:

Siège diaphysaire : 30 cas

Métaphyse haute du tibia : 05 cas

Métaphyse basse du tibia : 03 cas

Déformations du pied: 04cas

Corrections angulaires: 01 cas

Allongements du membre : 02 cas

Grandes pertes de substance osseuse: 04 cas
- 03 cas post traumatique
- 01 cas tumeur maligne

CASUISTIQUE

LA METHODE D'ILIZAROV ET LES PSEUDARTHROSES SEPTIQUES

1- Matériel et méthode :

Cette série comporte 10 malades ayant bénéficié de la technique d'**ILIZAROV** pour le traitement de la pseudarthrose septique.

La série est composée de 07 hommes et 03femmes.

L'age varié entre 25 -70 ans.

Tous les malades étaient septiques. (germes en cause)

*le staphylocoque Aureus dans 45% des cas.

*Le protéus dans 30% des cas.

* Eschérichia Coli dans 25% des cas.

*autres germes dans 10% des cas.

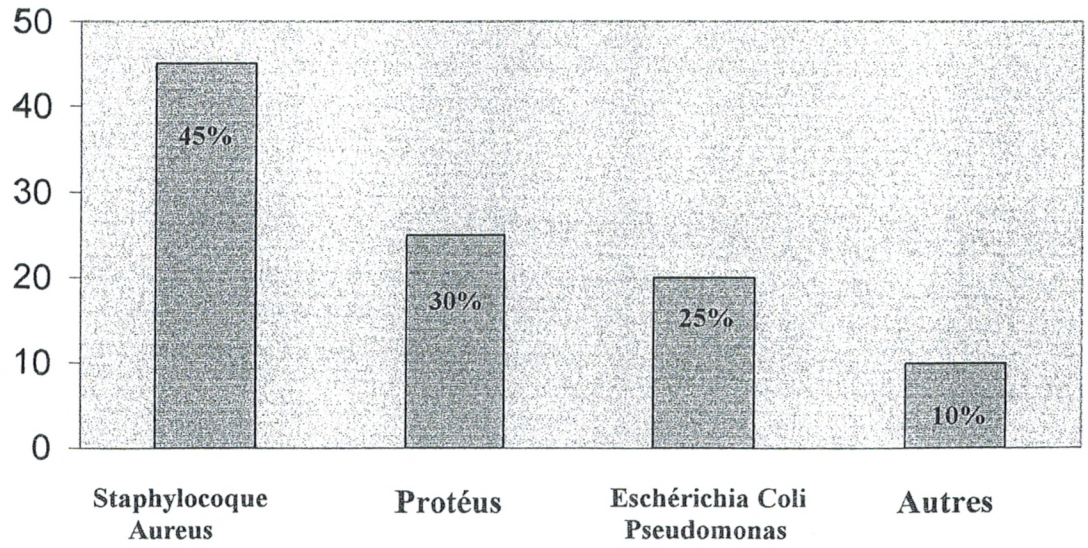

Trois (03) patients présentaient une perte de substance osseuse de 02 à 05 cm. Tous ces patients avaient été déjà opérés ou multi opérés avec des problèmes cutanés et osseux donc des problèmes complexes à résoudre :

04 malades avaient déjà bénéficié d'un fixateur externe type FESSA.

06 malades avaient une plaque vissée.

- Le délai moyen écoulé entre l'accident initial et la mise en œuvre du traitement par ostéogenèse distraction était de 12 mois (4 et 20 mois).
- La pseudarthrose était atrophique dans 100% des cas.
- La pseudarthrose était septique dans 100% des cas.
- Le siège : 08 cas au niveau du tibia

  01cas au niveau de l'humérus.

  01 cas au niveau du fémur.

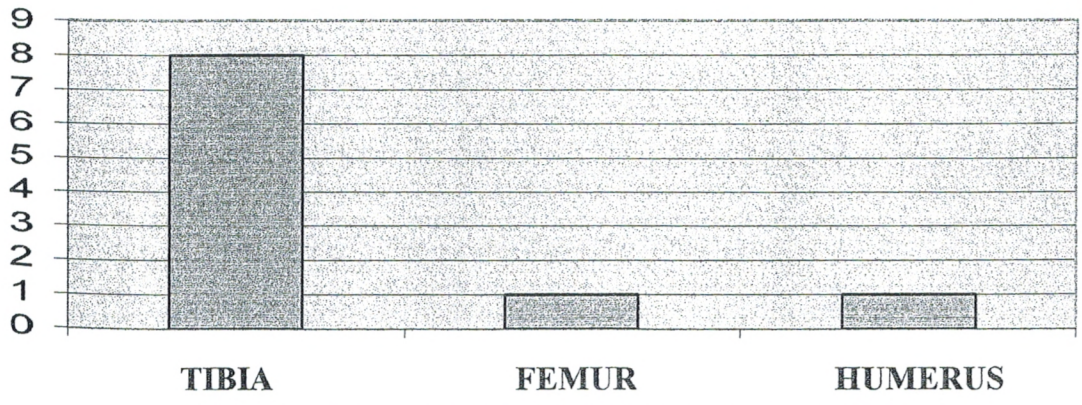

SIEGE DE LA PSEUDARTHROSE

- La fracture à l'origine de la pseudarthrose était communitive dans 2/3 des cas soit 67%.Et ouverte type II de CAUCHOIX et DUPARC dans 40% des cas, et perte de substance osseuse dans 03 cas.
- Le montage a été mis :

- En compression, distraction mono focale dans (6cas).
- En distraction compression dans 01 cas de siège huméral.
- En compression distraction bifocal dans (03 cas). (système d'ascenseur)

- La résection du foyer de nécrose plus la fistulectomie était réalise dans tous les cas.

2- Résultats :

- L'éradication de l'infection fut obtenue dans tout les cas avant l'ablation du fixateur externe.
- Le fixateur a été porté en moyenne pendant 07 mois (04à10mois).
- Le délai moyen de consolidation était de 04,5 mois à partir du moment ou les segments osseux étaient en contact.
- La consolidation a été obtenue dans 100% des cas.
- Les trois pertes de substances osseuses de 03à 05 cm ont bénéficié du système ascenseur avec corticotomie métaphysaire tibial haute, ayant permis le comblement de cette perte de substance osseuse.
- La méthode d'**ILIZAROV** a permis d'apporter une guérison au prix d'un traitement parfois long pour certains patients, sans complications importantes.

Les résultats osseux ont été classés en :

Excellent, dans 07cas.

Bon dans 03 cas.

Les résultats fonctionnels ont été classés en :

Excellent dans 05 cas,

Bon dans 03 cas.

Moyen dans 02 cas.

- Tous les patients ont repris leurs travail ou leurs activité de la vie quotidienne.

	EXCELENT	BON	MOYEN
Résultats osseux	07 CAS	03 CAS	
Résultats fonctionnels	05 CAS	03 CAS	02 CAS

RÉSULTATS DU TRAITEMENT DES PSEUDARTHROSES SEPTIQUES

Critères pour les résultats osseux :

Résultats excellent :

- absence d'infection.
- consolidation acquise.
- déformation axiale inférieure à 10°.
- raccourcissement inférieur à 2,5 cm

Résultats bons :

Présence de deux **02 de** ces critères déjà cités

Résultats moyens :

Présence d'un **01** seul de ces critères déjà cités

Critères pour les résultats fonctionnels :

Résultats excellent :

- pas de boiterie.
- pas de syndrome neuro algodystrophie.
- pas de raideur du genou ou de la cheville.
- pas de douleur

Résultats bons :

- patient actif avec **02** critères déjà cités

Résultats moyens :

- patient actif avec **01** critère déjà cité

Résultats mauvais :

- patient inactif

3- Conclusion :

La méthode utilisée dans le traitement de la pseudarthrose infectée est efficace, particulièrement en ce qui concerne l'éradication de l'infection et de la qualité de la consolidation osseuse. Cependant l'obtention d'un excellent résultat osseux ne garantit un bon résultat fonctionnel que si le patient présente un état vasculo-nerveux correct.

La méthode d'**ILIZAROV** dans ces pseudarthroses traitées a souvent été la technique de la dernière chance surtout pour les pseudarthroses atrophiques infectées, il en est de même pour les formes cliniques complexes associant à une pseudarthrose une perte de substance osseuse et nécessitant par ailleurs une correction axiale lorsqu'il, s'agissait d'échecs de traitements antérieurs .Cette méthode est parfaitement adaptée aux cas difficiles.

Les pseudarthroses multi -opérées justifient pour l'auteur l'utilisation de la méthode d'**ILIZAROV** .Il est préférable dans les pseudarthroses septiques d'enlever les séquestres ou les parties atrophiques ou dévitalisées des extrémités osseuse, ceci afin de permettre par une compression distraction, une consolidation dans les meilleurs délais.

Il est très difficile dans le traitement des pseudarthroses septiques des os longs, d'obtenir à la fois la consolidation et la suppression de l'infection.

Par définition de diagnostic de la pseudarthrose est posé si, au moins six mois après la fracture, il n'y a pas de consolidation. Dans ces conditions, les infections tendent à devenir chroniques pour deux raisons.

La première est que les infections sont dues à la présence de micro-organismes qui résistent à la plupart des antibiotiques, **Thowers.A, Esterhai Jr** (92).

La deuxième est que la plupart des patients, présentant une pseudarthrose septique ont subi une série d'interventions chirurgicales non réussies visant soit à la suppression de l'infection, soit au traitement de la pseudarthrose, soit les deux. La suppression de l'infection est relativement facile à réaliser si une résection osseuse importante est pratiquée. Cependant, celle-ci rend la consolidation osseuse très difficile.

De meilleurs résultats sont reportés avec la méthode des greffes et la stabilisation par plâtre ou par fixation externe .La méthode Papineau a été utilisée avec succès dans les pertes de substance des os longs **Green** (46_49).

Parmi les meilleurs résultats, certains ont été atteints grâce à la greffe vascularisée.

La plupart des patients traités avec la méthode des greffes ont subi de multiples opérations et la consolidation de la greffe a été longue.

Vidal et Coll. préconisent des greffes inter tibiaux péronières mais observent un fort pourcentage d'échecs après la première greffe.

Il faut également mentionner que la pseudarthrose septique s'accompagne presque toujours d'une atrophie des parties osseuses et un raccourcissement, des raideurs articulaires, d'ostéoporose, d'une atrophie des parties molles, de troubles neuro vasculaires. Le traitement par ostéogenèse en distraction est une méthode qui envisage tous les aspects de la pseudarthrose septique ainsi que tous les paramètres susmentionnés.

Chez tous nos patients, l'éradication de l'infection au niveau du foyer a été obtenue, avant l'ablation du fixateur, et l'absence de tout signe d'infection des foyers au recul de 2 ans est remarquable.

L'infection fut également supprimée chez les patients qui avaient subi une résection partielle de l'os nécrosé.

La suppression de l'infection dans le cas de résection partielle de l'os infecté peut s'expliquer par la philosophie d'**ILIZAROV** des infections chroniques

« **L'ostéomyélite brûle dans les flammes de la régénération** ».

ILIZAROV n'utilisait pas d'antibiotiques dans le traitement de l'ostéite et de la pseudarthrose infectée. Après le traitement, aucun patient ne présenta d'écoulement ou de signe de réveil infectieux.

Les résultats de notre série sont meilleurs que ceux d'autres méthodes conventionnelles.

Bien que nos résultats représentent une première expérience dans le domaine du traitement par ostéogenèse en distraction, ils sont similaires à ceux qui sont mentionnés par les centres russes et le groupe **ASAMIF**. Les cinq séries russes les plus importante, notent que la réussite dans les pseudarthroses septiques varie entre 90 et 97,6%.

La série de **PALEY et Coll.** (79). Qui représente la première expérience occidentale de cette méthode, présente une réussite de l'ordre de 77 %.

Les résultats fonctionnels semblent être inférieurs aux résultats osseux.

Cependant, il faut noter que la série que nous présentons représente quelques unes des pseudarthroses les plus difficiles traitées par cette méthode.

La possibilité d'atteindre un excellent résultat, même dans les infections les plus difficiles à traiter, ne garantit une bonne fonction que si l'état neuro vasculaire est acceptable. Le résultat fonctionnel dépend de l'état des nerfs, des muscles, des vaisseaux, des articulations et à un degré moindre, des os.

20 cas de pseudarthroses septiques ont été recensés par les membres de l'**ASAMIF,** avec comme résultats :

La consolidation a été obtenue dans 90% des cas avec un délai moyen de 6 mois (3 a 9mois).

L'assèchement des phénomènes infectieux a été durable dans 95% des cas.

Dans 95% des cas la guérison est complète à la fois sur le plan osseux et sur le plan infectieux. Le délai moyen de guérison est nettement plus intéressant avec la méthode d'**ILIZAROV** qu'avec les autres techniques puisqu'il est de 5 mois à comparer à un délai de guérison de 9 mois avec la greffe inter- tibio-peronière selon J.Evrard.

COMPARAISON DES RESULTATS DANS LE TRAITEMENT DES PSEUDATHROSES SEPTIQUES PAR LA METHODE ILIZAROV

	Excellent	Bon	Moyen	Délai de CONSOLIDATION
C.H.U.Tlemcen	5	3	2	04,5 MOIS
A.S.A.M.I.F	12	4	4	06 MOIS
Paley & Coll	55	15	30	08 MOIS

CASUISTIQUE

LA METHODE D'ILIZAROV
ET LES FRACTURES METAPHYSAIRES PROXIMALES DU TIBIA

1- INTRODUCTION :

Les fractures métaphysaires proximales du tibia sont généralement considérées comme un groupe à part parmi les fractures de jambe .La proximité du genou les rend impropres au traitement orthopédique ou à l'ostéosynthèse centromédullaire. La proximité du revêtement cutané sur une large surface les exposent à la contusion directe et donc à un appauvrissement vasculaire. Enfin, l'architecture du secteur métaphysaire et la violence habituelle des traumatismes appuyés transforment très souvent ces foyers en un fracas à l'origine d'un défaut de stock osseux .Ces raisons légitiment, l'hésitation des opérateurs à appliquer communément l'ostéosynthèse interne par plaque vissée **REIS et MEINHARD** (70).

Les fractures de siège métaphysaire supérieur de tibia peuvent être caractérisées par quatre paramètres :

- La nature du foyer :
  - * communition métaphysaire partielle.
  - * communition métaphysaire totale.
- Son étendu.
- la présence ou non d'une séparation.
- La présence ou non d'une fracture du péroné ou d'une dislocation tibio péronière supérieure.

2- Matériel et méthode :

Depuis l'année 2001 -2004 (05) cinq cas de fractures métaphysaires proximales de tibia ont été traités par cette méthode au niveau du CHU Tlemcen.

Les raisons pour les quelles on a choisi ce type d'ostéosynthèse sont :

- Un état cutané précaire dans 80% des cas mais aucun cas n'a justifié une Chirurgie de recouvrement secondaire.
- La complexité de la fracture.
- l'étendu de la fracture vers la diaphyse.

- Les cinq malades étaient de sexe masculin.
- âgé entre 20-30ans.
- Un cas avait une atteinte ligamentaire associée (du pivot centrale et périphérique) ayant nécessité une reprise ultérieurement.
- Un cas avait une fracture du calcanéum controlatérale associé.
- Le type de fracture :
    - ❖ fracture bituberositaire type II .....04 cas.
    - ❖ fracture spinotubérositaire interne avec atteinte ligamentaire...01cas.

LE PROTOCOLE THERAPEUTIQUE :

Tous les malades ont été opérés entre le 04-10 jours après la mise du membre atteint sous traction trans- calcanéenne ou sous attelle d'attente.

Aucun abord du foyer n'a été nécessaire

La mise du garrot n'est pas nécessaire.

Technique de pose :

- le membre à traiter est installé en traction provisoire, ce qui facilite le montage du fixateur circulaire pour la réduction préalable du foyer de fracture.
- La mise en place des broches à pointe demi-ronde débute avec un moteur à rotation lente et fractionnée pour éviter l'échauffement et la nécrose des tissus.
- La traversée des parties molles ; en respectant le trajet des éléments nobles se fait sans rotation de la broche.
- Les broches de diamètre 1,5- 1,8 mm, perpendiculaires au grand axe du segment osseux, se croisent au centre de la diaphysaire selon le plus grand angle possible, l'une au dessus et l'autre au dessous d'un même anneau.
- Selon la hauteur du segment osseux fixé, on stabilise l'anneau, par la mise en place d'un deuxième anneau solidarisé au premier par des tiges filetées courtes.

- Le montage se poursuit par l'adjonction de trois tiges filetées en direction du segment distal.
- Sur ces tiges est positionné un anneau qui guide l'orientation des broches.
- Dernier anneau, est placé selon le même processus.
- La réduction peut être améliorée par addition de broche à olive tendue progressivement.
- le fixateur est en place, la réduction est contrôlée par radiographie ou amplificateur de brillance : la traction est supprimée.
- un cas a nécessité l'immobilisation de l'articulation du genou pendant 06 semaines (cas de lésion ligamentaire).
- La mobilisation articulaire débute le premier jour ; travail en flexion extension du genou et lutte contre l'équinisme du pied.
- la mise en charge est rapidement progressive, à l'origine de l'ostéogenèse et de la consolidation. Elle débute à J04 post opératoire aidée d'une canne.
- L'ablation du fixateur est simple, sous anesthésie locale et elle est réalisée en ambulatoire.

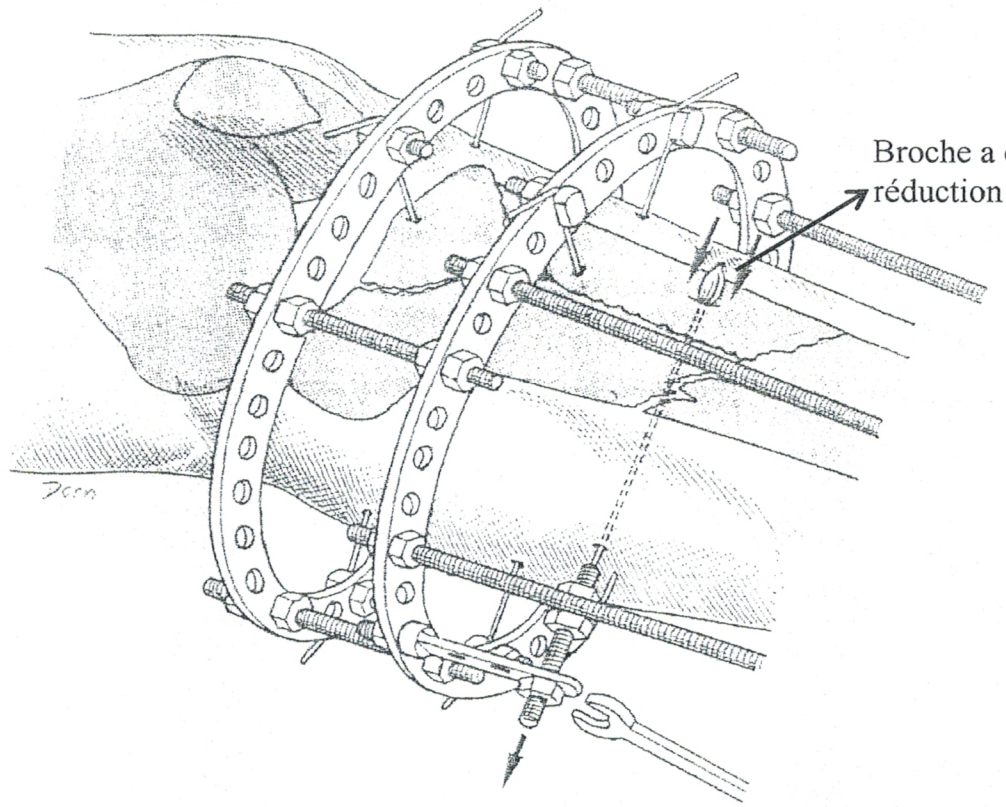

L'APPAREIL D' ILIZAROV PERMET LA REDUCTION ET LA CONTENTION DE LA FRACTURE.

3- RESULTATS :

1. La réduction :

Elle a été estimée insuffisante quand elle laisse persister une déformation supérieure à 10° en valgus, 5° de varus, 10° de fléssum et recurvatum, 15° de rotation.

Tout décalage de plus de 10mm dans le foyer a été considéré comme une perte de contact entre les surfaces osseuses , mesuré sur les cliché de profil post opératoire et évalué en % par rapport au tissu osseux restant de la métaphyse

Le tassement quand il existe, la réduction se fait progressivement par distraction.

2. La consolidation :

Avec absence de mobilité dans le foyer après ablation du montage, absence de douleur en appui monopodal, l'aspect en continuité du foyer sur toute les incidences

3. La fonction du genou et de la cheville :

Elle n'est pas altérée par ce type de montage.

- La seule complication rencontrée est une infection superficielle des broches traitée par des soins locaux : dans 01 cas.
- Dans quatre cas la réduction de la fracture a été correcte d'emblée, 01 cas, un écart intra focale résiduel supérieur a 10 mm est corrigé par adjonction d'une broche à olive le huitième jour, et on a obtenu un rapprochement correcte des fragment séparés.
- La consolidation est acquise dans tous les cas ; délai de consolidation en Moyenne de 16 semaines.
- La réduction a été sans défaut d'axe (pas de varus ni valgus ni rotation) majeur.
- pas de syndrome neuro algodystrophique.

4- CONCLUSION :

Depuis quelques années, le fixateur externe s'est vu attribuer en traumatologie un rôle qui ne lui était pas spécialement dévolu : son usage est devenu en effet fréquent, plus sur la base de la complexité de la fracture, que sur la présence d'une lésion des parties molles.

Ce choix est d'autant plus légitime que la fracture est articulaire ou proche d'une articulation, que le tissu osseux est fragile que le foyer est long et comminutif. La plupart des fractures métaphysaires distales ou proximales du tibia présentent ces facteurs de risque et justifient une discussion sur le choix de la méthode la moins agressive, quitte à prévoir ultérieurement un deuxième temps qui aura au moins l'avantage d'agir sur un foyer vierge de tout passé opératoire.

Le choix du fixateur d'**ILIZAROV** a été établi d'abord pour ses avantages mécaniques et non pas pour son concept d'élasticité qui a inspiré son auteur. D'ailleurs l'une des vertus mécaniques du dispositif, sa résistance aux contraintes en torsion est bien due à son architecture : arceaux et barres de solidarisation tout autour de la jambe.

Il est possibles que ce compromis rigidité élasticité soit un atout pour l'ostéogenèse et explique les délais favorables de consolidation pour des fractures aussi complexes.

La technique d'**ILIZAROV** a été utilisé dans notre série pour des fractures fraîches métaphysaires complexes pour les quelles l'ostéosynthèse par plaque ou ECM verrouillé n'était pas possible.

Une distraction avec alignement sans abord a évité tout risque infectieux et a permis la reprise précoce de l'appui.

Le montage idéal doit permettre de placer les broches proche de l'articulation, et doit être assez rigide pour stabiliser le foyer de fracture.

- la duré de l'intervention n'excède pas 60 minutes
- L'appui est autorisé d'une façon progressive aidé par des cannes à J 4 post Opératoire.
- La durée moyenne d'hospitalisation est de 08 jours
- La durée moyenne de port du matériel est de 04 mois, (03-05 mois) jusqu'à consolidation.

Il est encore difficile aujourd'hui de faire des comparaisons avec les autres méthodes tant que la définition du site lésionnel et la classification anatomique sont imprécises dans la littérature. De plus le type de montage selon **ILIZAROV** est trop vague si on ne précise pas tous les paramètres du montage qui peuvent varier d'un cas à l'autre (nombre d'arceaux, nombre de barres, ...).

En 10 ans (décembre 1985 a octobre 1995) ,34 fractures métaphysaires proximales du tibia ont été traités a Saint Denis. (Groupe **ASAMIF**) par le Fixateur d'**ILIZAROV.**

Le port de l'appareil a été en moyenne de 14 semaines (10-21 semaine).et la contention plâtrée complémentaire a été de 6 semaines (4-8).

Le fixateur externe est réservé à tous les cas de foyers métaphysaires comminutifs ouverts ou fermés. Son application demande un apprentissage rigoureux et la mise en œuvre des règles élémentaires d'utilisation du matériel.

La séquence durant laquelle le fixateur est en place nécessite une attention toute particulière sur la tenue permanente des écrous et la tension continue des broches. Le genou et la cheville doivent être assidûment rééduqués durant cette période. Enfin la date de l'ablation du matériel ne doit pas être choisie à la légère. Les délais de consolidation enregistrés indiquent que le fixateur ne doit pas être enlevé avant la 12ème semaine pour les fractures comminutives de type II et III. Un mois d'immobilisation supplémentaire dans une résine cruropédieuse n'a rien d'enraidissant pour le genou et la cheville si ceux-ci ont été mobilisés durant la séquence précédente.

ÉTUDE COMPARATIVE DANS LE TRAITEMENT DES FRACTURES METAPHYSAIRES HAUTES DU TIBIA

Paramètres / Série	Nombre de cas	Age moyen	Type de la fracture	Délai de consolidation	Durée du port du matériel
ASAMIF	34 cas	40 ans	09 cas type I	14 sem	14 semaines suivi d'une attelle de 01mois
			25 cas type II	20sem	
CHUTlemcen	05 cas	25 ans	00 cas type I		16 semaines
			05 cas type II	16 sem	

CASUISTIQUE

LA METHODE D'ILIZAROV ET LES FRACTURES DIAPHYSAIRES

1- Matériel et méthode :

(30) trente cas de dossiers de fracture diaphysaire ont été traités par la méthode d'ILIZAROV au niveau du CHU Tlemcen. Depuis les années 90.

Localisation :

- 27 cas de fractures de la diaphysaires de la jambe.
- 02 cas de fractures de la diaphyse fémorale.
- 01 cas de fracture de la diaphyse humérale.

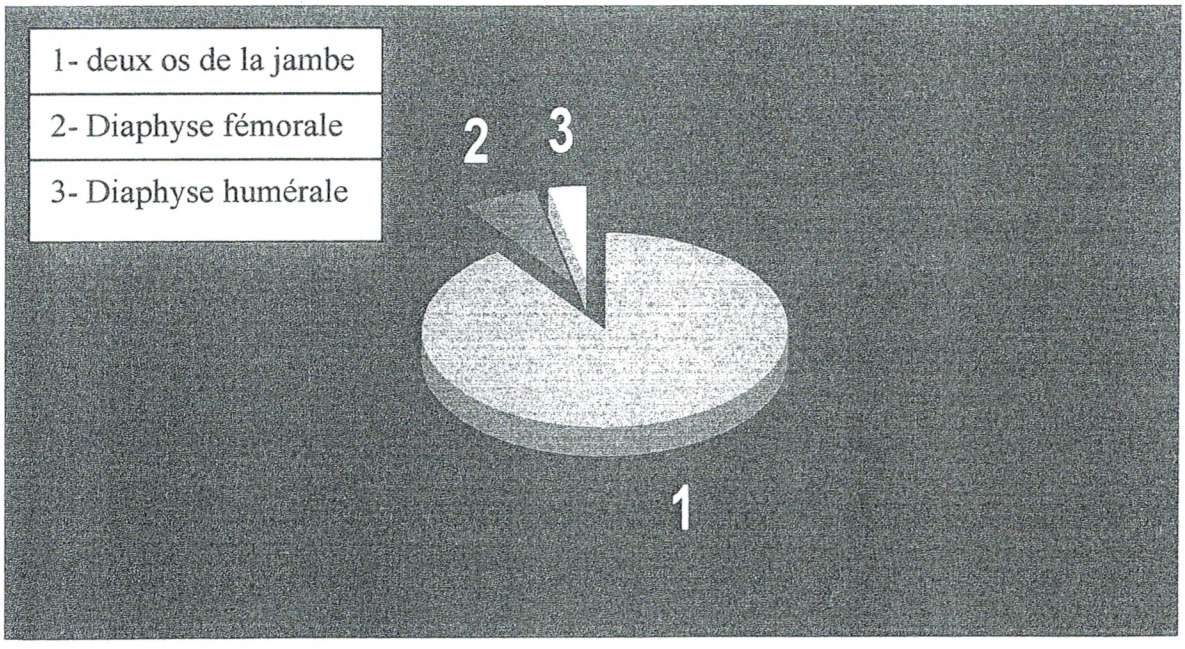

Age et sexe :

L'age des patients était compris entre 25-70 ans avec une nette Prédominance masculine 25 hommes pour 05 femmes.

Type de fractures :

SELON LA CLASSIFICATION DE L'A.O :

- 26 cas fractures diaphysaires 1/3 moyens avec trait comunitif classées type :

  C1 :21 cas C2 :03 cas C3 :02cas

- 02 cas fractures étagées :

  - Fracture de jambe type B1 associée a une fracture de la diaphyse humérale traitée orthopédiquement (01 mois avant -fracture de jambe)

  - Fracture de jambe type B1 associée à une fracture du poignet homolatéral.

- 02 cas de fractures bilatérales de jambe. (un seul coté est traité par la méthode d'ilizarov).

Tous les malades ont bénéficié du montage de première intention entre 04ème jours et le 08éme jours après le traumatisme.

RÉPARTITION SELON LE TYPE DE FRACTURE D'APRES LA CLASSIFICATION A.O.

Type / Siège	B_1	C_1	C_2	C_3
TIBIA	02 cas	20 cas	03 cas	02 cas
FEMUR		02 cas		
HUMERUS				

2- LE CHOIX DE L'INDICATION :

L'indication de la mise en place du fixateur externe circulaire type **ILIZAROV** a été retenue du fait :

- Sa disponibilité au niveau de notre CHU.
- La communitivité de la fracture.
- l'état cutané précaire avec des plaies du type II selon CAUCHOIX et DUPARC dans 24cas et dans 03 cas un état cutané ne permettant pas l'abord.
- La possibilité d'assurer une déambulation a J4 post opératoire, avec appui total, aidé par une cane sur le membre appareillé (le cas de fracture bilatérale de jambe, et les fractures étagées).
- Pour la fracture de l'humérus, c'est une fracture ouverte plaie type II mais c'est surtout pour intégrer la diaphyse humérale dans les indications.
- L'intervention s'est déroulée sans aucun abord chirurgical du foyer et la réduction est obtenue par traction et contrôlée par amplificateur de brillance. Cela permet d'éviter tout dépériostage excessive surtout dans le cas de fracture bifocale.
- Tous les malades ont bénéficié d'un montage simple avec deux anneaux de part et d'autre du foyer de fracture.

B-4-f/ Les pseudarthroses congénitales :

Les résultats obtenus dans le traitement des pseudarthroses post-traumatiques permettent d'espérer la consolidation des pseudarthroses congénitales sans abord du foyer.

L'expérience dans ce domaine est encore récente et **j.p.Damsin (22)** écrit : « notre impression est que la méthode d'**ILIZAROV** n'est pas la méthode universelle ». Elle a cependant un certain nombre d'avantage : simplicité, relative innocuité, et tout en un temps. Après l'ablation du fixateur, il est nécessaire de protéger le membre par un appareillage simple et léger jusqu'à ce que la trophicité de l'os autorise une déambulation libre.(80_86)

La pseudarthrose congénitale du tibia est fréquemment réfractive pour la greffe osseuse, soit libre ou vascularisée .Cette anomalie congénitale se compose d'un tissu fibreux richement vascularisé sur le coté de la pseudarthrose, et les déformations à plan oblique se trouvent pratiquement sur différents niveaux.

Même si la pseudarthrose guérit par la technique de la greffe osseuse le risque de fracture existe fréquemment surtout si la correction n'a pas été apportée. (13)

La méthode d'**ILIZAROV** ne doit pas faire oublier les autres techniques et doit s'insérer dans l'arsenal thérapeutique. Dans les cas relativement simples, peu déformés, avec inégalité restreinte, sans trouble trophique important et sans passé chirurgical compliqué ou itératif, il est possible d'opter pour la méthode, en première intention.

S'il s'agit d'une pseudarthrose alignée, la simple compression et la marche en plein appui suffisent habituellement à obtenir cette consolidation. En cas d'angulation, il faut associer une correction d'axe à la compression qui est réalisée secondairement.

Dans les cas compliqués, souvent multi opérés, il faut discuter l'indication de la technique dite de « l'ascenseur » après résection à ciel ouvert de toute la zone dystrophique.

Cette modalité thérapeutique, longue et complexe, ne doit pas être proposée en première intention .les courbures pré-pseudarthrosiques peuvent bénéficier d'une correction progressive mais la prudence doit inciter à réaliser un geste sans corticotomie.

-g/ TRAITEMENT DES PSEUDARTHROSES POST OSTEOMYELITIQUES DE L'ENFANT :

L'étude comparative avec les autres méthodes nous a permis de conclure que le taux de consolidation est comparable. Les avantages de la méthode résident dans la possibilité de traiter dans le même temps une déviation axiale, une déformation articulaire, une inégalité de longueur, de conserver une certaine autonomie au cours du traitement et enfin d'éviter des gestes multiples dans les formes graves.

L'assèchement de l'infection a été obtenu dans 75 % des cas .Ce taux reste inférieur à celui des autres séries de pseudarthroses septiques post traumatiques.(5)

Ceci s'explique par l'intensité de la suppuration locale et sa diffusion dans les parties molles altérant profondément la vascularisation du périoste et des structures musculaires avoisinantes.

C/ DEVIATIONS ANGULAIRES DU SQUELETTE :

Bien que la méthode d'**ILIZAROV** soit avant tout orientée vers le traitement des allongements et de la pseudarthrose, son application à la correction des déviations angulaires du squelette est intéressante.

L'os et les tissus mous déformés sont corrigés graduellement dans un seul plan ou dans plusieurs plans permettant la normalisation des axes mécaniques. Les déformations articulaires sont traitées par un allongement des tissus mous.

Le traitement des déformations des membres, requiert une analyse rigoureuse de la clinique et la radiologie a fin de bien localiser la déformation.(63)

Une déformation peut avoir un ou les quatre composants :

- La longueur
- L'angulation
- La rotation
- la translation

La méthode d'**ILIZAROV** apporte au chirurgien la possibilité de correction des déformations osseuse et les raideurs des tissus mous immédiatement ou graduellement.

Le montage inclus généralement 4 points de fixation afin d'obtenir des avantages mécaniques à travers le montage et d'assurer la correction de l'angulation, la translation, la rotation ou l'allongement osseux.

Avec un placement correcte du dispositif et une fixation stable, l'axe mécanique est corrigé graduellement au moment de la formation osseuse et l'adaptation des tissus mous est facilitée , car la correction n'est pas possible au même niveau de vraie déformation, et les axes anatomiques ne sont pas toujours normalisés..

Des méthodes mathématiques ont été introduites pour le calcul de la durée et le degré de la correction des déformations et aussi de la rotation ; l'exactitude de cette correction s'améliore avec l'expérience des interventions.

C-1/ Particularités techniques :

Dans le plan frontal ou sagittal trois types de systèmes sont utilisés. Le plus courant comprend trois tiges filetées, munies chacune d'articulations également réparties sur le pourtour des anneaux.

On se sert de deux broches à olive de façon à exercer une traction vers la concavité de la déformation. Dans certains cas, on utilise des broches transverses situées dans un plan perpendiculaire à celui des broches à olive précédentes et montées sur des demis anneaux. Leur fonction consiste à créer un effet de poussoir dans le sens de la concavité.

Le montage doit occuper la totalité du segment de membre à corriger. La fixation avec trois broches par anneau est un minimum à respecter. L'utilisation de broches à olive stabilisatrices est indispensable. Placées dans le plan de correction et de part et d'autre du foyer, elles sont introduites de la convexité vers la concavité.

Lorsque la valeur angulaire de la déformation ne dépasse pas 20°, une correction progressive est souhaitable pour ne pas détruir le fourreau périosté.

Enfin, lorsque la déviation est importante (plus de 50°), les contraintes locales imposent la réalisation d'un système particulier formé de deux tiges concaves placées au niveau de la corde de la déformation et d'une barre de compression située dans sa convexité. La vitesse de correction ne doit pas dépasser dans tous les cas , 1mm par jour et chaque fois qu'une méthode progressive est réalisée, il faut que les tiges filetées qui unissent les deux anneaux de part d'autre du foyer de correction , soit montées sur des pièces permettant leur réaxation permanente.

Lorsque la déviation angulaire est associée à un raccourcissement c'est la trophicité osseuse au niveau de la déformation qui commande. Si cette trophicité est satisfaisante, on traite de manière uni focale (correction d'axe et allongement dans le même foyer).

Dans le cas contraire, il faut entreprendre un traitement bifocal (correction d'axe et allongement dans deux foyers différents). (97_22).

Principe de montage
d'une correction axiale.

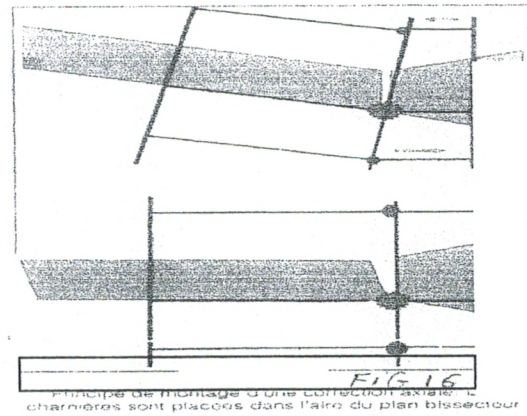

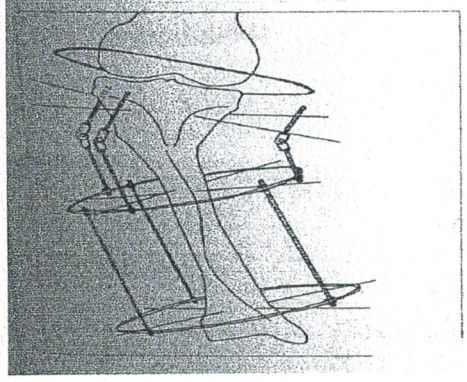

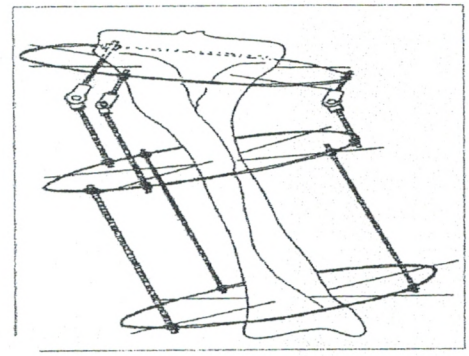

Protocole de mise en place du fixateur pour permettre une correction axiale.

C-2/ Résultats et complications :

La consolidation est généralement rapide et se fait pratiquement sans cicatrice. Il en est de même pour les grandes déformations de siège articulaire qui peuvent être corrigées en un seul temps opératoire.

La courte expérience ne permet pas, pour l'instant, d'établir des données statistiques significatives.

C-3/ Indications :

Toutes les déviations angulaires du squelette peuvent être corrigées par la méthode d'**ILIZAROV** et ceci quel que soit leur siège.

C-3-a/ *Correc*tion des déformations diaphysaires :

Les incurvations rachitiques, les cals vicieux post traumatiques, les déformations de la maladie de **Lobstein** .

C-3-b/ Correction des déformations métaphysaires :

La maladie de Blount, les séquelles d'ostéo arthrites (atrophie unicompartimentale) les épiphysiodèses asymétriques (dans toutes leurs étiologies). Certaines anomalies rationnelles, frontales ou combinées du fémur ou du tibia (anomalies d'antéversion du col du fémur, troubles de la torsion tibiale, Coxa-vara, coxa-valga) peuvent bénéficier de l'application de la méthode.

La technique d'**ILIZAROV** permet dans le cas des déformations dans le plan frontal ou sagittal ou même oblique, un emplacement précis des broches au niveau et dans la direction de la déformation même dans les localisations juxta articulaire.

Le placement précis des charnières et le siège exacte de l'ostéotomie donnent une correction complète et exacte de la déformation.(81_42).

La deuxième clefs pour la correction des déformations par la technique d'**ILIZAROV** est l'avantage mécanique achevé par la combinaison du placement exacte des broches , utilisées en pairs ou en triade pour une efficacité maximale.

C-3-c/ Déformations articulaires :

L'expérience reste modeste dans ce domaine, bien qu'**ILIZAROV** nous montre des résultats convaincants.

La technique est difficile. Elle doit être réservée aux déformations des genoux (flexum) ou des cou de pieds d'origine post -traumatique ou neurologique (paraplégie) à condition qu'elles entraînent un trouble fonctionnel majeur.

C-3-d/ Grandes déviations :

D'une façon générale, il convient de réserver la technique aux grandes déviations associées à des raideurs, des rétractions cutanées et parfois à des raccourcissements.

Chez l'enfant, on évite d'intervenir avant l'age de 5 ans.

Il nous semble souhaitable de ne pas corriger la déformation banale avec cette méthode (genu varum par exemple) car nous disposons de moyens chirurgicaux simples et fiables pour les traiter, chez l'adulte comme chez l'enfant.

Ces principes s'appliquent sur n'importe quelle déformation soit dans l'os comme le cal vicieux ; soit dans une articulation, comme une raideur, ou bien dans une structure des articulations compliquées et les composants des tissus mous, comme le pied bot.

La correction de la déformation est achevée par un allongement différencié, par plus d'allongement sur la partie concave que sur la partie convexe.

Classiquement, les déformations orthopédiques ont été traitées par la résection d'un coin triangulaire de l'os, plaçant le sommet sur la partie concave et la base large sur la partie convexe. Parce que les structures déformées, qu'elles soient congénitales ou acquises , sont fréquemment plus courtes que la partie normales controlatérale.

La méthode d'**ILIZAROV** est avantageuse parce qu'elle évite les raccourcissements causés par les ostéotomies aux coins fermés.

Un autre avantage de la méthode d'**ILIZAROV** est la possibilité de faire à peu prés n'importe qu'elle quantité de correction.

La première clef de la correction de la déformation est le placement des charnières au niveau de la déformation, ou techniquement sur la bissectrice de l'angle de la déformation. Parce que la déformation est un vecteur, avec une direction et une localisation. Les charnières sont pré installées au niveau de la direction, et le siège de la déformation..

En général le montage imite la déformation et devient droit, avec des anneaux parallèles à la fin de la correction.

D/ METHODE D'ILIZAROV EN TRAUMATOLOGIE

Les applications en traumatologie sont innombrables et découlent des expériences précédentes.

L'appareil est utilisé ici comme moyen de fixation externe et la méthode comme un facteur essentiel de guérison.

Beaucoup de fracture sont idéalement convenables pour être traités par la méthode d'**ILIZAROV** a cause de la possibilité de maintenir le poids et la fonction .D'après **ILIZAROV**, les facteurs mécaniques acquis pour une guérison primaire des fractures sont achevables par cette méthode. Un autre avantage de la technique est d'éviter un autre dommage au supplément sanguin endostale et périostale au niveau du foyer de fracture, les deux sont nécessaire pour la guérison.

La méthode d'**ILIZAROV** peut être appliquée à de très nombreux types de fractures : Fractures diaphysaires, métaphysaires et aussi les fractures articulaires. Certaines indications paraissent même hardies (fractures des métacarpiens,du col du fémur, de la palette humérale, des deux os de l'avant-bras, des plateaux tibiaux, décollement epiphysaire).Le geste est peu traumatisant mais il autorise un appui précoce et d'une courte durée d'hospitalisation.(45).

La méthode d'**ILIZAROV** en matière de fractures offre une alternative pour un traitement conventionnelle des fractures de haute énergie du tibia. (90).

D-1/ LES FRACTURES ARTICULAIRES :

A cause de la complication (la raideur) des fracture articulaires : fracture des plateaux tibiaux, fracture du pilon tibial, fracture articulaire de la palette humérale, la méthode d'**ILIZAROV** reste une méthode excellente pour leur traitement. Par la mise en place des broches ou demis broches a une certaine distance de la fracture, insérées à un arc ou un anneau dépendant de la localisation anatomique .L'implant suivant fréquemment une broche métallique est insérée transversalement et parallèlement à la surface articulaire afin d'obtenir une réduction préliminaire.

La ou les broches sont mises sous tension et fixées à l'anneau au niveau de l'articulation. Les fragments osseux intra articulaires sont complètement réduits par des broches à olive.

La méthode des fixations est extrêmement stable et mini invasive .Juste une petite incision sur la peau pour faire avancer l'olive jusqu'à l'os.

La rééducation commence à J1 post opératoire à fin de maintenir la fonction et la mobilité de l'articulation.

D-2/ LES FRACTURES METAPHYSAIRES :(75)

Les fractures métaphysaires proximales du tibia sont généralement considérées comme un groupe à part parmi les fractures de jambe .La proximité du genou les rend impropres au traitement orthopédique ou à l'ostéosynthèse centromédullaire. La proximité du revêtement cutané sur une large surface les exposent à la contusion directe et donc à un appauvrissement vasculaire .Enfin, l'architecture du secteur métaphysaire et la violence habituelle des traumatismes appuyés transforment très souvent ces foyers en un fracas à l'origine d'un défaut de stock osseux . Ces raisons légitiment l'hésitation des opérateurs à appliquer communément l'ostéosynthèse interne par plaque vissée.

Aussi est-il logique de proposer à cette catégorie particulière de fracture l'ostéosynthèse par fixateur externe ?

La fixation externe par des petites broches pour le traitement des fractures à haute énergie des plateaux tibiaux offre beaucoup d'avantages .Un placement percutanée des broches minimises la dévitalisation additionnelle des petits fragments osseux et les broches à olive peuvent être utilisées pour réduire et comprimer les fractures condyliennes.

Le système circulaire permet une stabilisation du segment péri articulaire et permettant une rééducation précoce.

La rotation, la translation, et angulation peuvent être corrigés durant le traitement quand elles ne sont pas réduites initialement.

Le membre à traiter est installé en traction provisoire, ce qui facilite le montage pour la réduction préalable du foyer de fracture.

- La mise en place des broches à pointe demi ronde débute avec moteur à rotation lente et fractionnée pour éviter l'échauffement et la nécrose des tissus.
- La traversée des parties molles, en respectant le trajet des éléments nobles se fait sans rotation de la broche.
- Les broches perpendiculaires au grand axe du segment osseux, se croisent au centre de la diaphyse selon le plus grand angle possible l'une en dessus et l'autre au dessous d'un même anneau.
- Selon la hauteur du segment osseux fixé ; on stabilise l'anneau par la mise en place d'un deuxième anneau solidarisé au premier par des tiges filetées courtes.
- Le montage se poursuit par l'adjonction de 3 ou 4 tiges filetées en direction du segment distal.
- Sur ces tiges positionnées, un anneau qui guide l'orientation des broches.
- Le dernier anneau qui peut être radio transparent pour mieux voir l'interligne articulaire, est placé selon le même processus.
- La réduction peut être améliorée par addition de broches à olive tendues progressivement sur des tiges filetées à gorge.
- Le fixateur **ILIZAROV** en place, la réduction est contrôlée par radiographie ou par amplificateur de brillance.

- La traction est supprimée.
- La mobilisation articulaire débute le 1er jour post opératoire avec le travail en flexion

  extension du genou et lutte contre l'équinisme.
- La mise en charge est rapidement progressive, elle conditionne la distraction compression grâce à l'élasticité axiale du fixateur à l'origine de l'ostéogenèse et de la consolidation.
- L'ablation du fixateur et des broches est simple, réalisée en ambulatoire sous anesthésie locale.

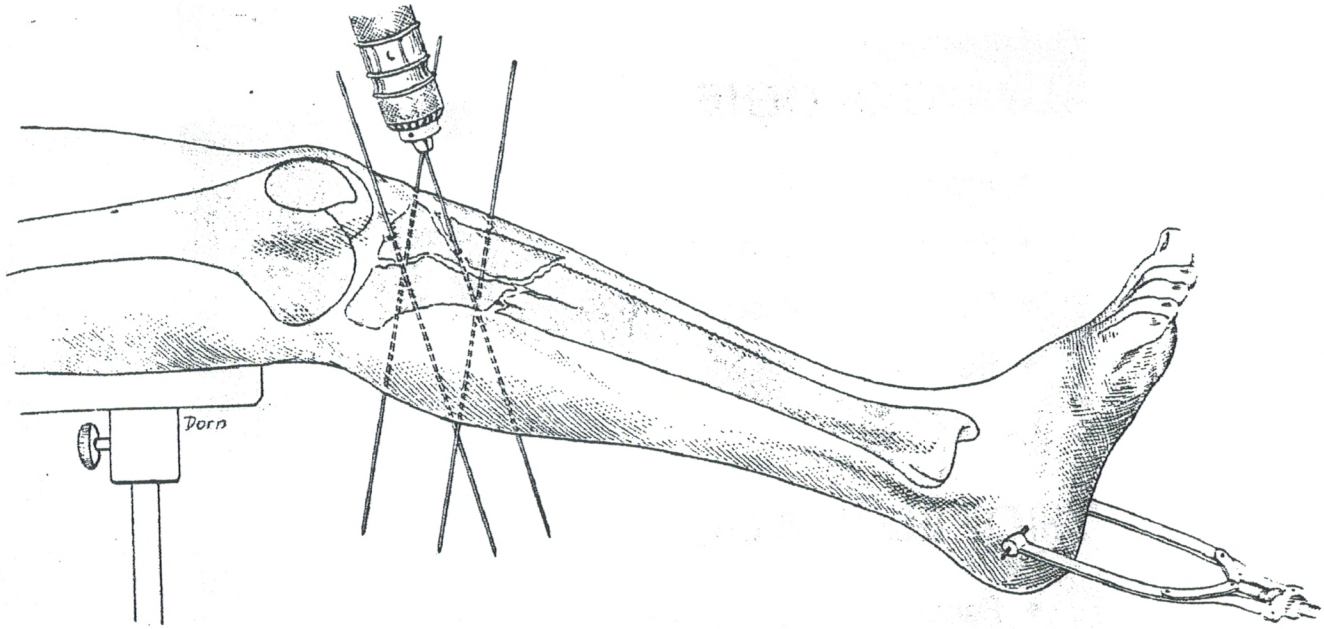

MISE EN PLACE DES BROCHES

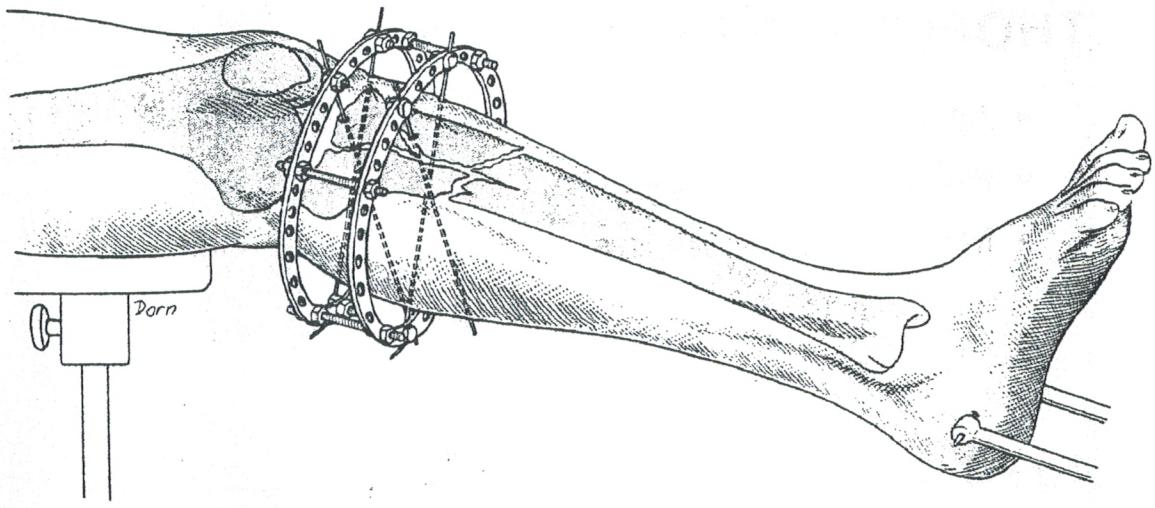

MISE EN PLACE DES ANNEAUX EN
LAISSANT LE GENOU LIBRE



MONTAGE AU NIVEAU DE LA JAMBE

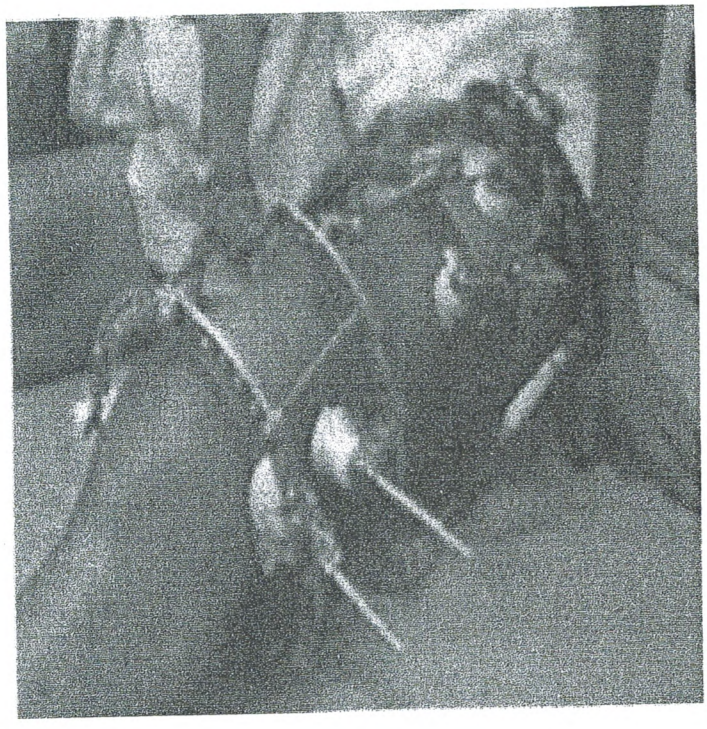

MONTAGE AU NIVEAU DU FEMUR

E/ PIED ET LA METHODE D' ILIZAROV:

E-1/ Correction des déformations du pied

Le pied bot congénital est traditionnellement traité dans l'enfance par des relâchements des tissus mous pour le réalignement des os tarsiens et de l'articulation de la cheville et du pied. Dans les cas multi opérés avec récidives on a recours, à la technique d'**ILIZAROV** en corrigeant à travers les distractions des tissus mous, ou les ostéotomies, ou bien les deux.

Beaucoup de déformations du pied, congénitales ou acquises peuvent être corrigées par la méthode d'**ILIZAROV** en raison du caractère polyvalent du fixateur. La distraction exploite la régénération, la plasticité osseuse et la faculté d'adaptation des tissus mous à la nouvelle position. (96)

Le traitement dépend de l'age du patient et du type de pied (rigide ou plastique).Il y a deux types de traitements : soit ouvert en procèdent par des ostéotomies de l'arrière pied, soit fermé, la correction se faisant par la distraction. Le montage comporte une fixation au niveau de la jambe et du pied par des broches avec ou sans olive.

Les déformations du pied sont caractérisées par une déviation dans un, deux ou trois plans, voire plus complexes, intéressant l'avant et l'arrière pied.

L'application des points de poussée et des charnières pour arriver à la correction reprend les concepts des traitements des déviations angulaires des membres.

-Le traitement ouvert corrige les pied rigides par ostéotomie rectiligne antérieure, en « V » ou double rectiligne curviligne.

-Le traitement fermé corrige toutes les déformations dans lesquelles le pied est plastique.

Dans les déformations du pied, le fixateur d'**ILIZAROV** est intéressant et permet de corriger des malformations sévères tel que le pied bot varus équin (PBVE).

S'il s'agit de corriger toutes les déformations, il est absolument nécessaire, d'effectuer une fixation du tibia et d'insérer 2 broches dans le calcanéum et 2 broches dans le métatarse de sorte que les manœuvres de distraction compression puissent être effectuées dans les plans.

Dans le cas de déformation de l'astragale il est justifié pour éviter la subluxation d'y insérer une broche.

En précisant le placement des charnières et des broches, le fixateur d'ILIZAROV peut être monté pour corriger les composantes du pied bot, à savoir l'adduction de l'avant pied, l'inversion du pied postérieur, et l'équinisme, cavus. La distraction des parties molles par le fixateur ILIZAROV sans ostéotomie est utilisé chez les enfants en absence de déformation et ou d'une raideur sévère de l'articulation, et son efficacité à été rapportée même chez les adultes. (21_24).

La distraction est exercée à travers les ligaments et transmise à l'os, par conséquent le fixateur reste pendant des mois suivant lypercorrection intentionnelle de la déformation pour permettre le remodelage osseux.

Le fixateur **d'ILIZAROV** permet la correction simultanée des différentes déformations (l'adduction du pied, l'inversion du pied postérieure et antérieure)

Le pied bot varus équin récidive, multi opéré, pose un difficile problème thérapeutique quand le stade de la libération des parties molles est dépassé, ou a déjà échoué à plusieurs reprise, quand apparaissent des problèmes d'expansion cutanée, quand les indications d'ostéotomie du calcanéum, du bord externe du métatarse ou du tarse, sont discutées, et quand la double arthrodèse semble être indiquée.

Les interventions chirurgicales courantes présentent une difficulté majeure : le réglage de la correction va se faire sur un patient couché. En outre, elles exposent à des complications : infections, problèmes vasculaires et cutanés, raccourcissement du pied **Carlioz** (66-75), **Dwyer** (91), **Evans** (92), **Green** (30). C'est dire l'intérêt de la méthode **d'ILIZAROV**, qui permet de mieux régler la position du pied, et expose à moins de complications.

Les méthodes conventionnelles de correction chirurgicale des déformations négligées ou récidivées du pied, Dwyer (25), **Evans** (26), **Wilcox PG** et **Weiner DS** (99), occasionnent de manière générale un raccourcissement du pied .Elles sont indiquées pour corriger une déformation prédominante et sont liées à des complications telles que nécrose cutanée, pseudarthrose, infections ou problèmes vasculaires. Cette situation incita **Abal'Masova** et **coll** (3) à utiliser le fixateur d'**ILIZAROV** pour corriger des déformations sévères du pied par correction progressive et simultanée de la cheville, de l'avant-pied et de l'arrière -pied, sans résection osseuse et arthrodèse. Ces derniers temps, différents types de fixateurs ont été décrits soit avec des montages en distraction compression soit des montages à charnières. Parfois les montages ont été associés à des gestes chirurgicaux sur les parties molles ou les os, **Oganesian** et **Istomina** (77), **Grill et Frankel** (50), **Frankel et coll**. (32).

La correction progressive des déformations du pied par la technique **d'ILIZAROV** est exigeante pour le patient et le chirurgien. Elle doit être réservée à certaines indications :

- Les déformations sévères récidivées ou négligées pour lesquelles d'autres méthodes occasionnent un raccourcissement inacceptable.
- Les problèmes vasculaires ou cutanés (ulcères, cicatrices) avec risque de nécrose tissulaire.
- Les antécédents d'infection chronique du pied à corriger.
- L'association à d'autres déformations du membre inférieur (Déformation du pied combinée à une déviation axiale du tibia, une pseudarthrose ou un raccourcissement).

E-2/ ALLONGEMENT DU PIED :

L'allongement est demandé par le patient pour améliorer l'aspect esthétique et la logeabilité dans la chaussure.

Les pieds peuvent être anormalement courts en raison des pathologies congénitales, traumatiques ou accidentelles (vasculaires).

La technique comprend :

* Une ostéotomie (plus sure que la corticotomie) la plus distale possible afin de ne pas donner trop d'épaisseur à l'avant pied.

* Le montage comprend un anneau de la jambe, un demi anneau dans l'arrière pied, un anneau 5/8 dans l'avant pied relié par des tiges filetées permettant l'allongement.

L'allongement se fait de manière classique, Les pièges et les difficultés sont les suivants :

- Distraction articulaire (au lieu de la distraction dans la zone d'ostéotomie) qui est responsable de la douleur, et de perte d'allongement à l'ablation du fixateur.

- Epaisseur du pied allongé.

-Appuis douloureux (surtout pour les pieds raides).

E-3/ Arthrodèses tibio- tarsiennes :

Il ne faut pas préconiser systématiquement la méthode d'**ILIZAROV** dans l'arthrodèse tibio- tarsienne, mais il faut connaître la possibilité dans certains cas difficiles ou la tenue d'un matériel classique serait rendue aléatoire par la qualité de l'os parfois multi opéré et portique.

E-4/ Arthrodèses tibio- calcanéennes

L'arthrodèse T-C est une intervention de sauvetage pour les pieds des patients diabétiques, artéritiques ou ceux qui ont ostéite chronique et dont les ulcérations ou les maux perforants plantaires ne cicatrisent pas et interdisent tout appui.

L'intervention comporte une arthrodèse tibio-calcaneenne après résection des autres éléments osseux du pied et verticalisation du calcanéum ; ainsi on obtient un moignon de bonne qualité conservant à peu prés la longueur du membre et aidé d'une orthèse afin que le patient puisse reprendre l'appui.

Cette arthrodèse est maintenue classiquement par vis, mais les démontages sont fréquents sur ces os portiques, se qui ramène à la remplacer par la méthode d'**ILIZAROV** (67).

F/ LES TUMEURS MALIGNES :

La technique d'**ILIZAROV** peut être utilisée dans des cas sélectionnés de tumeurs osseuses malignes ou localement agressives. Comme dans toute la chirurgie des tumeurs la première considération est la survie par une élimination complète du foyer tumorale . Par des méthodes modernes de la chimio thérapie est la résection en bloc atteignant des taux de survie de plus en plus élevé par rapport aux amputations . L'expérience clinique à montré que la méthode d'**ILIZAROV** par transfert osseux sans utilisation d'endoprothèse (**TSUCHIYA .H** (94) communication personnelle 1996) à permis de restituer la fonction par un os normal avec un index de guérison (mois/cm) normal ou légèrement augmenter quand la chimiothérapie à été utilisé pendant le transfert de l'os.

G/ INDICATIONS RARES

- Séquelles orthopédiques des enfants porteurs de spina bifida, arthroses de grosses articulations, palmures, rétractions, syndactylies bride, correction progressive de la mandibule.
- Il est possible de traiter les attitudes vicieuses et les raideurs articulaires sans qu'il soit besoin de réaliser un geste d'arthrolyse à ciel ouvert. . Dans le même ordre d'idée, les lésions d'arthrose des grosses articulations (hanche et genou notamment) peuvent bénéficier de la méthode avec une corticotomie correctrice des axes.
- Enfin, la distraction est à l'origine d'un phénomène d'angiogénèse qui permet à **ILIZAROV** de supprimer les troubles fonctionnels invalidants de l'artérite lorsqu'elle se présente sous la forme de thromboangéite oblitérante distale.

A l'inverse, les très fortes compressions permises par l'appareil provoquent une véritable chondrolyse du cartilage hyalin articulaire et des plaques conjugales, suivies d'une véritable fusion osseuse. **ILIZAROV** se sert de ce principe pour réaliser les arthrodèses des principales articulations du membre supérieur et inférieur et compléter certaines épiphysiodèses partielles acquises.

CASUISTIQUE

MATERIEL ET METHODES :

Notre étude a porté sur 56 cas de malades ayant bénéficiés de cette méthode pour différentes indications dans le service de chirurgie orthopédique et traumatologique du centre hospitalier et universitaire de Tlemcen.

Nous pouvons faire état d'une série relativement courte, mais parfaitement homogène.

Le recul des observations est en moyenne de 05ans .

1/ Sex-ratio:

Notre série comporte :

07 femmes

49hommes



2/ AGE:

% des malades avaient moins de 30ans.

45% avaient entre 30 et 45 ans.

20% avaient plus de 45 ans.

plus jeune avait 15ans et le plus âgé 70ans.

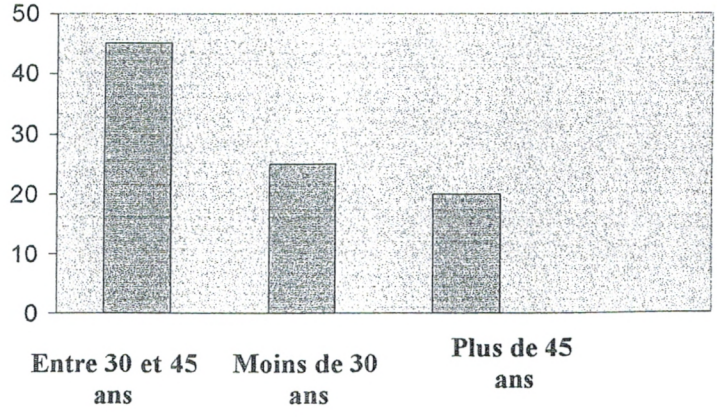

3/ **Indications:**

Les pseudarthroses septiques: 10cas

La pathologie traumatique:

Siège diaphysaire : 30 cas

Métaphyse haute du tibia : 05 cas

Métaphyse basse du tibia : 03 cas

Déformations du pied: 04cas

Corrections angulaires: 01 cas

Allongements du membre : 02 cas

Grandes pertes de substance osseuse: 04 cas
- 03 cas post traumatique
- 01 cas tumeur maligne

CASUISTIQUE

LA METHODE D'ILIZAROV ET LES PSEUDARTHROSES SEPTIQUES

1- Matériel et méthode :

Cette série comporte 10 malades ayant bénéficié de la technique d'**ILIZAROV** pour le traitement de la pseudarthrose septique.

La série est composée de 07 hommes et 03femmes.

L'age varié entre 25 -70 ans.

Tous les malades étaient septiques. (germes en cause)

*le staphylocoque Aureus dans 45% des cas.

*Le protéus dans 30% des cas.

* Eschérichia Coli dans 25% des cas.

*autres germes dans 10% des cas.

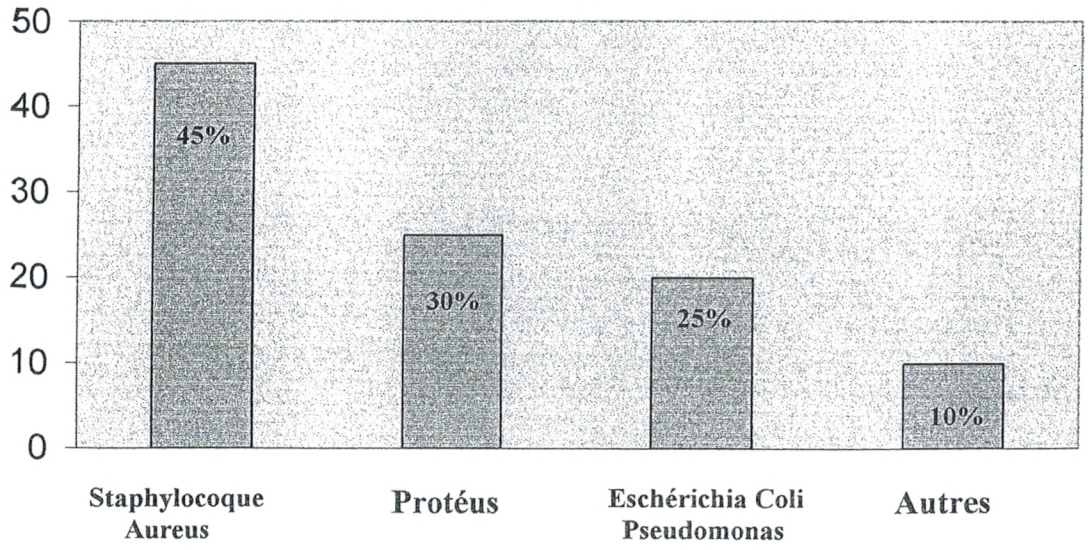

Trois (03) patients présentaient une perte de substance osseuse de 02 à 05 cm.

Tous ces patients avaient été déjà opérés ou multi opérés avec des problèmes cutanés et osseux donc des problèmes complexes à résoudre :

04 malades avaient déjà bénéficié d'un fixateur externe type FESSA.

06 malades avaient une plaque vissée.

- Le délai moyen écoulé entre l'accident initial et la mise en œuvre du traitement par ostéogenèse distraction était de 12 mois (4 et 20 mois).
- La pseudarthrose était atrophique dans 100% des cas.
- La pseudarthrose était septique dans 100% des cas.
- Le siège : 08 cas au niveau du tibia

  01cas au niveau de l'humérus.

  01 cas au niveau du fémur.

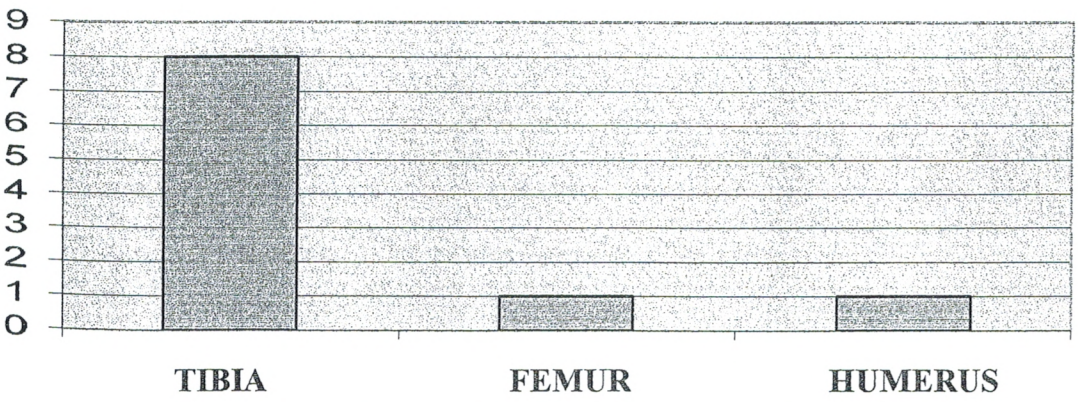

SIEGE DE LA PSEUDARTHROSE

- La fracture à l'origine de la pseudarthrose était communitive dans 2/3 des cas soit 67%.Et ouverte type II de CAUCHOIX et DUPARC dans 40% des cas, et perte de substance osseuse dans 03 cas.
- Le montage a été mis :

- En compression, distraction mono focale dans (6cas).
- En distraction compression dans 01 cas de siège huméral.
- En compression distraction bifocal dans (03 cas). (système d'ascenseur)

- La résection du foyer de nécrose plus la fistulectomie était réalise dans tous les cas.

2- Résultats :

- L'éradication de l'infection fut obtenue dans tout les cas avant l'ablation du fixateur externe.
- Le fixateur a été porté en moyenne pendant 07 mois (04à10mois).
- Le délai moyen de consolidation était de 04,5 mois à partir du moment ou les segments osseux étaient en contact.
- La consolidation a été obtenue dans 100% des cas.
- Les trois pertes de substances osseuses de 03à 05 cm ont bénéficié du système ascenseur avec corticotomie métaphysaire tibial haute, ayant permis le comblement de cette perte de substance osseuse.
- La méthode d'**ILIZAROV** a permis d'apporter une guérison au prix d'un traitement parfois long pour certains patients, sans complications importantes.

Les résultats osseux ont été classés en :

Excellent, dans 07cas.

Bon dans 03 cas.

Les résultats fonctionnels ont été classés en :

Excellent dans 05 cas,

Bon dans 03 cas.

Moyen dans 02 cas.

- Tous les patients ont repris leurs travail ou leurs activité de la vie quotidienne.

	EXCELENT	BON	MOYEN
Résultats osseux	07 CAS	03 CAS	
Résultats fonctionnels	05 CAS	03 CAS	02 CAS

RÉSULTATS DU TRAITEMENT DES PSEUDARTHROSES SEPTIQUES

Critères pour les résultats osseux :

Résultats excellent :

- absence d'infection.
- consolidation acquise.
- déformation axiale inférieure à 10°.
- raccourcissement inférieur à 2,5 cm

Résultats bons :

Présence de deux **02 de** ces critères déjà cités

Résultats moyens :

Présence d'un **01** seul de ces critères déjà cités

Critères pour les résultats fonctionnels :

Résultats excellent :

- pas de boiterie.
- pas de syndrome neuro algodystrophie.
- pas de raideur du genou ou de la cheville.
- pas de douleur

Résultats bons :

- patient actif avec **02** critères déjà cités

Résultats moyens :

- patient actif avec **01** critère déjà cité

Résultats mauvais :

- patient inactif

3- Conclusion :

La méthode utilisée dans le traitement de la pseudarthrose infectée est efficace, particulièrement en ce qui concerne l'éradication de l'infection et de la qualité de la consolidation osseuse. Cependant l'obtention d'un excellent résultat osseux ne garantit un bon résultat fonctionnel que si le patient présente un état vasculo-nerveux correct.

La méthode d'**ILIZAROV** dans ces pseudarthroses traitées a souvent été la technique de la dernière chance surtout pour les pseudarthroses atrophiques infectées, il en est de même pour les formes cliniques complexes associant à une pseudarthrose une perte de substance osseuse et nécessitant par ailleurs une correction axiale lorsqu'il, s'agissait d'échecs de traitements antérieurs .Cette méthode est parfaitement adaptée aux cas difficiles.

Les pseudarthroses multi -opérées justifient pour l'auteur l'utilisation de la méthode d'**ILIZAROV** .Il est préférable dans les pseudarthroses septiques d'enlever les séquestres ou les parties atrophiques ou dévitalisées des extrémités osseuse, ceci afin de permettre par une compression distraction, une consolidation dans les meilleurs délais.

Il est très difficile dans le traitement des pseudarthroses septiques des os longs, d'obtenir à la fois la consolidation et la suppression de l'infection.

Par définition de diagnostic de la pseudarthrose est posé si, au moins six mois après la fracture, il n'y a pas de consolidation. Dans ces conditions, les infections tendent à devenir chroniques pour deux raisons.

La première est que les infections sont dues à la présence de micro-organismes qui résistent à la plupart des antibiotiques, **Thowers.A, Esterhai Jr** (92).

La deuxième est que la plupart des patients, présentant une pseudarthrose septique ont subi une série d'interventions chirurgicales non réussies visant soit à la suppression de l'infection, soit au traitement de la pseudarthrose, soit les deux. La suppression de l'infection est relativement facile à réaliser si une résection osseuse importante est pratiquée. Cependant, celle-ci rend la consolidation osseuse très difficile.

De meilleurs résultats sont reportés avec la méthode des greffes et la stabilisation par plâtre ou par fixation externe .La méthode Papineau a été utilisée avec succès dans les pertes de substance des os longs **Green** (46_49).

Parmi les meilleurs résultats, certains ont été atteints grâce à la greffe vascularisée.

La plupart des patients traités avec la méthode des greffes ont subi de multiples opérations et la consolidation de la greffe a été longue.

Vidal et Coll. préconisent des greffes inter tibiaux péronières mais observent un fort pourcentage d'échecs après la première greffe.

Il faut également mentionner que la pseudarthrose septique s'accompagne presque toujours d'une atrophie des parties osseuses et un raccourcissement, des raideurs articulaires, d'ostéoporose, d'une atrophie des parties molles, de troubles neuro vasculaires. Le traitement par ostéogenèse en distraction est une méthode qui envisage tous les aspects de la pseudarthrose septique ainsi que tous les paramètres susmentionnés.

Chez tous nos patients, l'éradication de l'infection au niveau du foyer a été obtenue, avant l'ablation du fixateur, et l'absence de tout signe d'infection des foyers au recul de 2 ans est remarquable.

L'infection fut également supprimée chez les patients qui avaient subi une résection partielle de l'os nécrosé.

La suppression de l'infection dans le cas de résection partielle de l'os infecté peut s'expliquer par la philosophie d'**ILIZAROV** des infections chroniques

« **L'ostéomyélite brûle dans les flammes de la régénération** ».

ILIZAROV n'utilisait pas d'antibiotiques dans le traitement de l'ostéite et de la pseudarthrose infectée. Après le traitement, aucun patient ne présenta d'écoulement ou de signe de réveil infectieux.

Les résultats de notre série sont meilleurs que ceux d'autres méthodes conventionnelles.

Bien que nos résultats représentent une première expérience dans le domaine du traitement par ostéogenèse en distraction, ils sont similaires à ceux qui sont mentionnés par les centres russes et le groupe **ASAMIF**. Les cinq séries russes les plus importante, notent que la réussite dans les pseudarthroses septiques varie entre 90 et 97,6%.

La série de **PALEY et Coll.** (79). Qui représente la première expérience occidentale de cette méthode, présente une réussite de l'ordre de 77 %.

Les résultats fonctionnels semblent être inférieurs aux résultats osseux.

Cependant, il faut noter que la série que nous présentons représente quelques unes des pseudarthroses les plus difficiles traitées par cette méthode.

La possibilité d'atteindre un excellent résultat, même dans les infections les plus difficiles à traiter, ne garantit une bonne fonction que si l'état neuro vasculaire est acceptable. Le résultat fonctionnel dépend de l'état des nerfs, des muscles, des vaisseaux, des articulations et à un degré moindre, des os.

20 cas de pseudarthroses septiques ont été recensés par les membres de l'**ASAMIF,** avec comme résultats :

La consolidation a été obtenue dans 90% des cas avec un délai moyen de 6 mois (3 a 9mois).

L'assèchement des phénomènes infectieux a été durable dans 95% des cas.

Dans 95% des cas la guérison est complète à la fois sur le plan osseux et sur le plan infectieux. Le délai moyen de guérison est nettement plus intéressant avec la méthode d'**ILIZAROV** qu'avec les autres techniques puisqu'il est de 5 mois à comparer à un délai de guérison de 9 mois avec la greffe inter- tibio-peronière selon J.Evrard.

COMPARAISON DES RESULTATS DANS LE TRAITEMENT DES PSEUDATHROSES SEPTIQUES PAR LA METHODE ILIZAROV

	Excellent	Bon	Moyen	Délai de CONSOLIDATION
C.H.U.Tlemcen	5	3	2	04,5 MOIS
A.S.A.M.I.F	12	4	4	06 MOIS
Paley & Coll	55	15	30	08 MOIS

CASUISTIQUE

LA METHODE D'ILIZAROV
ET LES FRACTURES METAPHYSAIRES PROXIMALES DU TIBIA

1- INTRODUCTION :

Les fractures métaphysaires proximales du tibia sont généralement considérées comme un groupe à part parmi les fractures de jambe .La proximité du genou les rend impropres au traitement orthopédique ou à l'ostéosynthèse centromédullaire. La proximité du revêtement cutané sur une large surface les exposent à la contusion directe et donc à un appauvrissement vasculaire. Enfin, l'architecture du secteur métaphysaire et la violence habituelle des traumatismes appuyés transforment très souvent ces foyers en un fracas à l'origine d'un défaut de stock osseux .Ces raisons légitiment, l'hésitation des opérateurs à appliquer communément l'ostéosynthèse interne par plaque vissée **REIS et MEINHARD** (70).

Les fractures de siège métaphysaire supérieur de tibia peuvent être caractérisées par quatre paramètres :

- La nature du foyer :
  - * communition métaphysaire partielle.
  - * communition métaphysaire totale.
- Son étendu.
- la présence ou non d'une séparation.
- La présence ou non d'une fracture du péroné ou d'une dislocation tibio péronière supérieure.

2- Matériel et méthode :

Depuis l'année 2001 -2004 (05) cinq cas de fractures métaphysaires proximales de tibia ont été traités par cette méthode au niveau du CHU Tlemcen.

Les raisons pour les quelles on a choisi ce type d'ostéosynthèse sont :

- Un état cutané précaire dans 80% des cas mais aucun cas n'a justifié une Chirurgie de recouvrement secondaire.
- La complexité de la fracture.
- l'étendu de la fracture vers la diaphyse.

- Les cinq malades étaient de sexe masculin.
- âgé entre 20-30ans.
- Un cas avait une atteinte ligamentaire associée (du pivot centrale et périphérique) ayant nécessité une reprise ultérieurement.
- Un cas avait une fracture du calcanéum controlatérale associé.
- Le type de fracture :
    - ❖ fracture bituberositaire type II .....04 cas.
    - ❖ fracture spinotubérositaire interne avec atteinte ligamentaire...01cas.

LE PROTOCOLE THERAPEUTIQUE :

Tous les malades ont été opérés entre le 04-10 jours après la mise du membre atteint sous traction trans- calcanéenne ou sous attelle d'attente.

Aucun abord du foyer n'a été nécessaire

La mise du garrot n'est pas nécessaire.

Technique de pose :

- le membre à traiter est installé en traction provisoire, ce qui facilite le montage du fixateur circulaire pour la réduction préalable du foyer de fracture.
- La mise en place des broches à pointe demi-ronde débute avec un moteur à rotation lente et fractionnée pour éviter l'échauffement et la nécrose des tissus.
- La traversée des parties molles ; en respectant le trajet des éléments nobles se fait sans rotation de la broche.
- Les broches de diamètre 1,5- 1,8 mm, perpendiculaires au grand axe du segment osseux, se croisent au centre de la diaphysaire selon le plus grand angle possible, l'une au dessus et l'autre au dessous d'un même anneau.
- Selon la hauteur du segment osseux fixé, on stabilise l'anneau, par la mise en place d'un deuxième anneau solidarisé au premier par des tiges filetées courtes.

- Le montage se poursuit par l'adjonction de trois tiges filetées en direction du segment distal.
- Sur ces tiges est positionné un anneau qui guide l'orientation des broches.
- Dernier anneau, est placé selon le même processus.
- La réduction peut être améliorée par addition de broche à olive tendue progressivement.
- le fixateur est en place, la réduction est contrôlée par radiographie ou amplificateur de brillance : la traction est supprimée.
- un cas a nécessité l'immobilisation de l'articulation du genou pendant 06 semaines (cas de lésion ligamentaire).
- La mobilisation articulaire débute le premier jour ; travail en flexion extension du genou et lutte contre l'équinisme du pied.
- la mise en charge est rapidement progressive, à l'origine de l'ostéogenèse et de la consolidation. Elle débute à J04 post opératoire aidée d'une canne.
- L'ablation du fixateur est simple, sous anesthésie locale et elle est réalisée en ambulatoire.

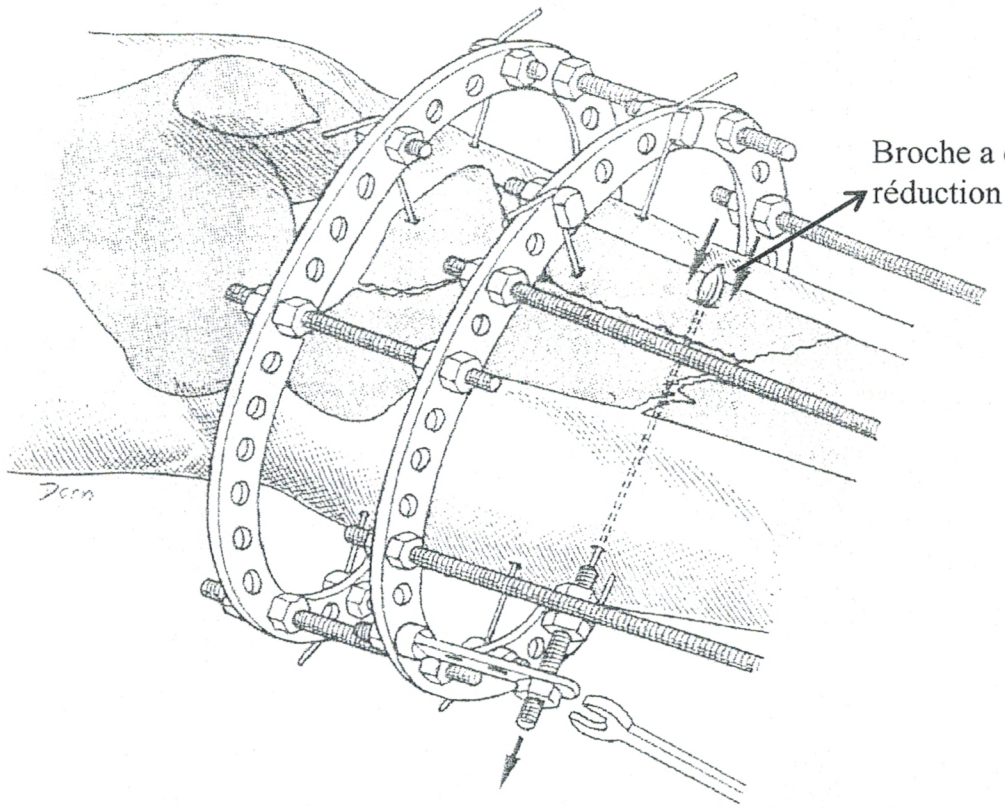

L'APPAREIL D' ILIZAROV PERMET LA REDUCTION ET LA CONTENTION DE LA FRACTURE.

3- RESULTATS :

1. La réduction :

Elle a été estimée insuffisante quand elle laisse persister une déformation supérieure à 10° en valgus, 5° de varus, 10° de fléssum et recurvatum, 15° de rotation.

Tout décalage de plus de 10mm dans le foyer a été considéré comme une perte de contact entre les surfaces osseuses , mesuré sur les cliché de profil post opératoire et évalué en % par rapport au tissu osseux restant de la métaphyse

Le tassement quand il existe, la réduction se fait progressivement par distraction.

2. La consolidation :

Avec absence de mobilité dans le foyer après ablation du montage, absence de douleur en appui monopodal, l'aspect en continuité du foyer sur toute les incidences

3. La fonction du genou et de la cheville :

Elle n'est pas altérée par ce type de montage.

- La seule complication rencontrée est une infection superficielle des broches traitée par des soins locaux : dans 01 cas.
- Dans quatre cas la réduction de la fracture a été correcte d'emblée, 01 cas, un écart intra focale résiduel supérieur a 10 mm est corrigé par adjonction d'une broche à olive le huitième jour, et on a obtenu un rapprochement correcte des fragment séparés.
- La consolidation est acquise dans tous les cas ; délai de consolidation en Moyenne de 16 semaines.
- La réduction a été sans défaut d'axe (pas de varus ni valgus ni rotation) majeur.
- pas de syndrome neuro algodystrophique.

4- CONCLUSION :

Depuis quelques années, le fixateur externe s'est vu attribuer en traumatologie un rôle qui ne lui était pas spécialement dévolu : son usage est devenu en effet fréquent, plus sur la base de la complexité de la fracture, que sur la présence d'une lésion des parties molles.

Ce choix est d'autant plus légitime que la fracture est articulaire ou proche d'une articulation, que le tissu osseux est fragile que le foyer est long et comminutif. La plupart des fractures métaphysaires distales ou proximales du tibia présentent ces facteurs de risque et justifient une discussion sur le choix de la méthode la moins agressive, quitte à prévoir ultérieurement un deuxième temps qui aura au moins l'avantage d'agir sur un foyer vierge de tout passé opératoire.

Le choix du fixateur d'**ILIZAROV** a été établi d'abord pour ses avantages mécaniques et non pas pour son concept d'élasticité qui a inspiré son auteur. D'ailleurs l'une des vertus mécaniques du dispositif, sa résistance aux contraintes en torsion est bien due à son architecture : arceaux et barres de solidarisation tout autour de la jambe.

Il est possibles que ce compromis rigidité élasticité soit un atout pour l'ostéogenèse et explique les délais favorables de consolidation pour des fractures aussi complexes.

La technique d'**ILIZAROV** a été utilisé dans notre série pour des fractures fraîches métaphysaires complexes pour les quelles l'ostéosynthèse par plaque ou ECM verrouillé n'était pas possible.

Une distraction avec alignement sans abord a évité tout risque infectieux et a permis la reprise précoce de l'appui.

Le montage idéal doit permettre de placer les broches proche de l'articulation, et doit être assez rigide pour stabiliser le foyer de fracture.

- la duré de l'intervention n'excède pas 60 minutes
- L'appui est autorisé d'une façon progressive aidé par des cannes à J 4 post Opératoire.
- La durée moyenne d'hospitalisation est de 08 jours
- La durée moyenne de port du matériel est de 04 mois, (03-05 mois) jusqu'à consolidation.

Il est encore difficile aujourd'hui de faire des comparaisons avec les autres méthodes tant que la définition du site lésionnel et la classification anatomique sont imprécises dans la littérature. De plus le type de montage selon **ILIZAROV** est trop vague si on ne précise pas tous les paramètres du montage qui peuvent varier d'un cas à l'autre (nombre d'arceaux, nombre de barres, ...).

En 10 ans (décembre 1985 a octobre 1995) ,34 fractures métaphysaires proximales du tibia ont été traités a Saint Denis. (Groupe **ASAMIF**) par le Fixateur d'**ILIZAROV.**

Le port de l'appareil a été en moyenne de 14 semaines (10-21 semaine).et la contention plâtrée complémentaire a été de 6 semaines (4-8).

Le fixateur externe est réservé à tous les cas de foyers métaphysaires comminutifs ouverts ou fermés. Son application demande un apprentissage rigoureux et la mise en œuvre des règles élémentaires d'utilisation du matériel.

La séquence durant laquelle le fixateur est en place nécessite une attention toute particulière sur la tenue permanente des écrous et la tension continue des broches. Le genou et la cheville doivent être assidûment rééduqués durant cette période. Enfin la date de l'ablation du matériel ne doit pas être choisie à la légère. Les délais de consolidation enregistrés indiquent que le fixateur ne doit pas être enlevé avant la 12ème semaine pour les fractures comminutives de type II et III. Un mois d'immobilisation supplémentaire dans une résine cruropédieuse n'a rien d'enraidissant pour le genou et la cheville si ceux-ci ont été mobilisés durant la séquence précédente.

ÉTUDE COMPARATIVE DANS LE TRAITEMENT DES FRACTURES METAPHYSAIRES HAUTES DU TIBIA

Paramètres / Série	Nombre de cas	Age moyen	Type de la fracture	Délai de consolidation	Durée du port du matériel
ASAMIF	34 cas	40 ans	09 cas type I	14 sem	14 semaines suivi d'une attelle de 01mois
			25 cas type II	20sem	
CHUTlemcen	05 cas	25 ans	00 cas type I		16 semaines
			05 cas type II	16 sem	

CASUISTIQUE

LA METHODE D'ILIZAROV ET LES FRACTURES DIAPHYSAIRES

1- Matériel et méthode :

(30) trente cas de dossiers de fracture diaphysaire ont été traités par la méthode d'ILIZAROV au niveau du CHU Tlemcen. Depuis les années 90.

Localisation :

- 27 cas de fractures de la diaphysaires de la jambe.
- 02 cas de fractures de la diaphyse fémorale.
- 01 cas de fracture de la diaphyse humérale.

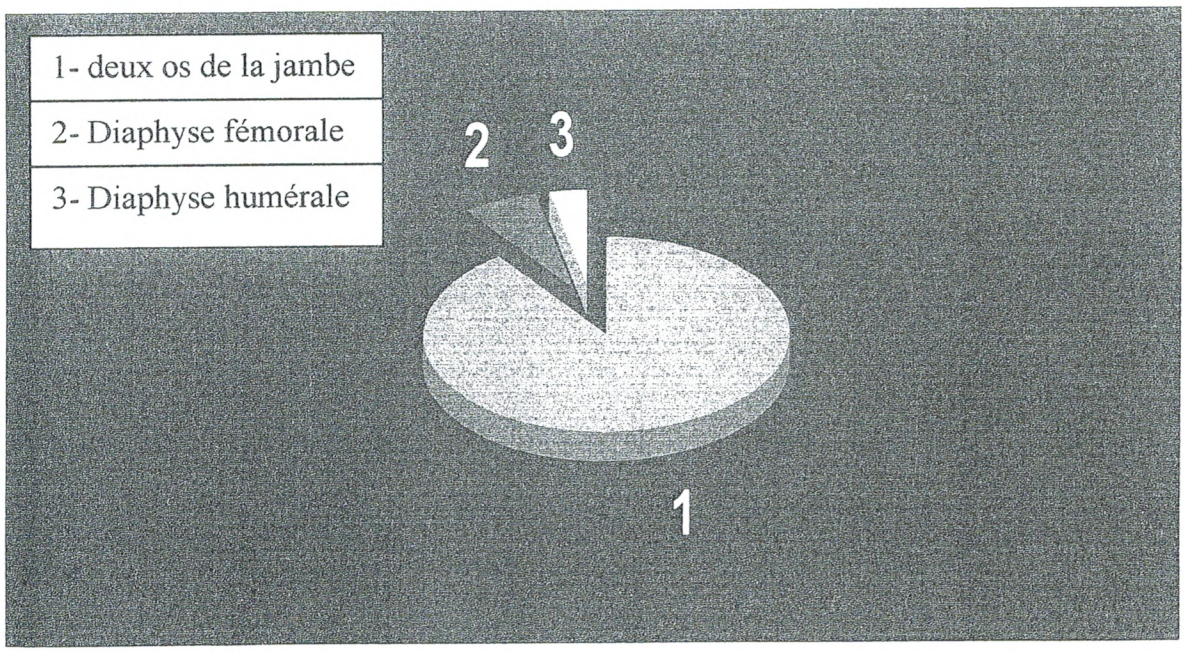

Age et sexe :

L'age des patients était compris entre 25-70 ans avec une nette Prédominance masculine 25 hommes pour 05 femmes.

Type de fractures :

SELON LA CLASSIFICATION DE L'A.O :

- 2♂ cas fractures diaphysaires 1/3 moyens avec trait comunitif classées type :

  C1 :2♀ cas C2 :03 cas C3 :02cas

- 02 cas fractures étagées :

  - Fracture de jambe type B1 associée a une fracture de la diaphyse humérale traitée orthopédiquement (01 mois avant -fracture de jambe)

  - Fracture de jambe type B1 associée à une fracture du poignet homolatéral.

- 02 cas de fractures bilatérales de jambe. (un seul coté est traité par la méthode d'ilizarov).

Tous les malades ont bénéficié du montage de première intention entre 04ème jours et le 08éme jours après le traumatisme.

RÉPARTITION SELON LE TYPE DE FRACTURE D'APRES LA CLASSIFICATION A.O.

Type / Siège	B_1	C_1	C_2	C_3
TIBIA	02 cas	20 cas	03 cas	02 cas
FEMUR		02 cas		
HUMERUS				

2- LE CHOIX DE L'INDICATION :

L'indication de la mise en place du fixateur externe circulaire type **ILIZAROV** a été retenue du fait :

- Sa disponibilité au niveau de notre CHU.
- La communitivité de la fracture.
- l'état cutané précaire avec des plaies du type II selon CAUCHOIX et DUPARC dans 24cas et dans 03 cas un état cutané ne permettant pas l'abord.
- La possibilité d'assurer une déambulation a J4 post opératoire, avec appui total, aidé par une cane sur le membre appareillé (le cas de fracture bilatérale de jambe, et les fractures étagées).
- Pour la fracture de l'humérus, c'est une fracture ouverte plaie type II mais c'est surtout pour intégrer la diaphyse humérale dans les indications.
- L'intervention s'est déroulée sans aucun abord chirurgical du foyer et la réduction est obtenue par traction et contrôlée par amplificateur de brillance. Cela permet d'éviter tout dépériostage excessive surtout dans le cas de fracture bifocale.
- Tous les malades ont bénéficié d'un montage simple avec deux anneaux de part et d'autre du foyer de fracture.

LA TECHNIQUE OPERATOIRE :

En tenant compte de l'anatomie topographique des vaisseaux et des nerfs, les broches sont placés selon la technique déjà citée.

Il est nécessaire de laisser un espace d'environ 2 cm entre la face interne de l'anneau et les parties molles environnantes.

En fonction de la taille du sujet, on choisira les anneaux de telle façon que le diamètre interne des anneaux ou des deux demi anneaux réunis pour le tibia et pour le membre inférieure soit compris entre 100 et 180mm.

Les tiges filetées sont reliées aux anneaux au moyen d'écrous ; leur réglage permet de modifier la distance du plan séparant les deux anneaux tant dans le sens de l'extension que dans celui de la compression.

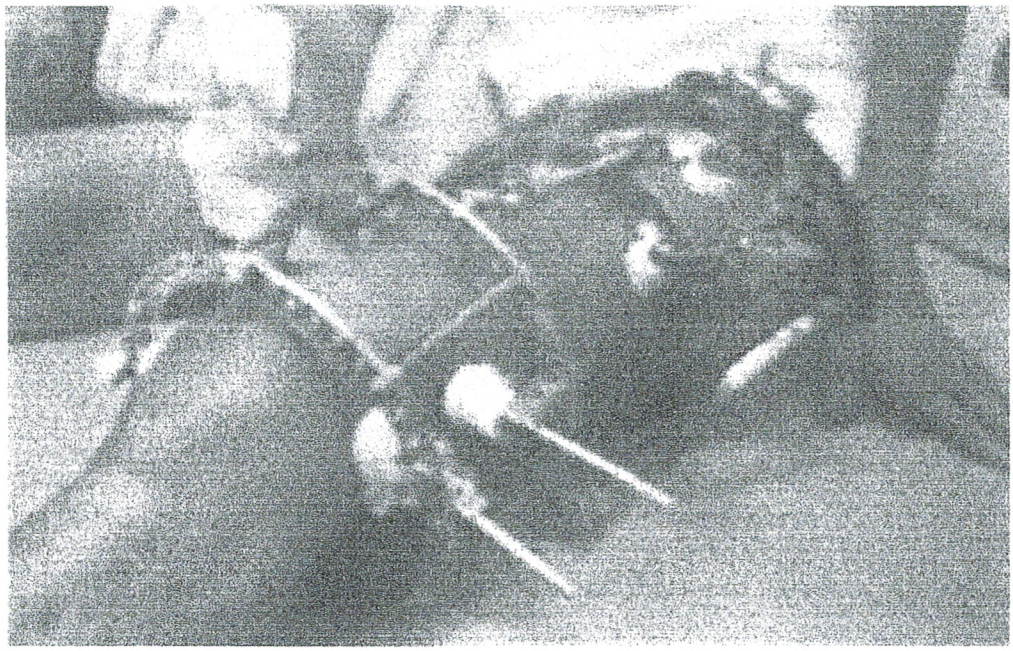

MONTAGE FEMORAL

SUITES OPERATOIRES :

- L'appui est autorisé à J4 post opératoire aidé d'une canne.
- La rééducation est entrepris des le lendemain de l'intervention (en active et en passive).
- La durée d'hospitalisation est de 08-21 jours (pour surveillance de l'état cutané).
- La durée moyenne du port de l'appareil est de 03-07 mois.
- L'ablation du fixateur se fait sous anesthésie locale en ambulatoire.

3- RESULTATS :

- La consolidation est acquise chez tous les malades.
- Un cas de retard de consolidation :il s'agit d'une fracture bifocale qui a consolide en 07 mois.
- Tous les malades ont repris leurs travail ou leur activité de la vie courante.
- La durée de l'arrêt de travail était entre 08-10 mois.
- Quatre (04) cas d'infection superficielle de broches , traitées par soins locaux.
- Une atteinte nerveuse du nerf péronius réversible spontanément.
- Pas de complications thrombœmbolique ni de syndrome de loges.
- Aucune prévention à base d'anti-coagulants à dose préventive n'est nécessaire.
- Un 01 cas a présenté un oedeme de la jambe ayant nécessité l'ablation du matériel au 03ème mois avec immobilisation plâtrée de 02 mois (jusqu'à consolidation).
- Deux (02) cas de cals vicieux bien toléré au niveau du tibia.
- Un cas (01) d'ostéite (fracture ouverte de jambe).

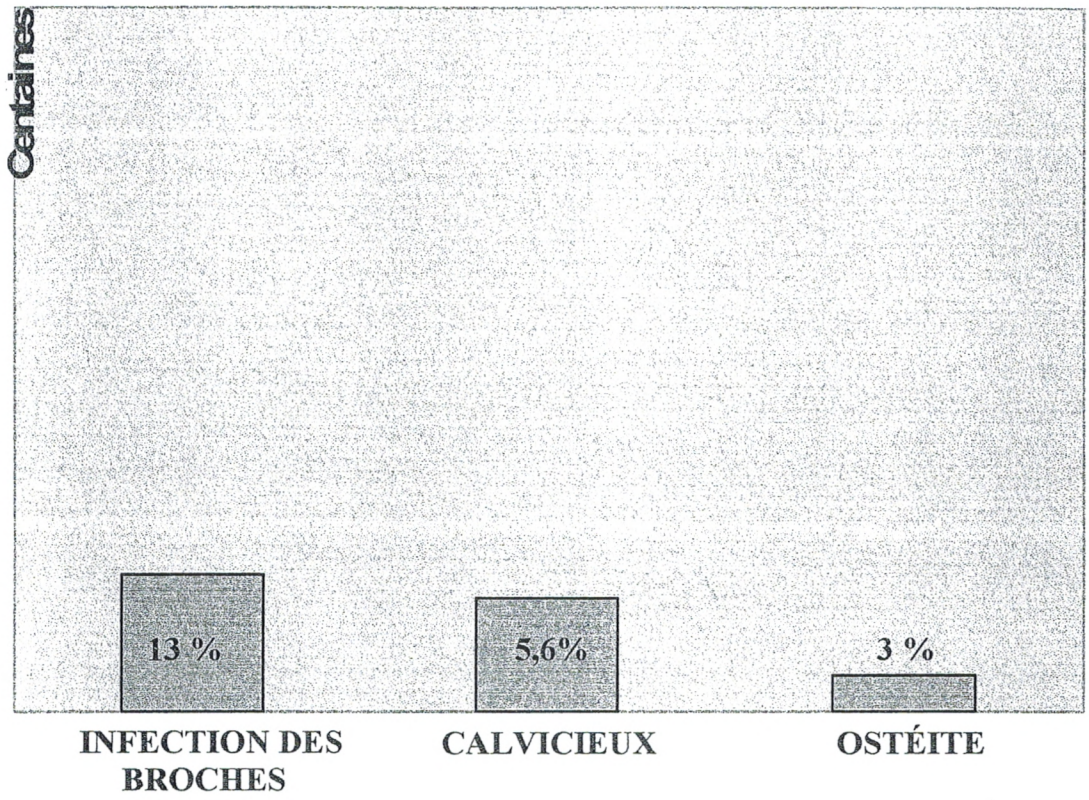

COMPLICATIONS DE LA SERIE

COMPARAISON DU DELAI DE LA CONSOLIDATION

SERIES / SIEGE	C.H.U.Tlemcen	SERIE DE Strasbourg
TIBIA	130 jours	117 jours
FEMUR	180jours	115 jours
HUMERUS	90 jours	78 jours

ÉTUDE COMPARATIVE AVEC LE FIXATEUR D' HOFFMAN dans Le traitement des fractures de jambe

	Nombre de cas	Date d'appui	Délai moyen du port du matériel	Délai moyen de consolidation	complications
IZAROV ASAMIF 1997	34 cas	J4 post opératoire	14 semaines	20 semaines	Infection des broches
OFFMANN 'rofesseur I.THOMINE 1996	48 cas	16eme semaine post opératoire	16 semaines	24 semaines	- 02 cas : cal vicieux. - 04 cas : sepsis profond. - 02 cas : thrombophlebite - 21 cas : retard de. consolidation. - 07 cas : de pseudarthros

4- Conclusion :

En traumatologie fraîche, l'utilisation la plus fréquente de l'appareil d'ILIZAROV a été la traumatologie du segment jambier avec une très grande majorité de fractures communitives et un état cutané précaire.

La durée moyenne de consolidation étant de 180 jours pour le fémur et de 130 jours pour les fractures de jambe.

Etude de MURGA de Strasbourg a propos de 148 cas dont 55%de fractures ouvertes et 45% de fractures fermées. Les fractures ouvertes consolident en moyenne en118 jours et les fractures fermées en 111 jours.

La consolidation moyenne pour les fractures fémorales est de 115jours, les fractures jambes de117 jours et les fractures de l'humérus de78 jours.

CASUISTIQUE

LA METHODE D'ILIZAROV ET LES FRACTURES DU PILON TIBIAL

1- Matériel et méthode :

- 03 cas de fractures de pilon tibial ont été traités par cette méthode au niveau du C.H.U. Tlemcen .avec un recul de 18 mois.
- 03 cas sont de sexe masculin.
- l'age entre 30-50 ans.
- Les fractures étaient classées en :

01cas « A3 » , 02cas « C3 » (selon la classification de l'AO).

- Le mécanisme de fracture : chute d'une auteur élevé (haute énergie),ou accident de la circulation.
- Tous les malades avaient un état cutané précaire.
- La date de l'intervention : entre J2 et J08 après le traumatisme.
- Durée d'hospitalisation en moyenne après l'intervention est de 10 jours (surveillance de l'état cutanée).
- Aucun abord chirurgicale du foyer n'a été nécessaire (la réduction s'est faite par traction trans-Calcanéenne contrôlée sous amplificateur de brillance, maintenue parfois par des broches à olive).

□ 02 anneaux sont nécessaire placés au niveau du 1/3 moyen 1/3 supérieur du tibia.

□ Un 1/2 anneaux au niveau du calcanéum.

□ Un 1/2 anneaux au niveau des têtes de métatarses.

□ La durée moyenne de l'intervention : est de 45mn

- L'appui total aidé d'une canne est autorisé à J4 post opératoire.
- L'ablation du fixateur est faite en moyenne au 03éme mois.

Malgré les avantages de la rééducation précoce de la cheville qui n'a pu être obtenue jusqu'à ablation du matériel, il faut noter les effets positifs de l'appui précoce portant sur la guérison de la fracture et la prévention de l'ostéoporose.

2- RESULTATS :

Une infection superficielle au niveau des broches traitée par soins locaux. Tous les malades ont consolidé sans complications majeures et les résultats sont classés en : excellent, bon, mauvais résultats en se basant sur : la douleur, le bilan articulaire de la cheville (flexion dorsale et flexion plantaire), et la présence d'arthrose tibio arstagalièènne :

- On note 02 cas d'excellent résultat flexion dorsale 15° flexion plantaire 15°.pas de douleur.
- 01 cas bon résultat : limitation de la mobilité de la cheville mais sans handicap majeur pour la marche.
- La survenue de l'arthrose n'a pas pu être quantifié vu le recul de notre série (18 mois) qui n'est pas grand.

TEST DE WEBER :

Excellent résultat : Flexion dorsale 15°

Flexion plantaire 15°

Pas de douleur.

Bon résultat : Flexion dorsale 10°

Flexion plantaire 10°

Pas de signes d'arthrose tibio astragalienne.

Mauvais résultat : Flexion dorsale inf a 10°

Flexion plantaire inf a 10°

Présence d'arthrose tibio astragalienne.

3- CONCLUSION :

Les fractures du pilon tibial sont les fractures articulaires les plus difficiles à traiter. Les principaux points à respecter sont :

- la restauration de l'anatomie articulaire.
- une rééducation précoce.

Dans l'étude publiée par RUEDI et ALLGOVER en 1969 les principes d'une réduction ciel ouvert et d'une fixation interne étaient définis par une augmentation de sa popularité mais la nature communitive de ces fractures dans une zone mal vascularisée, associée le plus souvent à des lésions cutanées sont les causes principales de ses résultats non satisfaisants.

L'utilisation du fixateur externe type **ILIZAROV** permet de réduire et de stabiliser la fracture par une chirurgie mini invasive et évite, l'utilisation des implants volumineux. D'autre part en se basant sur l'idée que l'appui et la rééducation de la cheville doivent être précoces, certains chirurgiens ont utilisé un fixateur à charnières pour permettre une rééducation précoce, qui reste d'une importance vitale dans les fractures articulaires et influence d'une façon positive le résultat final.

Il faut noter que dans les fractures communitives, les difficultés de la réduction fermée et de la fixation des fragments réduits sont les deux principaux handicaps de ce système.

FRACTURES DU PILON TIBIAL :

DETAIL CLINIQUE DE CHAQUE PATIENT

age et sexe	mécanisme	Etat cutané	Classification A.O.	Date d'intervention	complications	recule	Score de WEBER
35.M	Accident de la circulation	Précaire sans ouverture	A3	J5	Infection superficielle d'une broche	12 mois	excellen
43. M	Chute domestique	Plaie type II	C3	J8	aucune	10 mois	excellen
53. M	Accident de la circulation	Précaire sans ouverture	C3	J2	Infection superficielle d'une broche	18 mois	BON

ETUDE COMPARATIVE DES RESULTATS DANS LE TRAITEMENT DES FRACTURES DU PILON TIBIAL

	Nombre de cas	Résultats (score de WEBER)	recule
CHUTLEMCEN	03 cas	02 cas excellent résultat 01 cas bon résultat	18 mois
Université de medcine Bornova (*)	20 cas	05 cas excellent 12 cas bon résultat 03 cas mauvais résultat	24 mois

(*) universite de medecine 35100 BORNOVA , IZMIR , TURKIE

Revue the american orthopedic Foot and Ankle Society.inc 0198-02-11/98

CASUISTIQUE

LA METHODE D'ILIZAROV
T DEFORMATIONS DU PIED

1- Matériel et méthode

La méthode d'ILIZAROV a été utilisée au niveau de notre service pour la correction de 04 pieds déformés :

* L'age moyen est entre 15-22 ans.

* Sexe : 03 hommes pour 01 femme.

* Tous les malades ont été déjà opéré ou multi opérés.

* 01 cas : pied bot avec fracture ouverte de jambe traité dans l'enfance avec un état cutané très mauvais.

* 01 cas du pied bot neurologique secondaire à une IMC avec impossibilité de l'appareiller.(grande déformation)

*02 cas pied bot varus équin congénitaux opérés dans l'enfance. (.libération des paries molles)

2- TECHNIQUE OPERATOIRE:

- Le montage est conçu en pré opératoire :

Un anneau et un drapeau siégeant au niveau du 1/3 moyen, 1/3 inférieure de la jambe en respectant les règles anatomique d'insertion des broches. Deux broches calcanéennes à olive interne prenaient appui sur un ½ anneau .Un autre ½ anneau portait deux broches à olive interne qui transfixaient les cols des 05 métatarsiens. Ces anneaux étaient reliés par 03à04 tiges filetées autorisant une correction dans tous les plans de l'espace.

Les deux tiges postérieures sont mises en distraction afin de corriger l'équinisme. Les tiges antérieures sont mises en compression pour corriger la supination et l'équin antérieure. Une tige filetée interne mise en distraction permet d'allonger le bord interne du pied et de corriger l'adduction

- Tous les malades ont bénéficié d'une aponévrotomie plantaire

Percutanée. et d'un allongement du tendon d'ACHILLE.

- Un cas a bénéficié d'une ostéotomie tarsienne en V (vue l'importance de la déformation).

PROTOCOLE POST- OPERATOIR :

La correction commence immédiatement en post opératoire ,elle est lente, et le malade peut, après apprentissage, continuer la correction chez lui à raison de deux manipulations par jour. Le nombre de tour d'écrous était en fonction de la douleur et de la tension cutanée. Des fronts élastiques sont passés sous les orteils et reliés à l'anneau supérieur afin de prévenir les griffes progressives .Pendant la correction une mobilisation active et passive des orteils est recommandée pour prévenir le rétraction des fléchisseurs. A la fin de la correction l'appareil est laissé en place environ un mois puis on fait l'ablation sous anesthésie et il est remplacé par une botte de marche de 60 jours afin d'éviter les récidives.

La durée moyenne d'hospitalisation a été de 15jours.

A l'ablation du plâtre une attelle de maintien nocturne et des séances de rééducation ont été prescrites pour une période de 06 mois.

3- RESULTATS :

Le recul de nos malades est de 24 mois et nos résultats ont été jugé sur :

L'aspect du pied en charge, et la douleur résiduelle.

Résultats très bons :

- pied plantigrade sans équin.
- Pas de varus calcanéen.
- adduction du pied inférieure à 10° (l'axe arrière pied et deuxième métatarsien).
- pied normalement chaussable.

Tous nos patients étaient contents du résultat mais quand même un cas 01 à nécessité le port d'un appareillage avec persistance d'un varus calcanéen (le pied neurologique) la forme du pied était manifestement améliorée chez tous les patients, malgré la présence d'un fléssum des orteils dans 02 cas (traité par ténotomie des fléchisseurs).

Le résultat fonctionnel et notamment la marche est très bon dans tous les cas mais il a été influencé par la pathologie générale dans le cas de l'IMC.

La durée de traitement a été en moyenne de 11 mois, (04 à 18mois).

DEFORMATIONS DU PIED :

DETAIL CLINIQUE DE CHAQUE PATIENT

exe	Age	Côte	ETIOLOGIE	TRAITEMENT INTIAL	ASPECT CLINIQUE	DUREE DU TRAITEMENT	RESULTATS	GESTE ASSOCIE	REC
M	15 ANS	Droit	P.B.V.E NEUROLOGIQUE	AUCUN	Adduction 50° varus 30° Equin 50°	12mois	Bon résultat Possibilité d'appareillage	Allongement du tendon d'Achille Aponevrotomie plantaire	12 m
F	25 ANS	Gauche	DEFORMATION MAJEUR POST-TRAUMAT	Temps osseux et parties molle a plusieurs reprises	Pied complètement déformé	18 mois	T.B.Resultat	Ostéotomie tarsienne Allongement tendon d'Achille Aponevrotomie plantaire	10 m
M	17 ANS	Droit	P.B.V.E	Libération postero-intrne	Adduction 35° Equin 25° Varus 15°	04 mois	T.B.resultat	Allongement tendon d'Achille Aponevrotomie plantaire	18mc
M	15 ANS	Gauche	P.B.V.E	Libération postero-intrne	Adduction 40° Equin 25° Varus 5°	10 mois	T.B.Resultat	Allongement tendon d'Achille Aponevrotomie plantaire	14 m

- CONCLUSION :

a correction des déformations sévères du pied après l'age de 08 ans reste un défi :

a correction progressive par fixateur d'**ILIZAROV** est une alternative valable

urtout pour les pieds bots récidivés , multi opérés qui posent un problème

érapeutique quand apparaissent des problèmes d'expansion cutanée ,ou les

tervention chirurgicale courantes exposent à des complications : infections,

roblèmes vasculaire ,et cutanés. C'est dire l'intérêt de la méthode d'**ILIZAROV** qui

met de mieux régler la position du pied et expose à moins de complication, mais

est exigeante pour le patient et le chirurgien.

redressement progressif par appareil d'**ILIZAROV** s'inspire des techniques

expansion tissulaire. Il permet, sans aucun geste osseux, de corriger des

rmations très importantes, sans jamais aboutir a un pied normal ,il doit être réservé

déformations qui sont au –delà de toutes les autres ressources thérapeutiques.

aitement demande un investissement personnel important de la part du patient, et

peut être réalise malgré lui .A la fin du traitement l'hypercorrection et son maintien

un plâtre doivent être de règle, sous peine de récidive.

sultats sont régulièrement bons avec l'obtention d'un pied plantigrade.

CASUISTIQUE

LA METHODE D'ILIZAROV ET DEVIATIONS ANGULAIRES DU SQUELETTE

1- MATERIEL ET METHODE :

Bien que la méthode soit avant tout orienté vers le traitement des allongements et les pseudarthroses, son application à la correction des déviations angulaires du squelette est intéressante, notre expérience reste modeste dans ce domaine, bien qu'**ILIZAROV** montre des résultats convaincants. Elle a été utilisée pour traiter un cas au niveau du CHU de Tlemcen :

C'est un patient âgé de 30 ans de sexe masculin ,porteur d'une ostéogenèse imparfaite ayant déjà présenté une fracture de la diaphyse fémorale droite traitée par fixateur externe type FESSA.

Une tentative de correction au niveau de la déformation de la jambe traitée dans l'enfance, vouée a l'échec.

- Le malade déambule avec une chaise roulante.
- La déformation siège au niveau de la jambe gauche, tiers moyen.
- un raccourcissement du membre de 05cm (non appareillé et non utilisable).
- l'angulation de l'axe jambier est supérieure à30° à concavité antérieure. (sur le plan sagittal et sur le plan frontal).
- Une pseudarthrose hypertrophique au niveau du site de l'ostéotomie faite pendant l'enfance.

PARTICULARITES TECHNIQUES :

- Le malade a été opéré sous anesthésie générale.
- Mise en place d'un garrot pneumatique àla racine de la cuisse.
- Le montage comprend deux anneaux de part et d'autre de la déformation.
- Abord en regard de la déformation .incision de 02cm.
- Ostéotomie a base antérieure au niveau du sommet de la déformation.
- Le montage doit occuper la totalité du segment de membre à corriger, la fixation avec trois broches au niveau de la l'anneau proximale et distale.
- L'utilisation des broches à olive placées dans le plan de correction et de part et d'autre du foyer, elles sont introduites de la convexité vers la concavité.
- Les anneaux sont reliés par des tiges filetées assurant une distraction du coté de la concavité et une compression du coté de convexité.
- La vitesse de correction ne doit pas dépasser 02mm par jour.
- Le raccourcissement a été corrigé par simple distraction ostéogenèse au niveau du foyer de l'ostéotomie de la déformation.

- La consolidation est acquise avec correction des axes mécaniques.
- La durée de traitement est de 12 mois.
- Persistance d'un raccourcissement de 02 cm compensé par le port d'une semelle.

La méthode d'**ILIZAROV** est avantageuse car elle a la possibilité de corriger a peut prés toutes les déviations angulaires du squelette et quel que soit leur siège (les incurvations rachitiques, les cals vicieux post traumatique, les déformations de la maladie LOBSTEIN…).

CASUISTIQUE

LA METHODE D'ILIZAROV ET LES ALLONGEMENTS DES MEMBRES

1- MATERIEL ET METHODES

La méthode est utilisée dans notre service pour 02 deux cas d'inégalité de longueur des membres.

- Le premier cas est une fille de 25 ans qui se présente pour un raccourcissement d'un membre inférieur de 03 cm suite a une epiphysiodese post traumatique au niveau de la cheville.
- Le deuxième cas est un homme de 38 ans qui présente un raccourcissement du membre inférieure droit de 05 cm suite a une fracture complexe de jambe traitée pendant l'enfance.
- Les deux malades sont considérés à faible risque avec un os non dévié.

Les deux malades ont bénéficié d'un allongement par la méthode d'Ilizarov et corticotomie métaphysaire tibiale haute.

PARTICULARITES TECHNIQUES :

L'intervention s'est déroulée sous anesthésie générale.

Mise en place du montage avec un anneau et trois broches en proximale.

Deux anneaux avec deux couples de broches en distale.

Corticotomie métaphysaire haute du tibia.

Ostéotomie du péroné.

L'allongement débute à J06 post opératoire à raison de 1mm par jour

Une fois L'allongement arrêté le matériel est laissé en place jusqu'à consolidation de la corticotomie.

- Les résultats sont satisfaisants avec membres iso-long, et sans aucune complication pour les deux malades.

4- Conclusion

- La méthode d'ILIZAROV est celle qui entraîne le moins de complications.selon Dal monte. (22bis).
- Le gain moyen en longueur avec la méthode de Wagner est de 5,4cm et de 5,9cm avec la méthode d'ilizarov.
- La vitesse de consolidation est de 44 jours pour 1cm avec la méthode de Wagner et de 26 jours avec la méthode d'ILIZAROV.

VIII/ AVENIR DE LA FIXATION EXTERNE

On a constaté, à l'institut de Kurgan, dans des cas de fractures du tibia à peu prés identiques, après montage d'un appareil magnétique et d' un appareil non magnétique, une guérison plus rapide du membre traité par l'appareil magnétique.

Ceci fait encore, jusqu'à maintenant, l'objet d'une étude.

A ce propos, nous renvoyons à ce qui a déjà été dit par **A.Lanzetta** au LXVI ème congrès de la SIOT (Rome, 25-28 octobre 1981), à propos de l'action biologique de l'électricité dans le traitement des pseudarthroses : « Nous avons actuellement démontré que, dans l'os vivant, les actions mécaniques proportionnels à ses actions , varient en fonction de la fréquence d'application des forces.

Il est toutefois certains que :

- la flexion d'un fragment osseux engendre un courant négatif passager dans sa partie concave et un courant positif du coté opposé, lors de la charge.
- l'amplitude de l'onde représente le potentiel électrique engendré par l'action mécanique et varie selon la fréquence des sollicitations.

- cette même sollicitation, exercée sur des os différents, engendre une intensité plus élevée dans l'os le plus susceptible de déformation (le tibia, par opposition au fémur) Par suite, le phénomène de réaction entre os et électricité, connu sous le nom de « phénomène piézo-électrique » influerait sur :

    1. la « pompe électromécanique » d'un système hydraulique à résistance élevée tel que celui fourni par les lacunes et les petits canaux abritant les cellules osseuses (ostéocytes).
    2. la « pompe à électrophorèse », qui met en mouvement tant les ions simples que les macromolécules électriquement inertes, telles que les macromolécules polysaccharides sulfurées.

En l'absence d'action mécanique (telles que charge et mouvement) on assisterait à un blocage des deux « pompes », accompagné d'une insuffisance circulaire des liquides nutritifs dans les lacunes et les petits canaux, avec, pour conséquence, ostéolyse.

L'activité ostéoclastique serait ainsi obtenue dans les zones électriquement calmes et inertes ». Magrassi et Pappalardo, également, dans leur recherche sur les potentiels électriques, démontrent que, lorsque l'os est parfaitement au repos, il est dépourvu de potentiel électrique ; les actions mécaniques, l'action musculaire et la charge engendre des potentiels électriques qui sont, sans conteste, utiles à la bonne formation, à la calcification et à l'évolution du processus réparateur de la fracture, en particulier en ce qui concerne la minéralisation et la formation du cal

Rappelons que l'appareil d'**ILIZAROV** est un procédé de fixateur externe élastique, qui amène à expliquer l'effet « pompe » sur la lésion osseuse. Ceci, ajouté au champ électromagnétique engendré par les différents potentiels présents entre broches et supports extérieurs, viendrait corroborer les concepts thérapeutiques de Basset.

Les membres en charge et en mouvement, parfaitement stables et soumis à un champ magnétique naturel, sont stimulés par l'ossification.

Ce pourrait être une hypothèse expliquant les nombreux résultats « miraculeux » obtenus par **ILIZAROV** grâce à l'emploi de son appareil.

Quel est l'avenir de la fixation externe ? A notre avis, il est davantage lié à une connaissance plus approfondie des processus biologiques de l'os et par conséquent à une meilleur application de la technologie à la biologie, qu'aux caractéristiques du fixateur lui-même (meilleure biocompatibilité) des matériaux, prise sur l'os plus sure et plus durable, encombrement moindre, etc.).

Chao E (88) a récemment démontré que, pendant la réparation d'une fracture, il peut y avoir quatre processus de réparation osseuse :

- ossification enchondrale.
- ossification intra membraneuse.
- néoformation osseuse d'apposition (cal périostée).
- migration ostéo nique,(creeping substitution) .

Le type d'ostéogenèse et sa distribution varient en fonction de différents facteurs : type de fracture, écart rigidité de la fixation, charge et milieu biologique.

Les cellules mésenchymateuses sujettes à des stimulations mécaniques déterminées et biophysiques peuvent se transformer directement en ostéoblastes et produire de l'os.

Les cellules soumises à des pressions hydrostatiques et à une basse tension d'os peuvent se transformer en chondroblastes et en cartilages alors que celles qui sont soumises à des tractions intermittentes ou à une compression et à une haute tension se transforment en ostéoblastes et produisent de l'os.

Ces mécanismes peuvent orienter le processus de néoformation osseuse.

Ces résultats indiquent que le signal médiateur des cellules, donné par le milieu de la fracture et les conditions de charge, est transmis aux tissus environnants et aux cellules responsables de la réparation et du remodelage osseux.

Les cellules choisies ou différenciées sont destinées à remplir des fonctions déterminées difficilement modifiables par les changements biomécaniques ou biologiques successifs.

Le moment le plus efficace pour conserver la capacité réparatrice d'une fracture est situé au cours des premières phases, avant que les cellules spécifiques ne soient choisies ou différenciées. Ceci explique pourquoi le changement de traitement d'une fracture, dans les phases intermédiaires, à un effet contraire, à moins que les nouvelles cellules ne recommencent le processus ostéogénique.

Le choix du moment de la dynamisation doit tenir compte de cette hypothèse.

Le premier pas sera, par conséquent, de contrôler par une méthode moins invasive, le processus de la guérison osseuse (ultrasons, densimétrie, élaboration d'image, extensométrie).

Il faudra ensuite pouvoir reconnaître pendant toute l'évolution de l'ossification, les éventuelles déviations de la réparation physiologique et pouvoir intervenir sur celle-ci pour la normaliser.

Troisième et dernier point, il faudra obtenir un fixateur qui possède des systèmes de relevé des caractéristiques chimiques et physiques du cal et puisse régler automatiquement les sollicitations mécaniques appropriées à la guérison de la fracture.

ICONOGRAPHIE

Observation N°1 :

patient de 45 ans victime d'un accident balistique survenu 18 mois avant son réhospitalisation pour pseudarthrose septique de fémur traitée initialement par fixateur type HOFFMAN, avec atteinte du S.P.E.

L'indication opératoire retenue est fistulectomie est mise en place d'un fixateur d'ILIZAROV avec système de compression distraction, et une arthrodèse de la cheville par le même type de fixateur.



Radiographie de contrôle avec mise en place des fiches en proximal



Radiographie de contrôle a J07mois (après ablation de matériel J 05 mois post opératoire)





Montage fémoral et au niveau de la cheville avec appui total J30 Post-opératoire.

Observation N°2 :

Patient âgé de 70 ans diabétique et artéritique admis dans notre service pour une pseudarthrose septique de la jambe sur matériel d'ostéosynthèse type plaque vissée remontant à cinq (05) mois.

Indication retenue est ablation du matériel, sequestrectomie et la mise en place d'un fixateur externe d'ILIZAROV avec système de compression distraction monofocale.

La consolidation fut obtenue a J 05 mois avec assèchement des fistules.

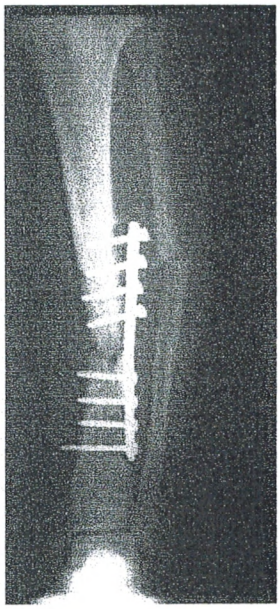

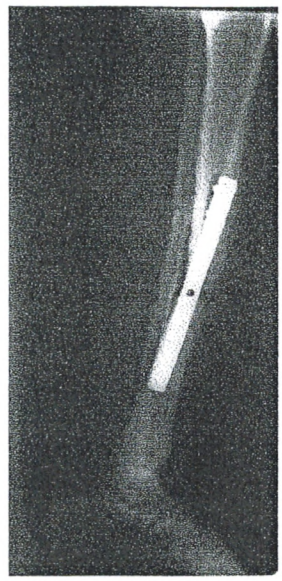

Pseudarthrose septique sur plaque vissée

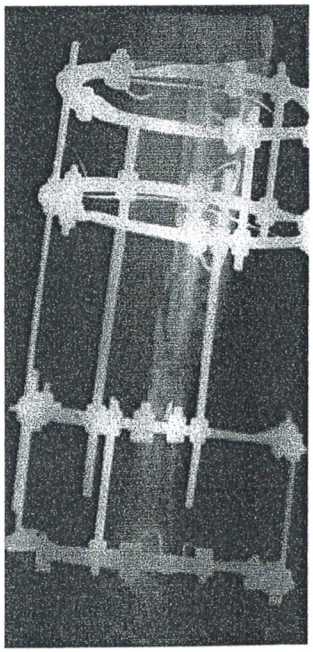

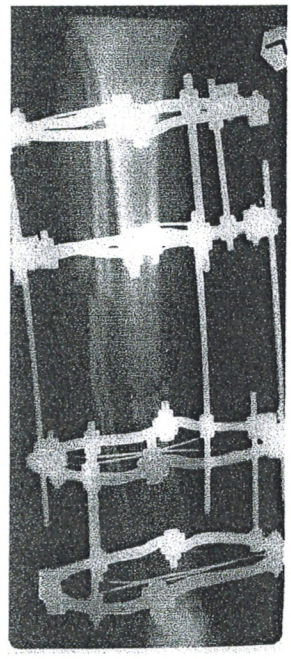

Radiographie de contrôle a J01 post-opératoire



Fixateur en place avec appui total j 30 post-opératoire

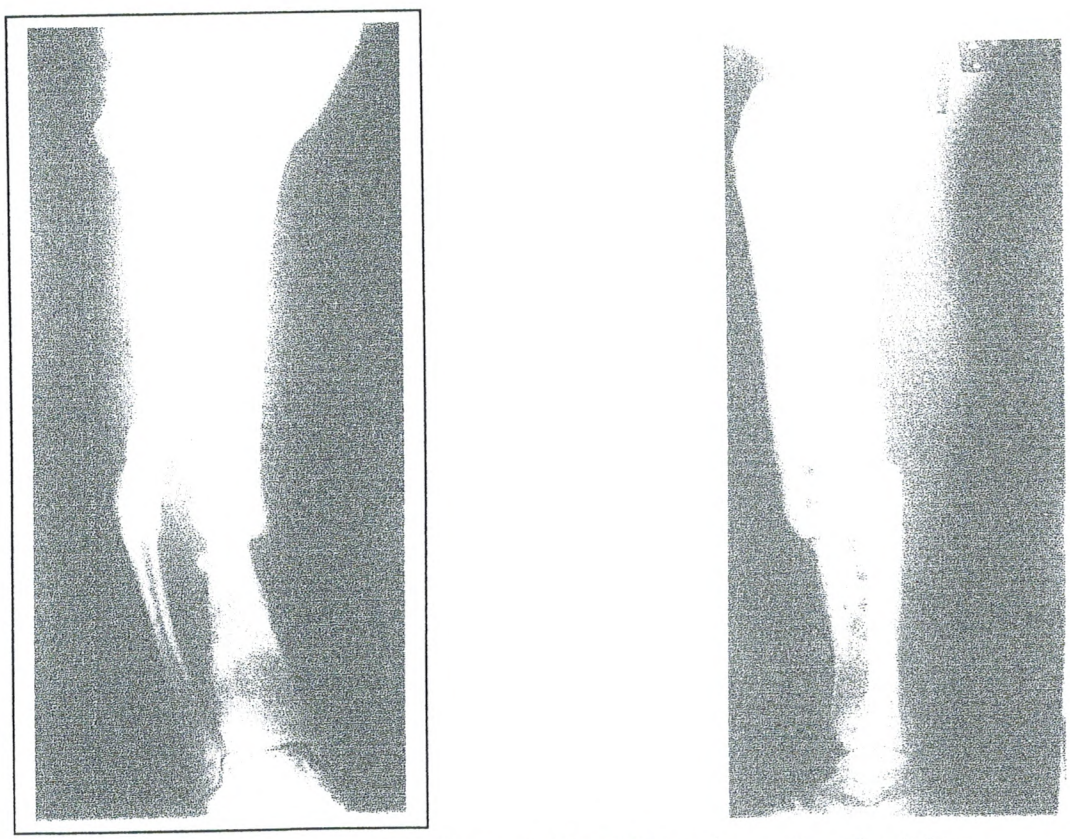

Radiographie de contrôle J 07 mois post-opératoire
Ablation du matériel et assèchement des fistules.

Observation N°3 :

Une femme de 60 ans ayant présenté une fracture complexe de la diaphyse humérale remontant à 30 jours avant sa réadmission, traitée orthopediquement, et elle présente une fracture complexe de la jambe droite.

L'indication de la mise en place d'un fixateur type ILIZAROV a été retenue vu le type de la fracture et la possibilité de déambuler a J01 post-opératoire.



La possibilité de déambulation avec appui total malgré le traumatisme au niveau du membre supérieur.

Observation N°4 :

Adulte jeune âgé de 26 ans victime d'un accident de la circulation ayant présenté une fracture des plateaux tibiaux type spinotuberositaire type II avec un état cutané très précaire.

Vu l'état cutané et la complexité de la fracture l'indication d'un fixateur d'ILIZAROV a été retenue.

L'intervention s'est déroulée sans abord chirurgical et la réduction est obtenue par des broches à olive sous contrôle scopique.

Le genou est pris pour une durée de six (06) semaines et l'appui est autorisé à J04 post-opératoire.

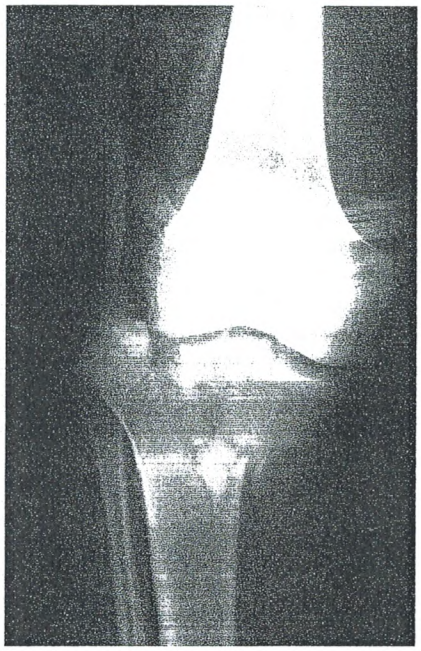



Radiographie initiale

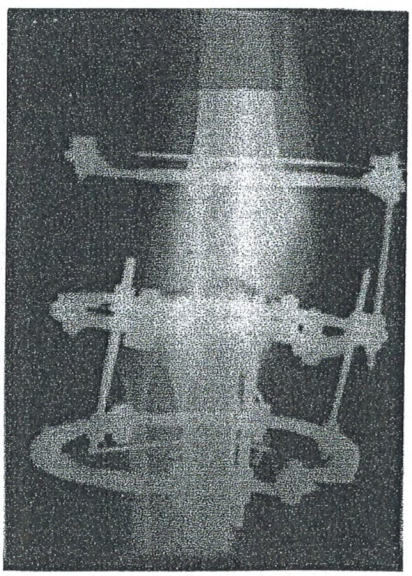

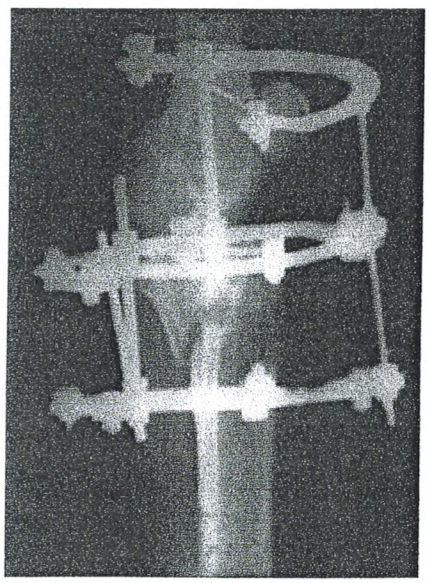

Radiographie de contrôle a J 01 post-opératoire : Prise du genou vu la laxité.





Montage en place avec prise du genou a J30 post-opératoire

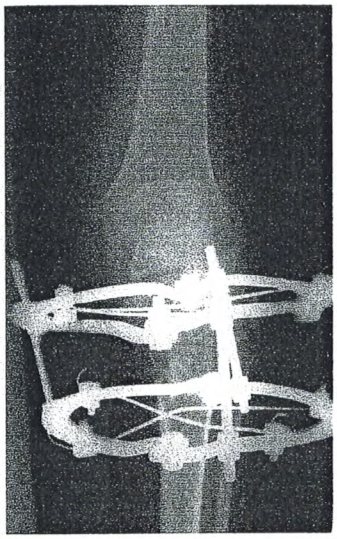

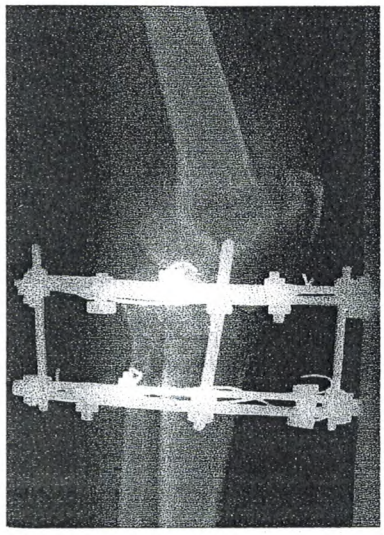

Radiographie a J45 : Libération du genou + rééducation

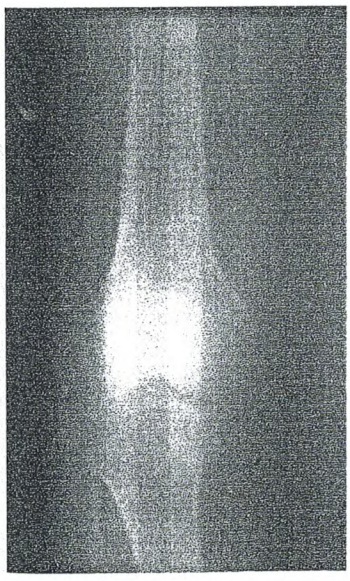



Consolidation acquise sans séquelles graves.

Observation N°5 :

Jeune fille âgée de 25 ans victime d'un accident de la circulation ayant présenté une fracture de la diaphyse humérale, traitée orthopédiquement par simple attelle Brachio anté brachiopalmaire vu qu'elle présente un problème dermatologique Contre indiquant l'abord chirurgical ou un circulaire plâtré.

A J05mois, absence de consolidation avec mobilité du foyer de fracture.

L'indication d'un fixateur type ILIZAROV a été indiqué vu le risque de l'abord chirurgical .

La durée du port du matériel est de quatre (04) mois.

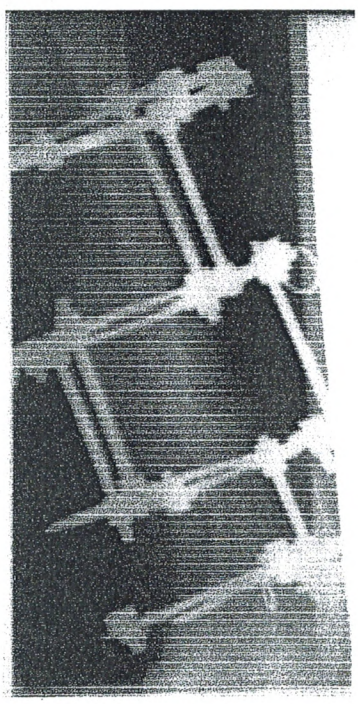

Radiographie a j01 post-opératoire



Radiographie a j 03 mois post-opératoire



Radiographie a j 05 mois post-opérato

Observation N°6 :

Patient de 40 ans qui suite à une chute d'une hauteur élevée a présenté une fracture du pilon tibial type C3 avec un oedeme important de la cheville et une peau de très mauvaise qualité.

L'indication de la mise en place d'un fixateur d'ILIZAROV sans abord du foyer a été retenue.

La durée du port du matériel est de quatre (04) mois.

L'appui est autorisé a J15 post-opératoire (régression de l'oedeme).

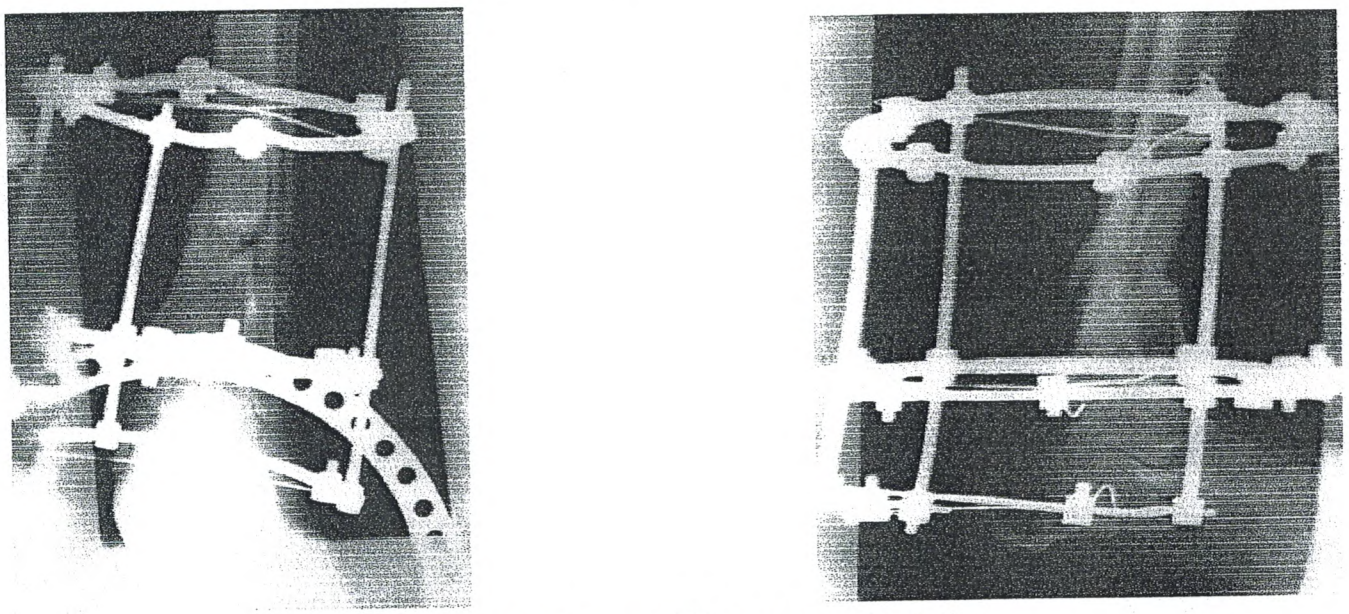

Radiographie a J 30 post-opératoire

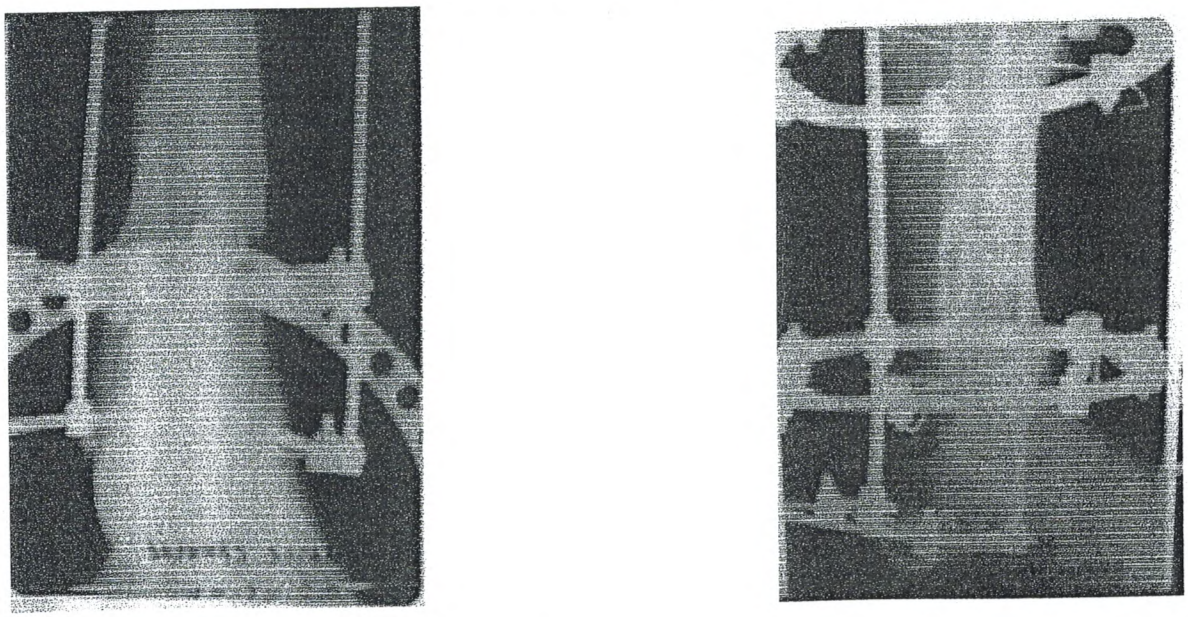

Radiographie a J 03 mois post-opératoire

Observation N°7 :

Patient de 18 ans est admis dans notre service pour une fracture pathologique du ¼ inférieur du tibia.

La Biopsie confirme le diagnostique d'une tumeur a cellules géantes grade II agressive.

Une exerese large a été pratiqué et on se retrouve devant une perte de substance osseuse de ≈ 10 cm

On décide de faire un fixateur type ILIZAROV avec système d'ascenseur après une corticotomie métaphysaire haute.

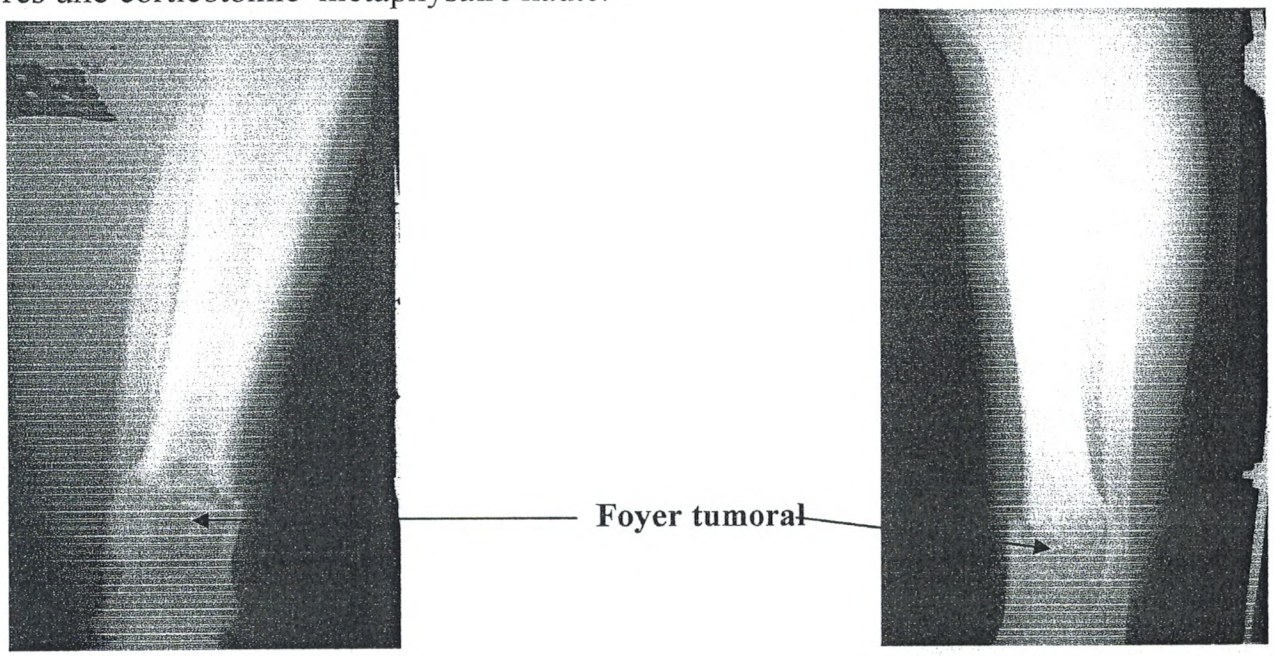

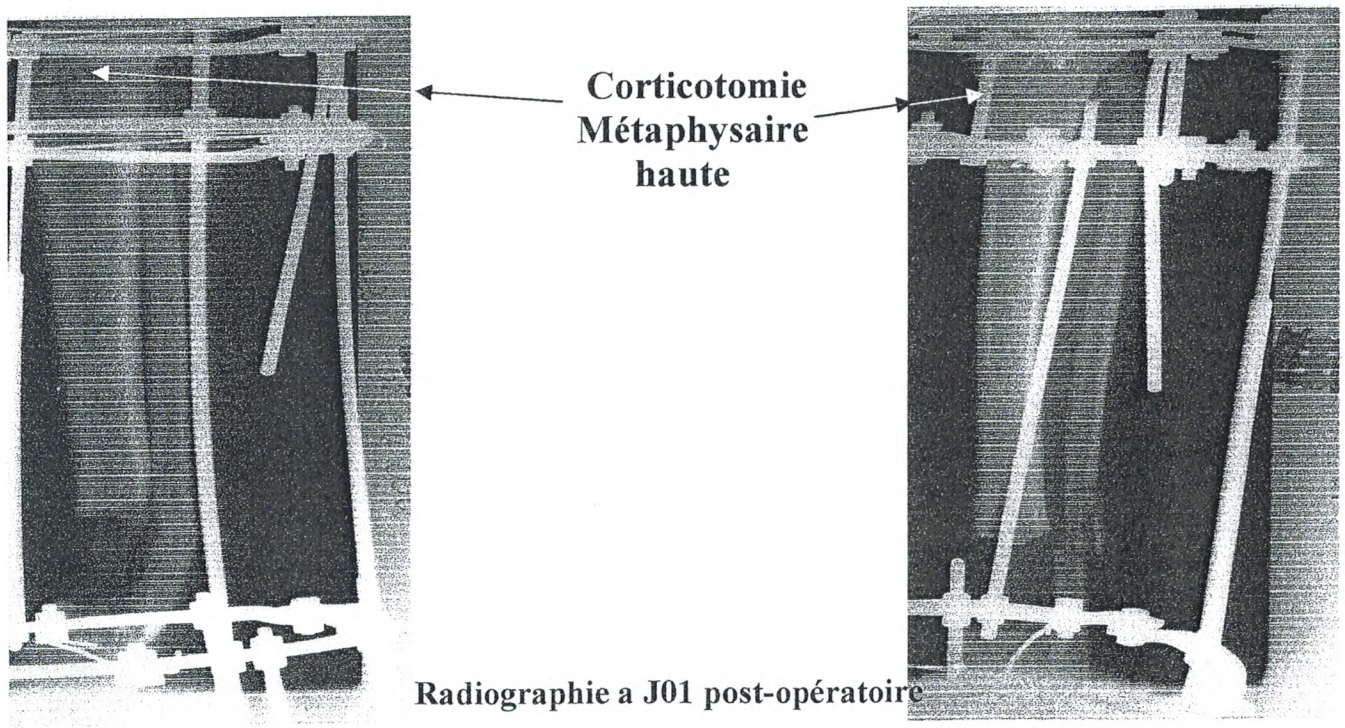

Radiographie a J01 post-opératoire

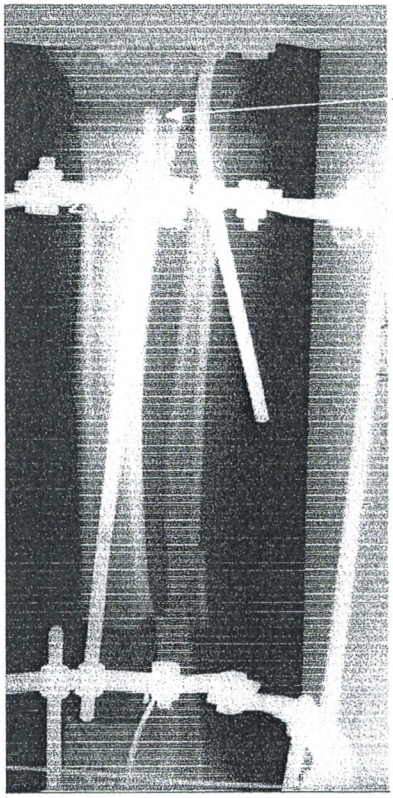

Regenerat osseux au niveau du foyer de la distraction longitudinale J 30

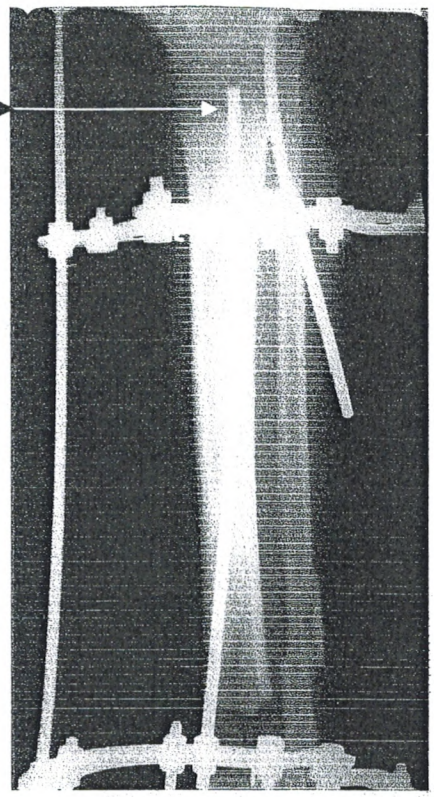

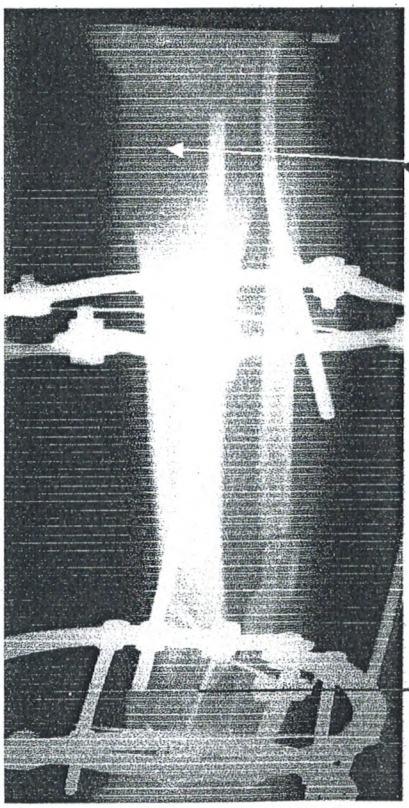

Regenerat osseux au niveau du foyer de la distraction longitudinale J 3 mois

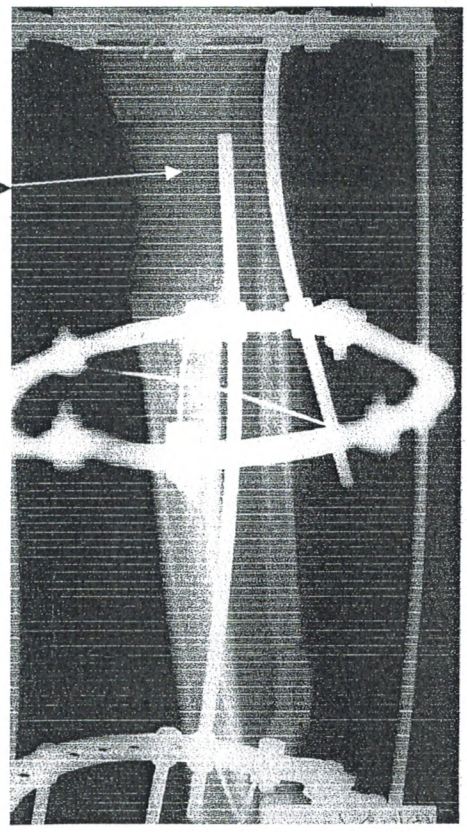

Contact inter fragmentaire obtenu

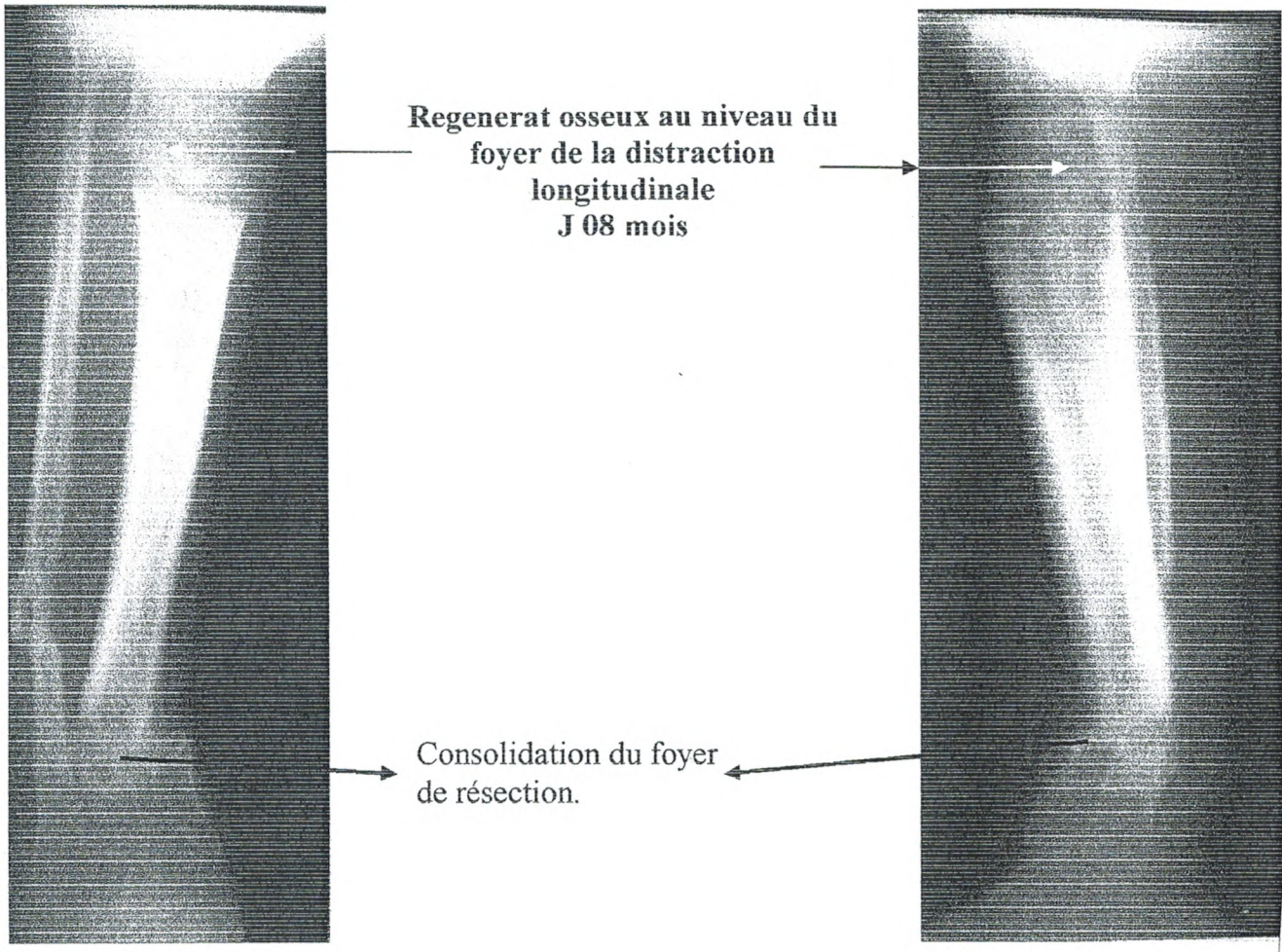

Regenerat osseux au niveau du foyer de la distraction longitudinale J 08 mois

Consolidation du foyer de résection.

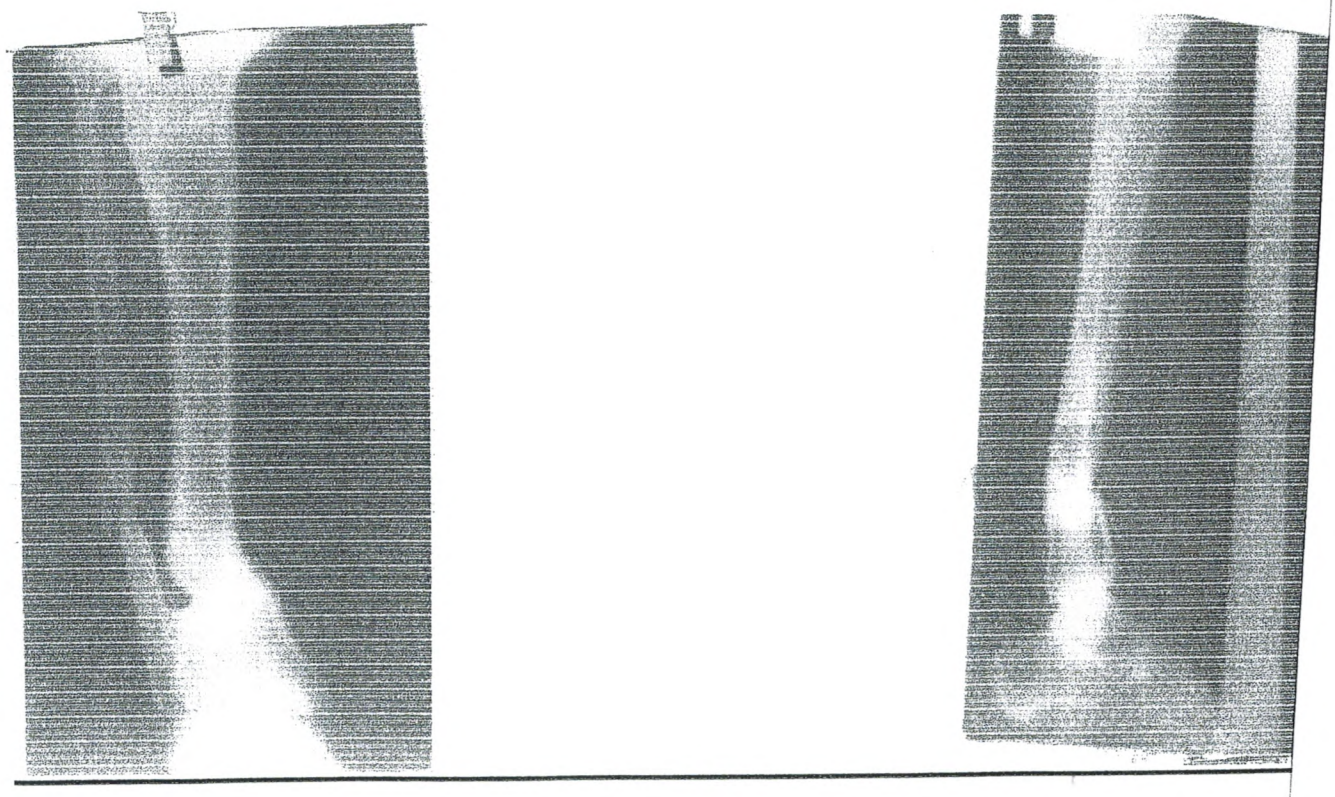

Observation N°8 :

Patient âgé de 35 ans qui présente une maladie LOBSTEIN admis dans notre service pour une déformation de plus de 25° de sa jambe gauche.

Malade déjà opéré dans l'enfance, l'intervention voué à l'échec avec :

- persistance de la déformation.
- Pseudarthrose au niveau du foyer de l'ostéotomie.
- Troubles trophiques importants.

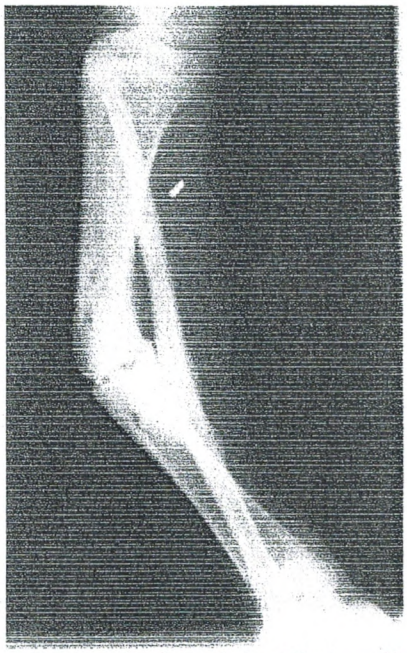



Le malade a bénéficier d'un fixateur externe type ILIZAROV.
Une ostéotomie a base antérieure au niveau de la déformation et au niveau du péron
Mise en place d'un système de compression distraction.
A noté que le patient a présenté une fracture de la diaphyse fémorale controlatérale traité par fixateur HOFFMANN.

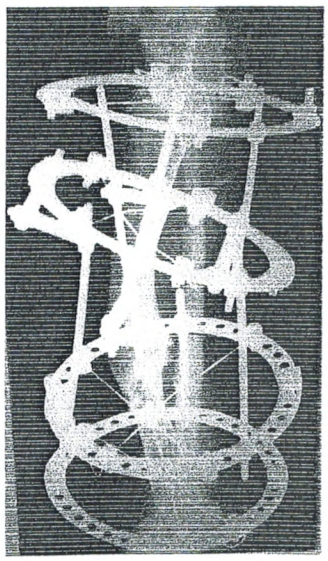

Radiographie a J 2 MOIS

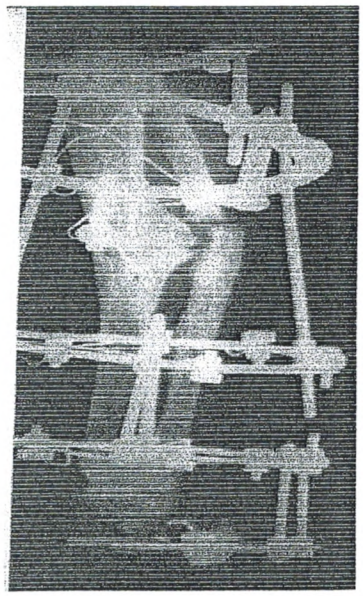

Radiographie a J 3 MOIS

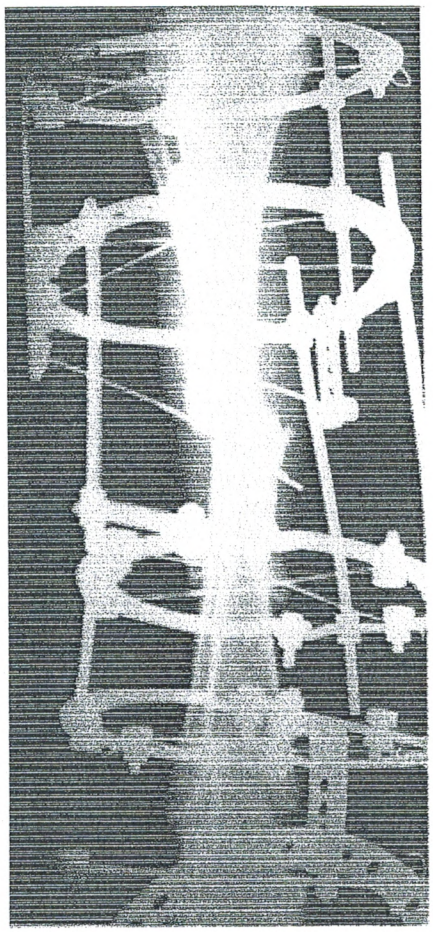

RADIOGRAPHIE : j 8MOIS



Ablation du fixateur a j12 mois

RADIOGRAPHIE : j18mois

observation N°9 :

jeune fille âgée de 25 ans comme antécédent un traumatisme grave au niveau de la cheville gauche a l'enfance, se présente au niveau de notre service pour une déformation sévère du pied avec un état cutané très précaire.

L'indication d'une correction progressive par la méthode d'ILIZAROV a été retenue avec aponévrotomie plantaire et allongement du tendon d'ACHILLE, avec ostéotomie tarsienne en V. le résultat après six 06 mois est satisfaisant avec appui plantigrade.







Appui plantigrade à j47 mois après la correction avec correction de l'orientation du pied (malade suivie en rééducation avec des attelles de nuit)

observation N°10 :

Un adulte jeune de 38 ans victime d'un accident de circulation remontant a l'enfance, se présente au niveau de notre service pour une inégalité de longueur de membres inférieurs.
L'examen physique retrouve un raccourcissement du membre atteint de 05cm, avec une peau de très mauvaise qualité.
L'indication d'un allongement par la technique d'ILIZAROV est retenue.

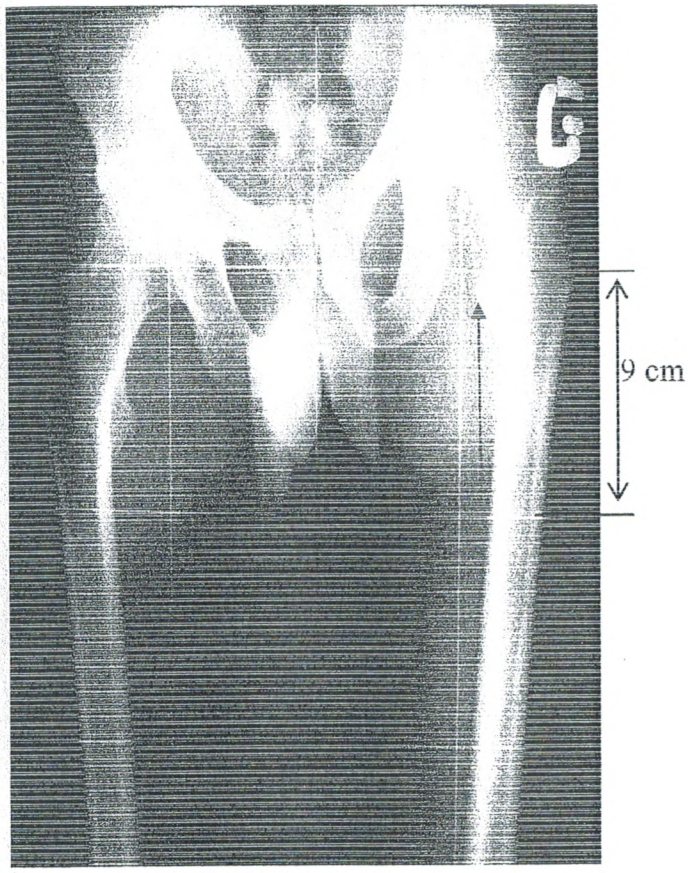

Raccourcissement de 05cm



Radiographie a J45

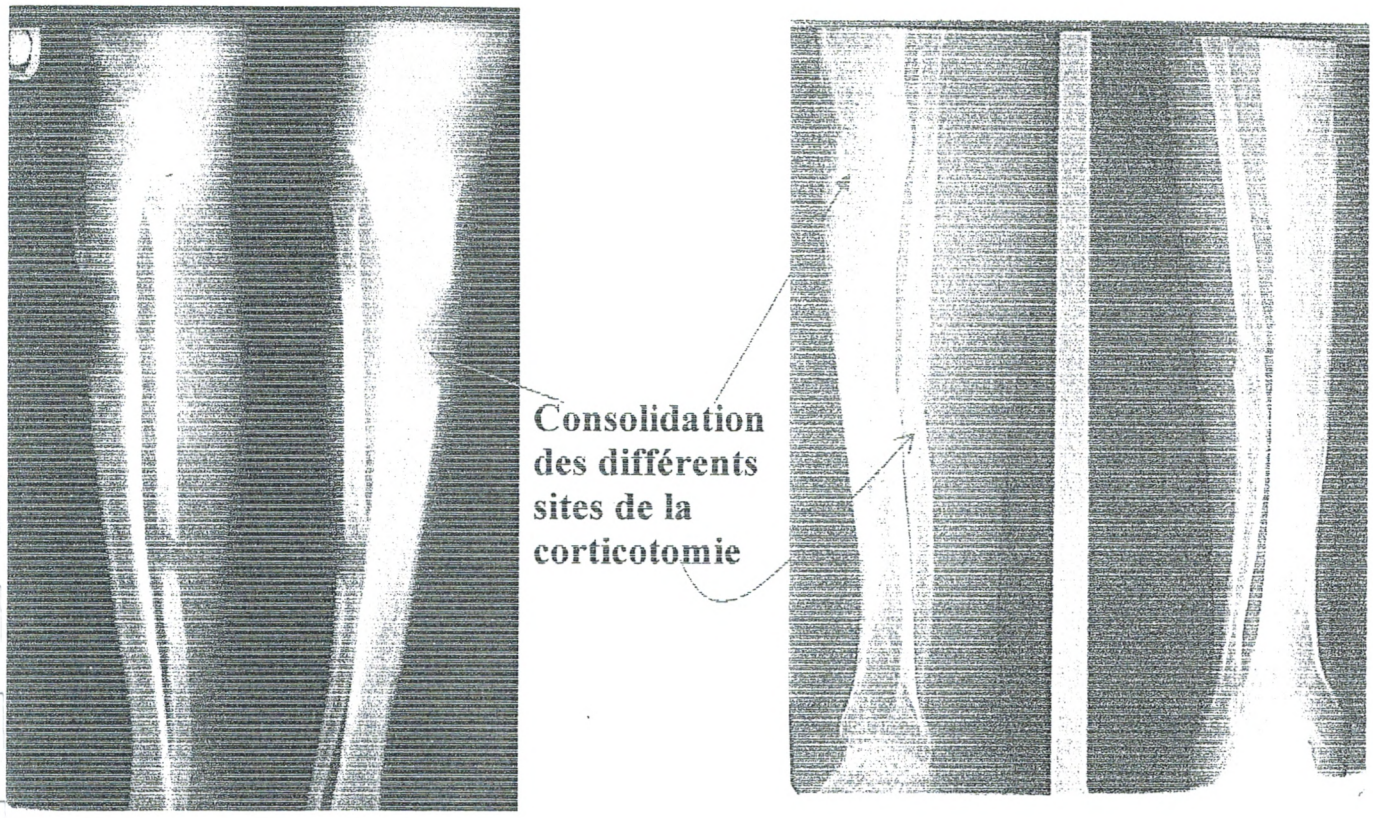

Radiographie a J06mois

Radiographie a J10mois

Le raccourcissement est corrigé sans séquelles avec consolidation des deux foyers de corticotomie

CONCLUSION

ILIZAROV, dés 1952, a mis au point à KURGAN une méthode de fixation externe Circulaire, comportant des broches transfixantes tendues sur des anneaux circulaires.
La méthode a été introduite en France en 1984 sous l'impulsion des chirurgiens italiens qui en avaient eu connaissance deux ou trois ans avant.
ILIZAROV a développé le concept de l'ostéogenèse en distraction montrant que L'application d'une force de traction au niveau d'un foyer de corticotomie favorisait non seulement l'ostéogenèse mais aussi d'une façon plus générale l'histogénèse permettant une croissance cellulaire de tous les tissus en particulier muscles, vaisseaux et nerfs.

L'appareil d'ILIZAROV permet une fixation stable et élastique, ce qui pour son promoteur était essentiel à la réussite du traitement. Il a pour autre avantage de s'adapter à tous les cas cliniques quelles que soient les conditions anatomiques.

Pour remplir le cahier des charges d'une fixation externe circulaire efficace, quelques principes généraux de mise en place de l'appareil doivent être respectés.

Pas d'improvisation.

Il faut réfléchir au montage a l'avance et faire un schéma préopératoire .ce schéma précise le Trajet des broches, la position des anneaux, le niveau de la corticotomie, et en cas de déformation, la position de l'axe des charnières de correction.
Le trajet des axes vasculo-nerveux est repéré pour éviter toute blessure au cours de la Pénétration des broches.

Introduction des broches :

Il ne faut pas blesser un élément noble, ne pas « brûler » l'os, et ne pas distendre la peau.

Fixation des broches sur les cercles :

Ne jamais fixer une broche sur un cercle en modifiant son trajet naturel, et il doit y avoir un contact parfait sans contrainte entre les broches et les anneaux.

Mise en tension des broches :

La stabilité du montage est améliorée par la mise en tension des broches, à l'aide de la pince dynamométrique. une tension insuffisante diminue la stabilité et entraîne des phénomènes douloureux au contact de la peau. **ILIZAROV** recommande un montage à 100 daN. La perte de stabilité et le manque d'appui vont diminuer la formation du régénérat et favoriser la constitution d'une pseudarthrose.

Cette méthode trouve son indication aux fractures surtout articulaires, aux allongements, aux pseudarthroses, aux pertes de substance osseuses , aux grandes déformations, …..

On a ainsi pu démontrer que la distraction différée de 04 jours et rythmée a raison de un mm Par jour réparti en deux fois au lieu de quatre fois comme le préconise ILIZAROV était nécessaire a la production de l'os, que l'appui était fondamental, la dynamisation améliorait la consistance du cal et accélérait la consolidation.

L'index de guérison pour notre série est égal a 15 jours par cm d'os néoformé .

Les contraintes qu'elle impose sont à mettre en balance avec les résultats que l'on peut en obtenir, sachant que ses indications sont, le plus souvent celles de l'impossibilité ou de l'échec parfois itératif des méthodes classiques.

ILIZAROV meurt en 1992 mais sa méthode est toujours utilisée dans le traitement à large spectre.

La base de la recherche dans la formation osseuse se voit avec la méthode d'**ILIZAROV**. Les recherches en biologie, en technologie sont en cours afin d'impliquer les applications dans la régénération ligamentaire et dans les atteintes musculo- squelettiques sévères.

Il y a dans la méthode d'**ILIZAROV**, une approche rénovée de toute la thérapeutique orthopédique. L'influence du stimulus mécanique sur la croissance des tissus biologiques est un problème neuf qui mérite d'être étudié en commun avec les physiologistes, biophysiciens, biomécaniciens, histologiques et cliniciens.

Nous ne devons pas passer a coté de cette réalité, en nous souvenons sans cesse que le succès repose sur une connaissance parfaite de la technique, une rigueur sans faille dans son application et des contraintes pratiques au moins aussi importantes que celles que nous nous imposons lors de la mise en œuvre du traitement conservateur d'une fracture.

Nous avons vu que l'histogénèse est pluritissulaire et ne concerne pas seulement le tissu osseux. Il devient possible d'allonger et de remodeler les moignons d'amputation quelle que soit l'étiologie afin de faciliter la mise en place de prothèses.

Je termine ce travail en donnant une idée au point de vue économique : pour sauver un membre assez grave avec la méthode d'**ILIZAROV**, le prix est comparable à celui d'une amputation. Donc c'est une méthode qui contribue à une économie approximative de 30.000dollars par patient, comparée aux méthodes conventionnelles pour sauver un membre (prix d'ATB, nombre d'interventions, greffe osseuse, nombre de jours d'arrêt de travail.....). (45)

Cattaneo (18) pense que les futurs anneaux d'**ILIZAROV** seront en carbone et que l'allongement se fera de façon électronique en utilisant de façon quasi systématique l'échographie et l'extensomètre pour juger de la qualité du régénérat avant l'ablation de l'appareil.

FICHE TECHNIQUE D'EXAMEN

CENTRE HOSPITALO-UNIVERSITAIRE TLEMCEN

SERVICE ORTHOPEDIE

CODE :……..

I/ ANAMNESE:

Nom:……

Prénom:……

Age:……

Sexe : **masculin** ☐ **féminin** ☐

N° du dossier:……

Date d'hospitalisation :……/……/……

Date d'intervention :……/……/……

Date de sortie :……/……/……

oids :.....kg

aille :.....m

ntécédents particuliers :.....

rofession :.....

iagnostic :.....

écanisme :.....

uverture cutanée type : stade I ☐ stade II ☐ stade III ☐

ésion associer locale : nerveuse☐ vasculaire☐ ligamentaire ☐

ésions osseuses associés :.....

ésions viscérales ou autres associées :.....

ype d'anesthésie :.....

I/ Indication :

raumatologie : ☐ type de fracture :.....siège :.....

rthrodèses : ☐ siège :.....

darthrose : atrophique ☐ hypertrophique ☐ septique ☐ sèche ☐

rrection d'axe : ☐ .....

longement : ☐ .....

tres indications : ☐ .....

ections congénitales : ☐ .....

III/ SEGMENT CONCERNE :

lumérus : ☐ avant bras ☐ fémur ☐ tibia ☐ autres ☐

iège : diaphyse ☐ métaphyse ☐ articulaire ☐

V/ TYPE DE MONTAGE :

tabilisation simple : ☐

ompression distraction mono focale : ☐

ompression distraction bifocale : ☐

llongement simple : ☐

llongement correction : ☐

scenseur de la métaphyse : ☐

escendeur de la métaphyse : ☐

mobilisation de l'articulation suc ou sous jacente : oui ☐ non ☐

V/ MATERIEL :

Broches simples Ø 150mm : ☐ nombre :.....

Broches simples Ø 180mm : ☐ nombre :.....

Broches à olive de traction et de rappel : ☐ nombre :.....

Broches à olive : ☐ nombre :.....

Demi anneau : ☐ nombre :..... diamètre :.....

Drapeaux : ☐ nombre :.....

Tiges filetées : ☐ **nombre :**.....

Tiges télescopiques : ☐ **nombre :**.....

/I/ ORIENTATION DES BROCHES ET DEGRES DE TENSION

0-40° ☐ **40-60°** ☐ **60-90°** ☐

/II/ DUREE D'INTERVENTION EN MINUTE :

.....

/III/ GESTES ASSOCIES :

Corticotomie ☐ **siège :**.....

Fistuléctomie ☐

Recouvrement cutané : ☐

/III/ COMPLICATIONS LIEES AU MONTAGE :

Vasculaire : ☐

Nerveuse : ☐

Autres : ☐ .....

/I/ SUITES POST OPERATOIRES :

- **antibiothérapie : type :**.....**dose :**.....**durée :**.....
- **date d'appui aidé : complet** ☐ **incomplet** ☐
- **infection sur broches : oui** ☐ **nombre :**.....

Non ☐

❖ **fracture des broches :** **oui** ☐ **nombres :**.....**siège :**.....

❖ **modification du montage :** **oui** ☐ **type :**.....**raison :**.....

Non ☐

❖ **résultats radiologiques :** **bon** ☐ **moyen** ☐ **mauvais** ☐

❖ **durée d'hospitalisation :**.....

❖ **date d'arrêt de la décente ou de la correction :**...../...../.....

❖ **date de tarissement de l'infection :**...../...../.....

❖ **date de consolidation :**...../...../.....

❖ **date d'ablation complète du matériel :**...../...../.....

❖ **décharge simple, plâtre ou orthèse après ablation :**

Oui ☐ **durée :**.....

Non ☐

❖ **date d'appui totale libre :**...../...../.....

❖ **durée totale du traitement en jour :**.....

❖ **date et durée de la rééducation :**.....

❖ **syndrome neuro-algodystrophique :**.....

❖ **autres complications :**

.....

.....

/RESULTATS GLOBALE DE LA METHODE :

;cellent	bon	moyen	mauvais
☐	☐	☐	☐

0MMENTAIRE:

.....

.....

.....

(I/ REPRISE DE TRAVAIL :

Oui ☐ **date :...../...../..... taux IPP :.....%**

Non ☐ **changement de poste :.....**

(II/:AUTRES INFORMATIONS :

.....

.....

.....

.....

.....

.....

BIBLIOGRAPHIE

) **Alvarez Cambras R?Lopez Cabrera j:** fijacion externa:rev cubana ortop traumatol 991.5(2):79-92.

bis) **Alvarez cambras,Alberto Gonzalez kuiz**: transportacion lateral del peroné con el fijador terno.rev cubana ortop traumatol 1995 9(1-2).

Aaron A, Eilert R: Results of the Wagner and ILIZAROV methods of limb -lengthening. J Bonne Joint Surg 78 A : 20-29,1996.

Abal'Masova EA,Mironov AM :podrostkov.ortop traumatol protez1976,2,49-51.

Aronson J, Harrison B, Stewart C: The histology of distraction osteogenesis using different ternal fixators. Clin Orthop 241:106-116, 1989.

Aronson j: Cavitary osteomyelitis treated by fragmentary cortical bone transportation. Clin Orthop 0:153-159, 1992.

Aronson J: Temporal and spatial increases in blood flow during distraction osteogenesis. Clin Orthop 1:124-131, 1994.

Aronson J: The biology of distraction osteogenesis. In Bianchi Maiocchi A, Aronson J (Eds): erative principles of ILIZAROV. Baltimore, Williams& Wilkins, 1991, pp 42-52.

Bagnoli G, paley D: The ILIZAROV Methods. Philadelphia, BC Decker, 1990,pp 49-123.

Bagnoli G: the compression-distraction-apparatus of ILIZAROV: Fundamental theoretical principles mechanical characteristics. The ILIZAROV Method. Philadelphia, BC Decker, 1990, pp 1-18.

Bianchi-Maiocchi A. - Abstracts of the 1st international symposium on Experimental theorical clinical aspects of transosseus osteosynthesis in the method developed in Kurgan Scientific Research itute. Milan, Medi Surgical Video Edit, 1984.

Boman B., Schneider E., Peren S.M. : Mechanical properties of Ilizarov's external fixator. V. Chir. Acta 1985, 52, 123-126.

Carlioz H : pseudarthrose et courbures congénitales de jambe. Cahier d'enseignement de la COT. paris 1973 :167-85.

) **Catagni M, Guerreschi F, Holman J**: Distraction osteogenesis in the treatment of stiff pertrophies no unions using the ILIZAROV apparatus. Clin Orthop 301:159-163, 1994.

) **Catagni M, Villa A:** Non-union of the leg (tibia*). In* Bianchi Maiocchi A, Aronson J (Eds): perative principles of ILIZAROV. Baltimore, Williams &Wilkins, 1991, pp 209-211.

) **Calhoun JH.Gill CA**: Biomechanics of the Ilizarov fixator for fracture fixation.clin orthop, 1992, 0, 15-22.

) **Cattaneo R., Villa A., Catagni M., Tentori** L. - Traitement des pseudarthroses diaphysaires ptiques ou non septiques selon la méthode d'Ilizarov en compression monofocale. Rev. Chir. thop1985, 71, 4,223,229.

) **Cattaneo R., Villa A., Catagni M., Tentori L., Bianchi-Maiocchi A** : - Traitement des schondroplasies avec la méthode d'Ilizarov. Rev. Chir. Orthop. 1987, Supp. II, 73, 61-63.

) **Cattaneo R., Villa A., Catagni M., Tentori L., Cassi M** : -Application de la méthode lizarov dans l'allongement de l'humérus. Rev. Chir. Orthop. 1986, 72, 203-209.

) **Cierny G, Zoom K**: Segmental tibia defects, comparing conventional and ILIZAROV ethodologies. Clin Orthop 301:118-123.

) **Coll, Frankel J.** : The Ilizarov distractor for the correction of relapsed or neglected club foot. Bone Joint Surg. 1987, 69B, 4, 593-597.

) **Damsin JP, Carlioz H** : Traitement des déformations des membres par la méthode ILIZAROV.rev chir. orth 1994.80 :324-33.

) DAL MONTE A, DONZELLI O :comparison of different methods of leg lengthening. j.pediat.orthop.8:62-64,1988.

) **DE BASTIANI G ALDEGHERI R** : traitement des fractures par fixateur dynamique Bone joint surj 1984,66b,538-545.

) **Desgrippes Y, Souchet p, Bensald H**: Use of the ILIZAROV external fixators in multioperated current clubfoot. J Pediatr Orthop 1B :181,1992.

) **Dwyer FC**. The treatment of relapsed club foot by insertion of a wedge into the calcanum. Bone joint Surg, 1963, 45, 67-75.

) **Evans D**: Relapsed club foot J Bone joint Surg 1961, 43, 722-733.

) **Faure C., Merloz Ph**. :Transfixion des membres. Atlas de coupes anatomiques pour la fixation terne. Heidelberg, Springer Verlag Edit., 1987.

) **Feibel J, Oliva A , Jackson R, et al** :Simultaneous free tissue transfer and ILIZAROV straction osteosynthesis in the lower extremity salvage: Case report and review of the literature. J rauma 37:322-327,1994.

9) **Feibel R, Olivia A, Buncke G,**: Soft-tissue reconstruction in orthopaedic surgery. Secondary rocedures. Orthop Clin North Am 24:537-547,1993

0) **Ficat P Durroux R Metton G** : pseudarthroser diaphysaire et consolidation sseuse,rev.chirur.orthop et reparat. De l'appar .moteur tome 68,suppl.II 1982 ?91892.

1) **Fleming B, paley D, Kristiansen T**: Biomechanical analysis of the ILIZAROV external fixators. lin Orthop 241:95-105,1989.

2) **Frankel J, Grill F, Hein G:** Correction of clubfoot relapse using ILIZAROV apparatus on hildren 8-15 years old. Arch Orthop Trauma Surg 110:33-37,1990.

3) **Frierson M, Ibrahim K, Boles M**: Distraction osteogenesis: A comparison of Corticotomie chniques. Clin Orthop 301:19-24, 1994.

4) **Freedland E**: posterior bone grafting for infected ununited fractures of the tibia.j Bone joint rg.58a; 1976, 653_657.

5) **Gasser B., Schneider E., Perren S.M.** : Mechanical characteristics of the circular compression d distraction device. MEM Institute for biomechanics, University of Bern1985.

6) **Gill- Albarova, J, de pablos J, Franzeb, M ; and Canadell, J** :Delayed distraction in bonne ngthening. Improved healing in lambs. Acta Orthop. Scandinavica, 63 :604-606,1992.

7) **Glorion B., Reignier B., Caton J., Merloz Ph., Damsin J.P., Prevot J., Briot B., affiniere J.Y. (de la), Terver S., Pascarel X., Henry** P:Forum sur la méthode d'Ilizarov. Rev,. hir. Orthop. 1987, Supp. II, 73, 29-57.

8) **Goldspink,G ;et Kenwright,j**: the response of muscle to leg lengthening.

j.Bone and j surg,77 B(4):630-636,1995.

9) **Goldstein ,S.A ;Wanders, N. ; Guldberg, R ; Steen, H; Senunas, L; Goulet, J.A; and** onadio, J: stress morphology relationships during distraction osteogenesis: linkages between chanical and architectural factors in molecular regulation. In Bone Formation and Repair, pp.405-419. lited by C.T. Brighton, G.E. Friedlander, and J.M. Lane. Rosemont ,Illinois, the American Academy of thopaedic Surgeons, 1994.

0) **Golyakhovsky; Gabriel A.ILIZAROV**:the magician from Kurgan. " Bull. Hosp. Joint Dis,48:12-16,1988.

Glorion B: Forum sur la méthode d'ILIZAROV.premires résultats d'une expérience française sentée par l'ASAMIF.REV.CHIR.ORTHOP.1987 ,73,SUPPL.2 ,29-70.

12) **Grant A, Attar D, Lehman W**: the ILIZAROV technique in correction of complex foot eformities. Clin Orthop 280:94-103,1992.

13) **Graziano, G.P, Herzenberg, J.E; and Hen singer, R.N:** the halo-ILIZAROV distraction cast or correction of cervical deformity. Report of six cases. J. Bone .and joint Surg, 75-A: 996-1003, July 993.

14) **Green SA: Osteomyelitis**: The ILIZAROV perspective. Orthop Clin North Am 22:515-521, 991.

15) **Green, S.A**: ILIZAROV methods. Clin. Orthop, 280 :2-6,1992.

16) **Green, S.A** : Skeletal defects. A comparison of bone grafting and bone transport for segmental keletal defects. Clin. Orthop; 301:111-117, 1994.

17) **Green, S.A, Harris, N.L, Wall, D.M, Ishkanian, J; and Mari now, H**: the Rancho nounting technique for the ILIZAROV method. A preliminary report. Clin. Orthop; 280:104-116, 1992.

18) **Green, S.A**: The ILIZAROV method: Rancho technique. Orthop. Clin. North American, 22:677-88,1991.

19) **Green, S.A; Jackson, J.M, Wall, D.M; Mario now, H; and Ishkanian, J:** Management of egmental defects by the ILIZAROV intercalary bone transport method. Clin .Orthop.280:136-142, 1992.

20) **Grill F, Frank J/:** The ILIZAROV distracters for the correction of relapsed or neglected clubfoot. J Bone Joint Surg 69B:593-597,1987.

21) **Guggenheim J**: The ILIZAROV fixators and paediatric fractures. Tech Orthop 11/201-207?1996.

22) **Ilizarov G A:** the tension-stress effect on the genesis and growth of tissues.clin orthop 989,238:249-281.

23) **ILIZAROV G A** :the tension stress effect on the genesis and growth of tissues.clin orthop 982;238:249-81.

24) **Ilizarov G.A.** : Principes fondamentaux de l'ostéosynthèse en compression-distraction. Ortop. Travmatol. Proiez 1971, 32, 11, 7-15.

25) **Ilizarov G.A.**:Roentgenological dynamics of osteogenesis in expérimental elongating arthrodesis of the knee joint. Ortop. Traumator Protez 1975, 6, 46-9.

26) **Ilizarov G.A., Berko V.G. :** Caractéristiques morphologiques du régénérat pendant la distraction tmorale expérimentale. Ortop. Travmatol. Protez 1980, 41, 7, 54-9.

7) **Ilizarov G.A., Matvenko V.N., Gaidamak A.N., Irianov I.M.** : Formation du régénérat rganique et sa minéralisation pendant un allongement expérimental de jambe.
Vopr Med Khim 1982, 28, 6, 27.

8) **Ilizarov G.A., Palienko L.A., Pereslytskikh P.F.** : - Participation des cellules souches romales de la moelle osseuse et la régénération osseuse au cours de l'ostéosynthèse trans-osseuse. Biull. ksp. Biol. Med. 1980, 39, 4, 489-490.

9**IlizarovG.A.,BarabashAP,KochetkovIU** : Morphological characteristics formation and construction of bone tissue in the remplacement of extensive bone defects. rtoptraumatol.protez.1984,1,16-20

0) **Ilizarov G.A., Palienko L.A., Shreiner A.A., Bogomiagkov V.C.** :- Dynamics of the umber of colony forming cells for fibroblasts in bone marrow and its relationship with activity of steogenesis upon the limb elongation (an experimental study). Ontogenez 1983, 14, 6, 617-623.

1) **Ilizarov G.A., Soilbelman L.M., Tchirkova A.M.** : Données radiologiques et morphologiques xpérimentales sur la régénération osseuse pendant une distraction épiphysaire. Ortop. Travmatol. Proiez 970, 31, 3, 26-30.

2) **ILIZAROV GA**: Clinical application of the tension -stress effect of limb lengthening.
Clin Orthop 250:8-29,1990.

3) **ILIZAROV GA**: Correction of deformities of long tubular bones with simultaneous limb ngthening. In ILIZAROV GA, (eds): Transosseons Osteosynthesis. Berlin, Springer -Verlag, 1992,pp 1-343.

4) **ILIZAROV GA**: Historical background of transosseuses osteosynthesis. *In* ILIZAROV GA, Green A (Eds): Transosseux Osteosynthesis. Berlin ,Spreinger-Verlag, 1992,pp3-62

5) **ILIZAROV GA:** The tension -stress effect on the genesis and Growth of tissues. In ILIZAROV A, Green SA (Eds): Transosseuses Osteosynthesis.Berlin ,Springer-Verlag, 1992,pp 137-225.

6) **ILIZAROV GA**: The tension -stress effect on the genesis and growth of tissues: part II. e influence of the rate and frequency of distraction. Clin Orthop 238:263-285,1989.

7) **ILIZAROV GA**: Treatment of disorders of the foot. In ILIZAROV GA, Green SA (eds): anssosseous Osteosynthesis. Berlin ,Springer -Verlag,1992,pp 545-634.

8) **Ippolito E, peretti G, Bellocci M, et al**: Histology and ultra structure of arteries, veins, and ripheral nerves during limb lengthening. Clin Orthop 308:54-62,1994.

9) **Kempf I.** - La fixation d'une fracture doit-elle être rigide ou élastique ?

Rev. Chir. Orthop., 1983, 69, 5, 337-380.

70) **LOWENBERG D, Mainard et Reis W**: Tech Orthop 11:210-215,1996.

71) **LORTAT-JACOB A.**: principes de traitement chirurgical de l'infection osseuse .Encycl. Med. Chir Techn.Chirur Orthop traumatologie 44, 082, 1997, 22p.

71)**bis Lowenberg D, Van dear Reis W**: One-Stage muscle transfer and ILIZAROVapplication: Tech Orthop 11:144-149, 1996

72) **Marsh J, Prokuski L, Biermann J**: Chronic infected tibia no unions with bone loss: Conventional techniques versus bone transport. Clin Orthop 301:139-146,1994.

73)**McKibbin B**:The biology of fracture healing in long bones.J.Bone Joint Surg. 1978, 60B, 2,

150-161.

74) **Merloz P ,Maurel N ,Butel j** :Rigidité tridimensionnelle de l'appareil d'ILIZAROV implanté au fémur .Rev chir. ortho 1991,77,65,76.

75) **Morandi M, pears M**: Management of complex tibias plateau fractures with the ILIZAROV external fixators. Tech Orthop 11:125-131,1996.

76) **Naggar L, Francois C, Blanc C**: Treatment of large bone defects with the ILIZAROV TECHNIQUE. J Trauma 34:390-393,1993.

77) **Oganesian OV,** istomina IS talipes equinovarus deformities corrected with the aid of a hinged-distraction apparatus. Clin orthop 1991;266,42-50.

78) **Olyakhovsky, V, and Frankel, V.H**: ILIZAROV bone in large bone loss and in severe osteomyelitis. Bull. Hosp. Joint Dis,51:63-73,1991.

79) **Paley D, Catagni MA, Argnani F**: ILIZAROV treatment of tibial non-union with bone loss. Clin Orthop 241:146-165,1989.

80) **Paley D, Catagni MA, et ALL** : Treatment of congenital pseudoarthrosis of the tibia using the ILIZAROV technique. Clin Orthop 280:81-93,1992.

81) **Paley D, Herzenberg J, Tetsworth K, et al**: Deformity planning for frontal and sagital plane corrective osteotomies. Orthop Clin North Am 25:425-465,1994.

82) **Paley D, Tetsworth K** / Percutaneous osteotomies: Ostéotome and Gigli saw technique. Orthop Clin North Am 22:613-624,1991.

83) **Paley D, Tetsworth K**: Mechanical axis deviation of the lower limbs. Preoperative planning of multiapical frontal plane deformities of the femur and tibia. Clin Orthop 280:65-71,1992.

}4) **Paley D.** - Current technique of limb lengthening. J. Pediatr. Orthop., 1988, 8, 1, 73-92.

}5) **Paley D**: Biomechanics of the ILIZAROV external fixators. In Bianchi Maiocchi A, Aronson J (Eds): Operative principles of ILIZAROV. Baltimore, Williams &Wilkins 1991,pp33-41.

}6) **Plawecki S, Carpentier E, Lascombes P, et al**: Traitement of congenital pseudarthrosis of the ibia by the ILIZAROV method. J Pediatr Orthop 10:786-790,1990.

}7) **Plawecki S.** : La méthode d'Ilizarov appliquée aux allongements et corrections axiales des membres nférieurs chez l'enfant. These Médecine, Grenoble, 1987.

}8) **Podolsky A,** Chao E: Mechanical performance of ILIZAROV circular external fixators in omparison with other external fixators. Clin Orthop 293:61-70,1993.

}8bis): **PR Rachid Benbakouche**:traitement et resultants des fractures ouvertes et des pseudarthroses eptiques des membres par fixateur externe .these D.E.S.M. SOUTENUE LE 13/06/88 ALGER.

}9) **Schwartzman V, Schwartzman R**: Corticotomie. Clin Orthop280: 37-47,1991.

}0) **Schwartzman V, Schwartzman R**: Techniques in fracture reduction: the ILIZAROV method. rthop Clin North Am 21:639-653,1990.

1) **Sollogoub Y.** : La méthode d'Ilizarov appliquée aux allongements des membres.

2) **Thowers.A, Esterhai Jr**: non-union of the humerus. Clinical, sintigraphique and response aracteristic to treatment with constant direct current stimulation of osteogenesis. clin orthop 211:228-4,1986.

3) **Tourne Y.** :La méthode d'ILIZAROV, dans les traitements des pseudarthroses des os longs. These edicine, Grenoble, 1988 .

4) **Tsuchiya H, Tomita K, Shinokawa Y**: The ILIZAROV method on the management of giant - ll tumours of the proximal tibia. J Bone Joint Surg 78B:264-269,1996.

4) **bis VIDAL J.G DOUSSA J.G** :evolution de la fixation externe du statique au dynamique. Université de Montpellier. Edit 1990.

5) **Wagner H** :Operative lengthening of the femur clin.Orthop,136: 125-142,1978.

) Wallander Hen Rick, Hanson G, Tjernstrom B: Correction of persistent clubfoot deformities h the ILIZAROV external fixators. Acta Orthop Scand 67: 283-287,1996.

) Wanders N, Herzenberg J: The theoretical application of inclined hinges With the ILIZAROV ernal fixators for simultaneous angulations and rotation correction. Bull Hosp Joint Dis 52:27-32,1992.

) Watson,j.T: High-energy fractures of the tibial plateau.orthop clin .North America 25/723-752,1994.

)9) Wilcox PG, Weiner DS. The akron midtarsal dome osteotmy in the treatement of rigid pes cavus: eview.Jpediatr Orthop,1985,5,333-338.

100) Yasui N, Kojimoto IT, Shimizu H, : The effect of distraction upon bone, muscle, and periosteum. Orthop Clin North Am 22:563-567,1991.

101) Yong j.W.R. Paley D : Radiologic assessment of bones after production at distraction sit in Ilizarov limb lengthening.am j Roentgenology,1990,154,125-128.