

RÉPUBLIQUE ALGÉRIENNE DÉMOCRATIQUE ET POPULAIRE

ⵜⴰⴳⴷⴰⵢⵜ ⵜⴰⵎⴳⴷⴰⵢⵜ ⵜⴰⵏⵓⵙⵔⴰⵢⵜ ⵜⴰⵖⵔⴰⵎⵜ ⵜⴰⵎⴰⵏⴰⵢⵜ

MINISTÈRE DE L'ENSEIGNEMENT SUPÉRIEUR ET DE LA RECHERCHE SCIENTIFIQUE

UNIVERSITY ABOU BEKR BELKAID – TLEMCEN –

FACULTÉ DE MÉDECINE

Dr BENZERDJEB — TLEMCEN



جامعة أبو بكر بلقايد - تلمسان -

كلية الطب

د. بن زرجب - تلمسان -

DÉPARTEMENT DE MÉDECINE DENTAIRE

MÉMOIRE DE FIN D'ÉTUDES POUR

L'OBTENTION DU DIPLÔME DE DOCTEUR EN MÉDECINE DENTAIRE

Intitulé :

**ÉTUDE DESCRIPTIVE DE LA
DÉCISION THÉRAPEUTIQUE DES CANINES INCLUSES**

Présenté par :

Merdji noureddine

Mahdjoub Youcef

Ben Moussa Oussama Abelali

Soutenu publiquement le 28 septembre 2020

Jury :

Pr Mesli A.

Maitre de conférences

Président

(Pathologie et chirurgie buccale)

Dr Charif N.

Maitre-Assistante

Examinatrice

(Orthopédie dento-faciale)

Dr Kdroussi A.

Maitre-Assistant

Examineur

(Parodontologie)

Dr Ghezzaz K.

Maitre-Assistant

Encadreur

(Pathologie et chirurgie buccale)

Dr Berrached S.

Assistante

Co encadreur

(Pathologie et chirurgie buccale)

Année universitaire 2019/2020

Remerciements

En préambule à ce mémoire, il nous paraît naturel de commencer par exprimer nos sincères remerciements à tous ce qui ont apportés leur aide et qui ont contribué à la réalisation de ce mémoire.

Tout d'abord, on profite d'adresser nos sincères et chaleureux remerciements à notre directeur de mémoire, **Monsieur Ghezzaz Kamel** (Maitre-assistant chargé de cours) ; pour son encadrement, son orientation, ses conseils avisés. Veuillez trouver ici le témoignage de toute notre reconnaissance.

Nous tenons également à remercier notre co-encadreur, **Madame Berrached Samia** (Assistante en Pathologie et Chirurgie buccale), pour sa disponibilité, et ses conseils précieux. Permettez-nous de vous exprimer toute notre estime et notre profonde gratitude.

Nous tenons à saisir cette occasion et adresser nos profonds remerciements aux membres de jury pour pouvoir accepter d'évaluer ce travail ;

Monsieur Mesli Amine, Maitre de conférences en pathologie et chirurgie buccale ; on vous remercie de l'honneur que vous nous faites en acceptant la présidence de jury de ce mémoire. Puissiez-vous trouver l'expression de notre sincère reconnaissance.

Monsieur Kdroussi A, Maitre-assistant en parodontologie ; on vous remercie pour pouvoir accepter d'être membre de jury. Veuillez trouver dans ce travail l'expression de notre profond respect et de notre reconnaissance.

Madame Charif Nassima, pour pouvoir accepter d'être membre de jury, pour votre enseignement durant ces années, soyez — en remercié. Veuillez trouver le témoignage de notre sincère estime et notre gratitude.

On tient à adresser nos sincères remerciements, notre reconnaissance à **Dr Ali Hassoun** pour son amabilité, ses conseils et son aide.

Nous tenons à remercier tous ce qui ont contribué à la réalisation de ce travail de près ou de loin surtout pour le recrutement des malades.

Dédicaces

*En tout premier lieu je remercie dieu le tout
miséricordieux, Tout-Puissant de m'a donné la force
pour continuer ainsi que l'audace pour dépasser toutes
les difficultés.*

Je souhaite dédier ce modeste travail

*A mes très chers parents, je ne vous remercierai jamais
assez pour votre amour, votre patience, votre
courage, votre confiance et foi en moi, pour votre aide et
votre soutien tout long de mes études, sans vous je ne
pourrai jamais y arriver. Je vous serai éternellement
reconnaissant.*

*A mes sœurs Nadia, Fatima, Ismahane et à mon frère
Ismail, je vous remercie pour votre amour, votre
présence et votre confiance, je vous aime.*

*A mes binômes, Merdji Noureddine et Benmoussa
Oussama, pour leur patience, leur soutien et leur amour
le long de notre cursus et de ce travail.*

*A mes collègues, pour leur amitié et leur soutien tout au
long de cursus.*

*A mes amis, Azzedine, Yacine, Ahmed, Ayoub,
Abdelkader, Abdeldjaber, Mustapha, Bilal, à mon cher
oncle Omar merci pour votre présence et votre
encouragement.*

Mahdjoub Youcef

Merci Allah

*De m'avoir donné la capacité d'écrire et de réfléchir, et de
m'avoir donné l'occasion de voir ce jour*

الحمد والشكر لله

Je dédie ce modeste travail à :

A ma très chère mère

*La lumière de mes jours, ma vie et mon bonheur ; qui n'a pas cessé
de m'encourager et de prier pour moi, maman que j'adore, Sans
toi, je ne suis rien, mais grâce à toi je deviens médecin. Tu as fait
plus qu'une mère puisse faire pour que ses enfants suivent le bon
chemin dans leur vie et leurs études. Merci pour votre amour,
pour votre soutien sans faille tout au long de mes études. Que dieu
te préserve je t'aime très fort.*

A mon très cher père

*Exemple de combativité et de patience, rien au monde ne vaut les
efforts fournis jour et nuit pour mon instruction et mon bien être.
Ce travail est le fruit de tes sacrifices que tu as consentis pour
mon éducation et ma formation. Merci pour toutes les valeurs que
vous m'avez transmises, pour votre soutien moral et matériel, que
Dieu te protège. Je t'aime mon père.*

À ma chère sœur

Pour son amour et son soutien, je t'aime.

À mes deux frères

Pour le soutien et l'encouragement, je vous aime.

À mes binômes

Pour leurs compréhensions et leurs aides.

À mes amis

Avec qui j'ai passé mes meilleures années d'études.

À mes Collègues de Promotion

Pour tous ces agréables moments passés ensemble

Merджи Noureddine

Avec l'expression de ma reconnaissance, je dédie ce modeste travail à ceux qui, quels que soient les termes embarrassés, je n'arriverais jamais à leur exprimer mon amour sincère.

À l'homme à qui je dois ma vie, ma réussite et tout mon respect, celui qui est et qui restera la plus précieuse personne que dieu m'a donné : mon cher père Djillali.

À la femme qui a souffert sans me laisser souffrir, qui n'a jamais dit non à mes exigences et qui n'a épargné aucun effort pour me rendre heureux : mon adorable mère Rabiaa.

À mes chers frères Mohamed, Abdelhafid, Ismaïl et mes chères sœurs Chohrazed, Ibtissam, Souad et Hadjer qui n'ont pas cessé de me conseiller, m'encourager et me soutenir tout au long de mes études. Que Dieu les protège et leur offre tout le bonheur.

À mon adorable petit frère Badr ElDin qui sait toujours comment procurer la joie et le bonheur pour toute la famille.

À ma grand-mère, mes oncles, et mes tantes. Que Dieu leur donne une longue et joyeuse vie.

À tous les cousins, les voisins, les amis et les profs que j'ai connus jusqu'à maintenant. Merci pour leurs amours et leurs encouragements.

Sans oublier mes binômes Mahdjoub Youcef et Merdji Nouredine pour leur soutien moral, leur patience et leur compréhension tout au long de ce projet.

Benmoussa Oussama Abdel Ali

Table des matières

Table des matières

Liste des abréviations.....	i
Introduction	1
Première partie : Partie Théorique	3
Chapitre I : Généralités	3
1. Définitions :.....	3
2. Épidémiologie :.....	4
3. Rappel embryologique :.....	5
4. Environnement anatomique en rapport avec les canines incluses :	9
5. Rôle de la canine :	13
Chapitre II : Etiologies des canines incluses.....	15
1. Facteurs généraux :.....	15
2. Facteurs locorégionaux :	17
3. Facteurs locaux :.....	18
Chapitre III : Conséquences des canines incluses	23
1. Conséquences mécaniques :.....	23
2. Conséquences infectieuses :.....	25
3. Conséquences visuelles :.....	26
4. Conséquences nerveuses :.....	26
5. Conséquences esthétiques :	27
6. Conséquences traumatiques :.....	27
7. Autres :.....	27
Chapitre IV : Démarche diagnostique	28
1. Examen clinique :	28
2. Examen radiologique :.....	29
2.1 Techniques conventionnelles :	29
2.1.1. Rétro-alvéolaires :	29
2.1.2 Film occlusal ou mordus occlusal :	30
2.1.3 La téléradiographie de face :	31
2.1.4 La téléradiographie de profil :	31
2.1.5 Le panoramique dentaire :	32

2.2 Imagerie en 3D :	34
2.2.1. Le Cone Beam :	34
2.2.2. Tomodensitométrie :	37
Chapitre V : Démarche thérapeutique	38
1. Les facteurs influençant la décision thérapeutique :	38
1.1. Facteurs liés au patient :	38
1.2. Facteurs liés à l'environnement :	38
1.3. Facteurs liés à la canine incluse :	38
2. Options thérapeutiques :	39
2.1. Traitement préventif et interceptif :	39
2.2. Traitement curatif :	40
2.2.1. Abstention thérapeutique :	40
2.2.2. Extraction chirurgicale :	41
2.2.3. Traitement chirurgical ou orthodontique exclusif :	46
2.2.4. Traitement ortho chirurgical :	48
2.2.5. Autotransplantation :	55
Deuxième partie :	58
Partie Pratique	58
1. Problématique :	58
2. Objectifs de l'étude :	59
3. Type d'étude :	59
4. Population d'étude :	59
5. La collecte des données :	60
6. Matériels :	60
7. Méthodes :	60
8. Analyse statistique :	62
9. Résultats :	63
Discussion :	85
Cas cliniques :	91
Conclusion :	108
Liste des figures :	109

Liste des tableaux :.....	115
Références bibliographiques :.....	116
Annexes.....	120
Annexes :.....	121

Liste des abréviations

H/F Homme/Femme.

ATCD Antécédents.

ATM Articulation temporo-mandibulaire.

EAI Epithélium adamantin interne.

EAE Epithélium adamantin externe

V Nerf trijumeau.

VII Nerf facial.

NBC Naevomatose Baso-Cellulaire.

D Distal.

DL Disto-lingual.

DV Disto-vestibulaire.

L Lingual.

M Mésial.

MD Mésio-distal.

ML Mésio-lingual.

MV Mésio-vestibulaire.

V Vestibulaire.

VL Vestibulo-lingual.

OMS Organisation mondiale de la santé.

SFSCMFCO Société française de Stomatologie, Chirurgie maxillo-faciale et
Chirurgie orale.

CHU Centre hospitalo-universitaire.

PBD	Pathologie bucco-dentaire.
PCB	Pathologie et Chirurgie Buccale.
ODF	Orthopédie-Dento-Facial.
12	Incisive latérale droite.
22	Incisive latérale gauche.
13	Canine permanente droite.
23	Canine permanente gauche.
14	Première prémolaire droite.
24	Première prémolaire gauche.
25	Deuxième prémolaire gauche.
63	Canine temporaire gauche.
DDS	Dent de sagesse.
DDM	Dysharmonie dento-maxillaire.
2D	Imagerie en 2 dimensions.
3D	Imagerie en 3 dimensions.
CBCT	Cone Beam Computed Tomography.
RVG	Radio Visio-graphie.
OPG	Orthopantomogramme.
TLR	Téléradiographie de profil.
TDM	Tomodensitométrie.

Introduction

La canine permanente est considérée comme la dernière dent venue en place sur l'arcade dentaire ; vu que son trajet intra-osseux est plus long que celui de toutes les autres dents, conséquence de la localisation de sa crypte osseuse qui est la plus éloignée du plan d'occlusion.(1)

Elle constitue la base d'équilibre fonctionnel et esthétique ; fonctionnel par son rôle principal dans l'occlusion lors des mouvements mandibulaires, et esthétique par sa forme particulière entre les dents antérieures et postérieures. Par conséquent son absence pourrait entraîner un déséquilibre et avoir une répercussion sur la santé des structures buccales environnantes.(2)

Il est admis qu'une dent n'ayant pas fait son éruption deux ans après sa période normale d'éruption, et sans communication avec la cavité orale est une dent considérée comme incluse.(3)

Après celle de la troisième molaire, l'inclusion de la canine est la plus fréquente environ 2 % de la population.(4)

Le chirurgien-dentiste se trouve fréquemment confronter face à ces situations critiques, dont elles peuvent passer inaperçues, d'où sa pertinence joue un rôle primordial dans le dépistage des canines incluses. Toutefois, le diagnostic et les décisions thérapeutiques ne sauraient être validés sans l'évaluation et l'avis d'un praticien compétent en orthodontie. Celui-ci a la responsabilité principale de la coordination des efforts pour fournir au patient un résultat favorable et stable.

La présence d'une canine incluse peut provoquer plusieurs complications tôt ou tard, et par conséquent un défi pour le chirurgien-dentiste.

Plusieurs questions viennent à l'esprit du praticien face à une canine incluse ;(5)

- Quand parle-t-on d'une inclusion ?
- Pourquoi la canine n'a pas fait son éruption ?
- Quelle est la position de la canine incluse ?
- Y a-t-il des séquelles d'inclusion ?
- Faut-il intervenir ou pas ? et quel est le traitement le plus approprié ?

D'où l'importance d'un examen clinique et radiologique précis et minutieux, qui nous permet de poser un diagnostic de certitude dont le but d'établir un plan de traitement approprié.

Dans ce présent travail éclectique, on va décrire les différentes éventualités thérapeutiques des canines incluses. En passant par un contexte général, traitant l'évolution normale des bases maxillaires et des canines, les étiologies des inclusions ainsi que leurs conséquences suivies de diagnostic.

Première partie :
Partie Théorique

Chapitre I : Généralités

1. Définitions :

La dent fait normalement son apparition sur l'arcade lorsque les deux tiers de la racine sont formés(1). Parfois, la dent se trouve dans des situations anormales à la suite d'une perturbation de chemin de l'éruption, c'est le cas des anomalies suivantes :

1.1.Dent en rétention :

Si la couronne de la dent est encore éloignée de la crête après la date normale d'émergence, c'est-à-dire la dent est empêchée de faire une évolution normale tant qu'elle garde un potentiel évolutif (apex encore ouvert), cette dent est dite retenue.

La rétention aboutit avec la maturation de la dent à l'enclavement ou à l'inclusion.(6, 7)

1.2.Dent enclavée :

L'enclavement est une situation, où la dent a fait un début d'évolution en bouche et reste bloquée dans une position anormale. Son sac péri-coronaire est plus ou moins ouvert dans la cavité buccale. Les degrés de l'enclavement sont variables. Parfois, le sac péri-coronaire n'est en communication avec la cavité buccale que par un orifice punctiforme voire même un trajet microscopique. À l'opposé le sac peut sembler complètement « désinvaginé », mais la dent n'a pu acquérir une sertissure gingivale correcte, ainsi toute dent dont la sertissure gingivale n'est pas parfaite doit être considérée à la limite comme enclavée.(8)

1.3.Dent incluse :

Une dent est « incluse » lorsqu'elle est absente sur l'arcade après sa date normale d'éruption, en tenant compte de l'âge dentaire du sujet (8), c'est-à-dire cette dent a terminé sur place sa maturation sans avoir pris aucun rapport avec la cavité buccale.

Autrement dit, la dent incluse peut-être encore complètement enfermée dans sa crypte osseuse, ou bien le plafond de la crypte osseuse est déjà fenêtré. La couronne et son enveloppe folliculaire arrivent alors au contact de la face interne de la muqueuse qui recouvre complètement la corticale ; à ce stade de l'éruption, la dent est sous-muqueuse. Mais la dent reste incluse tant que son enveloppe folliculaire n'est pas perforée.(6)

Il existe différentes situations de l'inclusion (7):

- Le lieu de l'inclusion est généralement proche de la situation normale de la dent.
- L'inclusion peut se faire aussi en ectopie ou bien encore elle se fait en hétérotopie.

1.4.Dent en désinclusion :

L'inclusion n'est pas forcément un état définitif. Dans quelques cas d'édentation complète ou partielle, la cavité buccale vient à la rencontre de la dent incluse et l'exposer au milieu buccal par raréfaction de l'os alvéolaire de voisinage. Ce sont les phénomènes de désinclusion.(9)

1.5.Dent ectopique :

C'est une dent qui fait l'éruption ou bien reste incluse dans une situation éloignée de son emplacement habituel, c'est-à-dire la dent reste dans les maxillaires, mais loin de son site naturel d'éruption (os basal, condyles, coronés, etc.).(8)

1.6.Dent hétérotopique :

C'est une dent située en dehors même du maxillaire (cavité orbitaire, crâne, etc.).(9)

2. Épidémiologie :

Les résultats des différentes études révèlent des chiffres variables, mais non contradictoires. Ces discordances proviennent de la non-homogénéité des échantillons étudiés. Tous sont unanimes sur le fait que les dents de sagesse mandibulaires sont les plus fréquemment incluses, suivies de leurs homologues maxillaires puis des canines maxillaires, des prémolaires, des incisives, des canines mandibulaires et enfin des 1res et des 2ème molaires.

La position des canines incluses est palatine dans 50 % des cas, 30 % vestibulaire, alors que 20 % des cas sont de situation intermédiaire.(10)

Dachi et **Howell** ont signalé que l'incidence des canines maxillaires incluses est de 0,92 %, tandis que **Thilander** et **Myrberg** ont estimé que la prévalence cumulée des canines incluses chez les enfants de 7 à 13 ans est de 2,2 %. **Ericson** et **Kurol** ont estimé l'incidence dans la population suédoise à 1,7 %. Les inclusions sont deux fois plus fréquentes chez les femmes (1,17 %) que chez les hommes (0,51 %).(11)

On estime que 8 % de tous les individus atteints d'inclusion des canines sont des inclusions bilatérales. L'incidence des canines incluses au niveau mandibulaire est de 0,35 %.

L'incidence de l'inclusion maxillaire canine a été signalée chez environ 2 % des patients, qui ont demandé un traitement orthodontique.(12)

3. Rappel embryologique :

3.1.Développement de la canine :

Comme tous les organes dentaires, la canine a pour origine la neurulation.(13)

Au début de 2^e mois de la vie intra-utérine, des épaissements épithéliaux apparaissent à la face linguale des bourgeons nasaux, maxillaires et mandibulaires. Ceux-ci s'enfoncent dans l'ectomésenchyme pour constituer la lame primitive. À partir de son versant interne se forme une expansion épithéliale interne, pénétrant profondément l'ectomésenchyme : c'est la lame dentaire.

Dans la continuité de cette lame, des renflements épithéliaux s'individualisent par places et s'organisent morphologiquement en coiffant. Des îlots épithéliaux vont persister pour assurer par la suite la morphogenèse des dents de remplacement. À ce stade, le germe est alors formé d'une composante épithéliale, une composante ectomésenchymateuse et d'une limitante de mésenchyme deviendra le sac dentaire.(14)

La coiffe épithéliale prend progressivement la forme d'une cupule en augmentant de surface. Celle-ci est limitée par deux couches cellulaires ; une interne, qui préfigure la future différenciation en épithélium adamantin interne (EAI), elle-même recouverte d'une couche cellulaire ou stratum intermedium, et une externe, limitant en dehors le réticulum étoile, ou EAE. La membrane basale située entre l'épithélium adamantin interne et les cellules ectomésenchymateuses est formée de fibres de collagène, de réticuline et de glycoprotéines. L'ectomésenchyme apparaît condensé sous la cupule épithéliale et présente de nombreuses mitoses dans lesquelles pénètrent les premiers éléments vasculaires (**Fig 01**). (14)

C'est à ce stade que se développent les adamantoblastes et les odontoblastes, et que ceux-ci commencent à sécréter l'émail et la dentine.(13)

La dentinogénèse radiculaire apparaît au niveau de la zone de réflexion entre épithélium adamantin interne et externe (région du futur collet). Cette zone de réflexion s'enfonce progressivement dans le mésenchyme recouvert par la papille, c'est la gaine épithéliale d'Hertwig. Les odontoblastes demeurés au contact du feuillet interne de la gaine épithéliale élaborent la dentine radiculaire. Il n'y a plus d'émail formé. Le ciment serait formé par les fibroblastes du follicule au contact de la dentine radiculaire après résorption de la gaine d'Hertwig (**Fig 02**).(14)

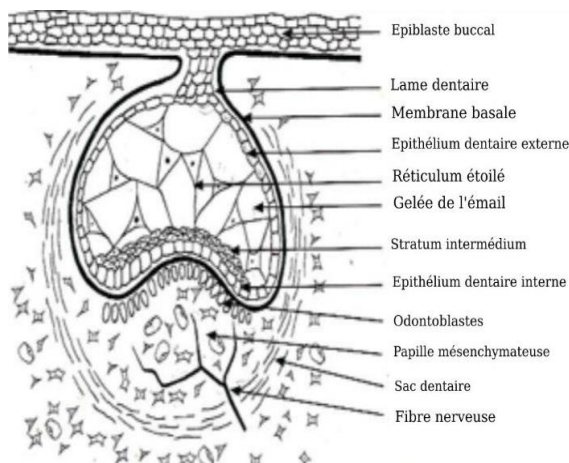


Figure 1 : Organe de l'émail. (13)

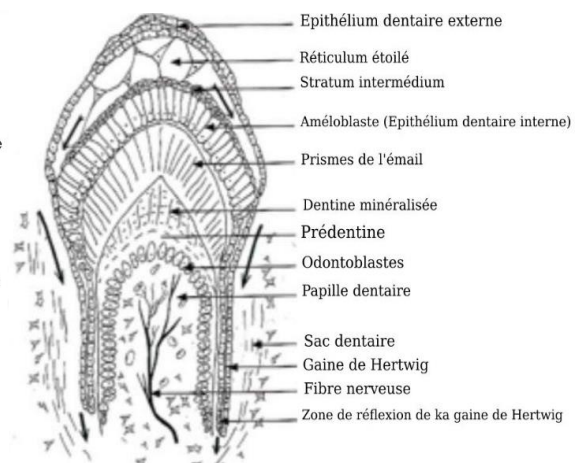


Figure 2 : Formation de la racine, les flèches en trait gras indiquent le sens de développement de la gaine de Hertwig. (13)

3.2. Trajet intra-osseux de la canine :

À l'âge de 6 ans, la minéralisation des couronnes des canines maxillaires et mandibulaires est achevée, et ce développement se déroule au sein de leurs cryptes osseuses. Ces cryptes occupent un emplacement parfaitement symétrique, en dessous des cavités orbitaires, de part et d'autre des fosses nasales. Le centre de la crypte se situe au niveau de plancher nasal pour les canines maxillaires, alors que celle de la canine inférieure repose sur la corticale du bord basilaire de la mandibule.(1)

3.2.1. Trajet intra-osseux de la canine maxillaire :

Vers l'âge de 6-7 ans, la minéralisation de la couronne est achevée. Une fois, l'édification radiculaire commence, la dent est alors en phase éruptive. À ce stade de dentition, la canine est en rapport avec (**Fig 03**) ;

- La première prémolaire, qui est située en dessous de la canine au début, rapidement l'angle distal de la couronne de la canine rencontre la face mésiale de la prémolaire au

niveau d'une dépression (fosse canine). Cette butée n'est que transitoire puisque la prémolaire descend plus rapidement que la canine.

- La pointe cuspidienne de la canine se place en dedans de la racine de la dent déciduale.
- L'incisive latérale permanente, lorsque sa racine sera presque totalement édifiée, que la couronne de la canine entrera en contact avec elle.

Le chemin suivi par la canine au cours de son éruption intra-osseuse est en fait déterminé par trois critères anatomiques (1) :

- **Dimension des fosses nasales :**

L'architecture des fosses nasales détermine dans le sens transversal, l'emplacement des germes et conditionne une bonne part leur chemin d'éruption. Donc en cas d'asymétrie de la portion antérieure par rapport à la suture intermaxillaire ou que la largeur des fosses nasales qui détermine l'espace inter-canin est réduite, le chemin d'éruption peut être modifié et sort du cadre de la normalité.

- **Orientation du germe de la canine :**

Dans un plan frontal, le chemin d'éruption de la canine est presque vertical et présente une légère inclinaison mésiale de la couronne alors que, dans une vue latérale, cette inclinaison est plus marquée. Malgré une faible inclinaison corono-mésiale du grand axe de la dent, la couronne suit en principe l'axe de la paroi des fosses nasales, mais elle peut parfois franchir légèrement cette limite.

- **Rôle de l'incisive latérale :**

L'incisive latérale présente une inclinaison palatine qui s'oppose par conséquent à une éruption mésiale de la canine. La présence d'une relation intime entre l'angle mésial de la canine et la surface distale de la racine de la latérale — principalement son tiers cervical — donne à penser que cette racine représente un plan de guidage qui permet à la canine de se redresser et aux incisives d'établir de bons contacts proximaux.

3.2.2. Trajet intra-osseux de la canine mandibulaire :

Comme les prémolaires, la canine inférieure est souvent située en position plus distale que les dents lactéales. Sa couronne est alors en arrière de la racine de la canine temporaire et en dessous de la racine mésiale de la première molaire temporaire. Les

canines mandibulaires présentent une légère inclinaison linguale. Leur pointe cuspidienne se place à l'intérieur de l'arcade, en dedans des racines de la dent lactéale (**Fig 04**). La croissance alvéolaire verticale accompagne la formation de la racine de la canine.

La phase éruptive proprement dite est assez tardive. L'ensemble de la dent s'éloigne du bord basilaire et dépasse rapidement la face occlusale de la première prémolaire. Lorsque la couronne rejoint le plan d'occlusion, le grand axe de la dent est sensiblement vertical. La canine mandibulaire évolue, le plus souvent, en bonne position sur l'arcade.(1)

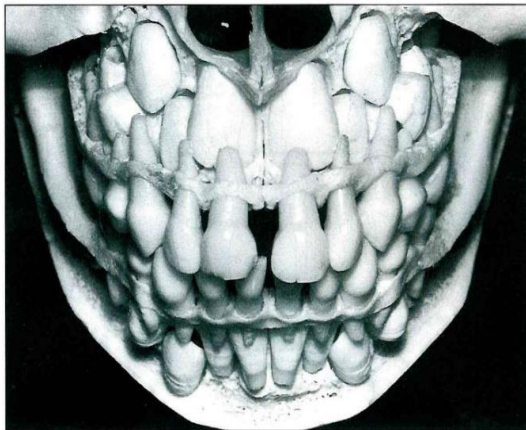


Figure 3 : Dentition à l'âge de 6 ans. Les canines occupent un emplacement symétrique, de part et d'autre des fosses nasales. (1)

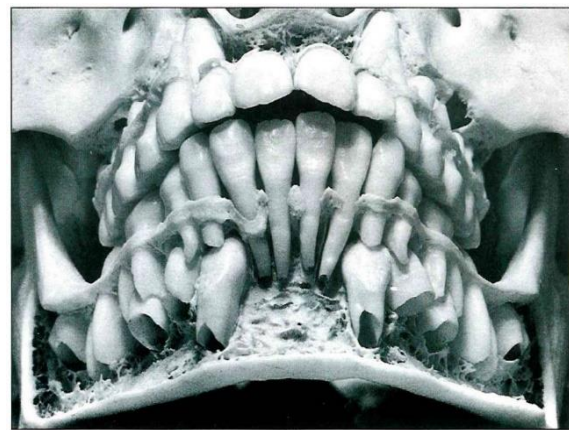


Figure 4 : Dentition à l'âge d'environ 8-9 ans. Le premier tiers radulaire des racines des canines mandibulaires est édifié. (1)

3.3. Les différentes séquences d'éruption des prémolaires et des canines (Van der Linden) :

On constate une grande variabilité, encore plus marquée chez les garçons(15):

À la mandibule :

Séquence (3, 4) 5 : la canine et la première prémolaire évoluent simultanément, avant la deuxième prémolaire permanente.

Séquence 3 (4, 5) : canine, puis première et deuxième prémolaire simultanément.

Séquence 3, 4, 5 : les dents postérieures évoluent l'une après l'autre.

Séquence 4, 3, 5, 7 : séquence la plus favorable.

Au maxillaire :

(3, 4, 5) : les dents évoluent simultanément.

4 (5, 3) : les deuxièmes prémolaires et canines évoluent simultanément.

4,5,3 : les dents postérieures évoluent l'une après l'autre, séquence la plus favorable.

4. Environnement anatomique en rapport avec les canines incluses :

4.1. Au maxillaire :

4.1.1. Abord vestibulaire :

- **Plan cutané :**

La peau, épaisse, souple et mobile. Elle est unie aux os et aux muscles sous-jacents, par un tissu conjonctif lâche. Elle présente des rides provoquées par les contractions musculaires.(16)

Après le délabrement de tissu cutané ainsi que le tissu adipeux, il y aura accès aux muscles peauciers de la face.

- **Plan musculaire :**

D'après leur fonction et leur innervation, on reconnaît à la tête deux grands groupes musculaires, les muscles de la mimique et les muscles masticateurs.

Certains muscles de la mimique sont de forme annulaire et entourent les orifices de la face. D'autres forment la paroi musculaire de la joue (muscle buccinateur). Dans l'ensemble, ils permettent les mouvements d'expression du visage. Ils sont tous innervés pour le nerf facial.(17)

Les muscles masticateurs comprennent quatre muscles pairs et symétriques, les muscles temporaux, masséters, ptérygoïdien médial et latéral (**Fig 05**). Ils sont tous innervés par des rameaux du nerf mandibulaire, branche du nerf trijumeau (V).(16, 18)

- **Plan osseux :**

Le maxillaire supérieur est un os pair et non symétrique. Il est creusé d'une vaste cavité, le sinus maxillaire. Il contribue à limiter les fosses nasales en dehors, les cavités orbitaires en bas et la cavité buccale en haut. Il supporte les dents de la mâchoire supérieure.(19)

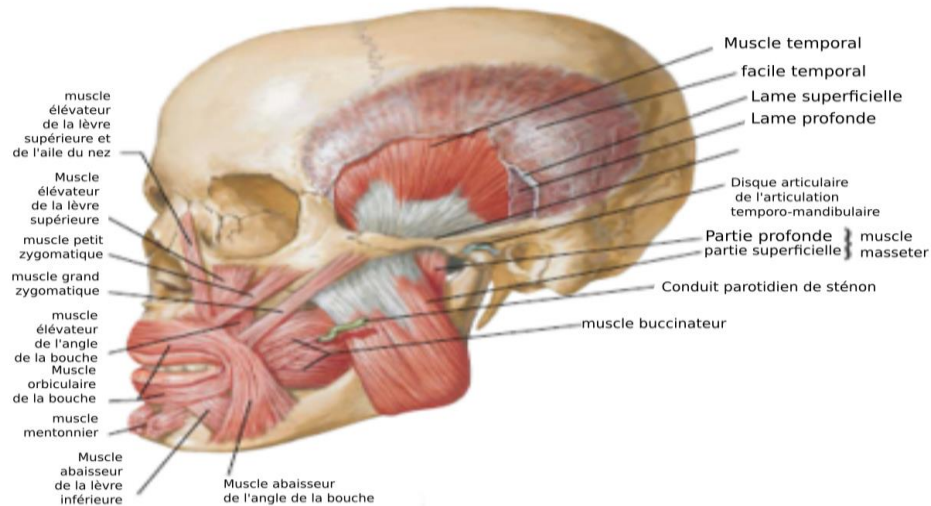


Figure 5 : image montrant les muscles de la face. (18)

4.1.2 Abord palatin :

- **Plan muqueux :**

La membrane muqueuse recouvre les os du palais dur. Elle présente une petite élévation à la partie antérieure de la ligne médiane, appelée papille rétro-incisive qui recouvre le foramen incisif. En allant en arrière à partir de cette dernière, la membrane muqueuse présente un raphé palatin médian épais.(20)

Une couche glandulaire située en profondeur de la muqueuse à laquelle elle adhère. Elle est formée par les glandes salivaires palatines. Y cheminent les pédicules vasculo-nerveux, grands palatins et incisifs (**Fig 06**).(21)

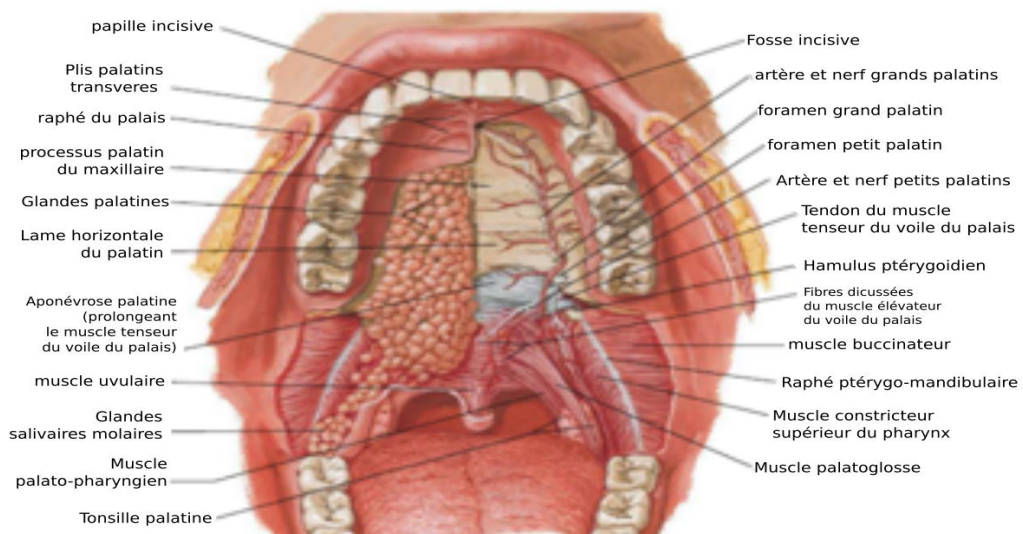


Figure 6 : Image montrant la structure histologique du palais. (18)

- **Plan osseux :**

Le palais ; sépare les cavités orales et nasales. Il est circonscrit latéralement par l'arcade dentaire supérieure et présente une concavité inférieure.

Il est constitué du processus palatin du maxillaire et de la lame horizontale du palatin, recouverts sur sa face inférieure par la muqueuse buccale.(16)

Sur leur face palatine, les processus palatins sont creusés de nombreux foramen vasculaire. À l'extrémité antérieure de la suture intermaxillaire se trouve le foramen incisif au fond duquel, arrivent les pédicules vasculo-nerveux naso-palatins (**Fig 07**). (21)

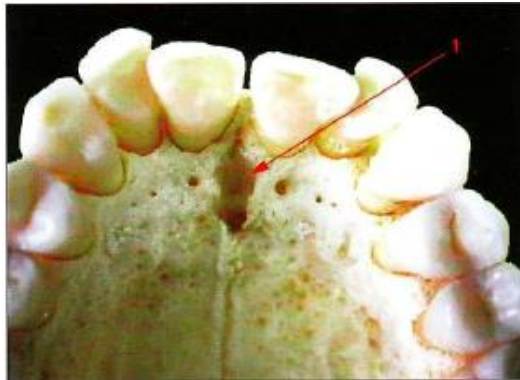

Figure 7 : foramen incisif. (21)

4.2.À la mandibule :

4.2.1. Abord vestibulaire :

- **Plan cutané et musculaire :** voir chapitre (4.1.1)
- **Plan osseux :**

La mandibule est un os impair et symétrique, constituant à lui seul le squelette de la mâchoire inférieure. Il est le seul os mobile de la face en s'articulant avec les os temporaux.(22)

Elle présente sur la face antérolatérale, la symphyse mentonnière, qui se poursuit en bas par la protubérance mentonnière (**Fig 09**). De part et d'autre de la symphyse mentonnière se dessinent deux petites dépressions (les fossettes mentonnières). Au-

dessus d'elles, des saillies verticales répondent aux segments radiculaires des dents du groupe incisivo-canin mandibulaire.(21)

4.2.1 Abord lingual :

- **Plan muqueux :**

Le plancher buccal est circonscrit en avant par le corps du maxillaire inférieur, en arrière par l'os hyoïde.(22)

Le plancher buccal est constitué par trois muscles pairs (muscle mylo-hyoïdien, muscle géniohyoïdien et ventre antérieur du muscle digastrique) (**Fig 08**). (23)

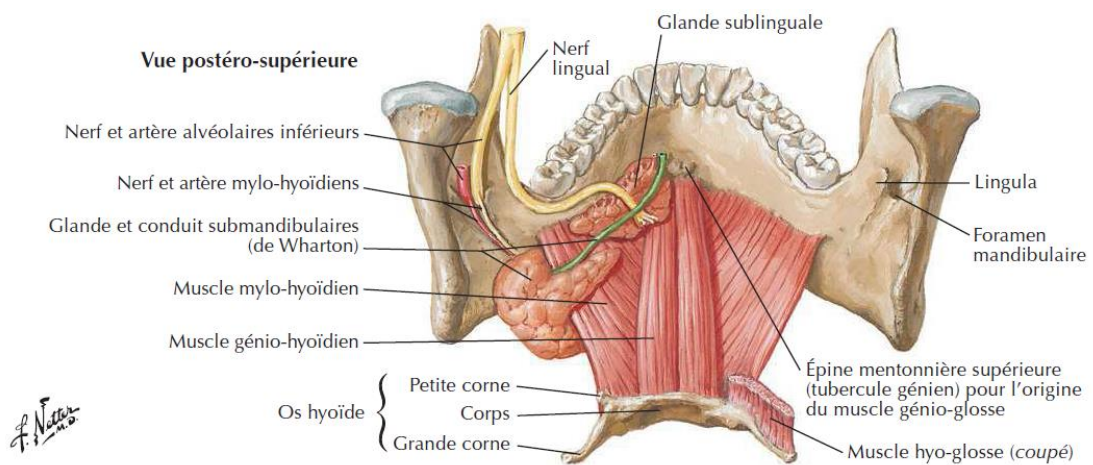


Figure 8 : vue postéro-supérieure du plancher buccale. (18)

- **Plan osseux :**

La face antérieure de la mandibule présente, de chaque côté de la ligne médiane, deux tubercules (les épines mentonnières). Les deux épines supérieures donnent insertion aux muscles génio-glosses, les deux épines inférieures aux muscles géniohyoïdiens (**Fig10**). (21)

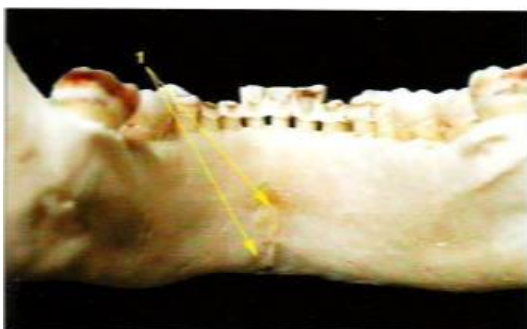

Figure 10 : Vue postérieure de la région symphysaire mandibulaire. 1 : épines mentonnières supérieures et inférieures. (21)

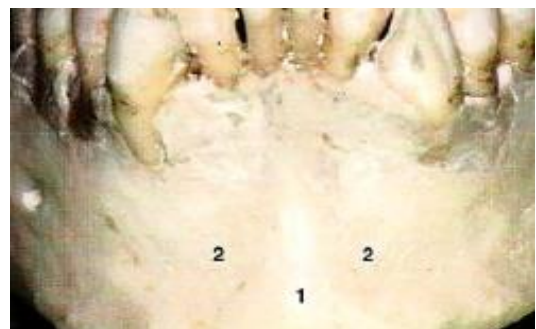

Figure 9 : Vue de face antérieure de la région incisivo-canine. (21)

5. Rôle de la canine :

Les canines temporaires et permanentes jouent un rôle majeur dans les phénomènes de croissance des arcades dentaires. L'absence de la canine ou une malposition sévère est préjudiciable non seulement à la fonction, mais aussi à l'esthétique.(24)

5.1.Rôle dans la préparation du bol alimentaire :

La canine se représente comme un pilier d'angle pour protéger les autres dents de l'arcade contre les forces d'ébranlement transversal. Dans ce contexte strictement fonctionnel et compte tenu des forces utilisées pour la mastication, les canines jouent leur rôle et représentent une protection suffisante dans le guidage des mouvements mandibulaires de fermeture.(2)

5.2.Rôle de guide sensoriel :

Des études en neurophysiologie ont attribué à la canine, un rôle particulier dans la coordination musculaire, au cours du mouvement de fermeture mandibulaire en occlusion centrée.

Dans une fonction inter-canine pure, au cours de la fermeture, la mandibule qui s'élève dans une situation excentrée latérale, entre en contact avec le maxillaire avec les deux canines. Il y'aura, alors, la transmission de l'information neuro-sensitive par de nombreuses terminaisons proprioceptives présentes au sein du desmodonte. Ces terminaisons sont relayées au système nerveux sous-cortical, qui par feed-back envoie l'ordre de rectification de l'activité musculaire.(2)

5.3.Rôle dans la mécanique mandibulaire :

Trois réglages sont possibles pour guider la mandibule en latéralité travaillante ; la fonction canine pure, la fonction groupe par la participation des autres dents ou le désengrènement retardé des groupes cuspidés.(2)

- **Fonction canine :**

Dans cette option, dès le départ du mouvement latéral du côté travaillant, la mandibule s'appuie sur des contacts inter-canins qui se maintiennent jusqu'au bout à bout des canines mandibulaires et maxillaires. Il y a alors désengrènement immédiat, de côté non

travaillant, et de côté travaillant les canines jouent seules leur rôle de guide du mouvement mandibulaire latéral.(2)

5.4.Rôle dans le maintien de l'espace :

Les canines temporaires ont un rôle déterminant sur la croissance du maxillaire, et cela est expliqué par le rapport entre la largeur inter-canine et la largeur des fosses nasales.

L'extraction précoce d'une canine temporaire entraîne la migration mésiale des dents qui lui sont distales, en réduisant l'espace nécessaire à l'éruption des canines permanentes. D'où la nécessité de les conserver et les maintenir sur l'arcade jusqu'à l'éruption des incisives permanentes.(2)

5.5.Rôle dans l'esthétique :

Le sourire est déterminé par les six dents antérieures, d'où les canines maxillaires, qui jouent un rôle important dans l'esthétique grâce à la protubérance et au bombé osseux vestibulaire qu'elles créent, et le soutien des téguments au niveau de la région supra commissurale.(25)

5.6.Rôle dans le maintien de la dimension verticale :

La canine est un élément essentiel au calage de la dimension verticale de l'occlusion grâce à l'articulation dento-dentaire par l'intermédiaire des surfaces représentées par les faces linguales et les bords libres des incisives et des canines maxillaires, et les surfaces occlusales d'appui représentées par les bords des incisives mandibulaires et les cuspidés des canines mandibulaires.(26)

5.7.Rôle dans l'équilibre occlusal :

La canine joue un rôle physiologique dans l'occlusion fonctionnelle et la cinématique de l'appareil manducateur. Elle assure la protection de l'articulation temporo-mandibulaire par sa fonction durant la latéralité.(26)

Chapitre II : Etiologies des canines incluses

L'étiologie de l'inclusion canine est multifactorielle. Elle peut être, d'origine générale (caractère génétique récessif), d'origine loco-régionale ou d'origine locale (obstacle sur le trajet d'évolution).(9)

1. Facteurs généraux :

1.1.Facteurs héréditaires et congénitaux :

Le facteur héréditaire est le modèle le mieux placé pour expliquer la variation des périodes et des séquences d'émergence des dents.(27)

Selon **Chaput**, l'hérédité jouerait un rôle important, car les dents incluses ont souvent un caractère familial.(1)

Bien que les causes locales soient dominantes, les facteurs héréditaires peuvent jouer un rôle prédisposant. Ils interviennent ainsi dans les inclusions isolées avec une prédisposition familiale. Les inclusions multiples sont souvent le fait de déficiences congénitales retrouvées dans les grands syndromes.(28)

- **La trisomie 21 :**

Appelée aussi syndrome de Down, est la plus fréquente des maladies chromosomiques. Souvent les personnes trisomiques sont prédisposées au développement des pathologies bucco-dentaires, connues sous le terme de syndrome oro-facial. Parmi les anomalies dentaires rencontrées, on note ; une éruption dentaire retardée en denture temporaire et permanente, avec un retard de chute des dents temporaires et par conséquent un blocage des dents définitives, dont des inclusions pouvant toucher les canines.(29, 30)

- **Fentes labio-palatines :**

Selon **Reselle et coll**, les patients qui ont des fentes labio-alvéolo-palatines, ont un risque significativement plus élevé pour l'inclusion, et l'altération de la position de la canine par rapport aux patients sans fente.(31)

- **La dysostose cléidocrânienne :**

Cette affection est une dystrophie osseuse familiale. Les dents temporaires apparaissent à une date normale, mais elles persistent et ne sont pas remplacées par les dents permanentes qui restent incluses. Ainsi on peut observer des dents surnuméraires et des malocclusions.(1)

- **Syndrome de Gardner :**

Est une maladie autosomique dominante. Des tumeurs osseuses ou des parties molles peuvent se développer au niveau des maxillaires. **Fader et coll** sont les premiers qui ont signalé des dents permanentes retenues, des dents surnuméraires et des dents congénitalement absentes, associées avec ce syndrome.(32)

- **Syndrome de Gorlin Holtz :**

Il est appelé encore naevomatose basocellulaire (NBC), est une affection génétique autosomique dominante. Elle affecte la peau, le squelette, le système neuroendocrinien et présente des manifestations bucco-maxillaires. Parmi ces manifestations buccales on trouve : Prognathisme mandibulaire, palais ogival, des kératokystes odontogéniques des maxillaires responsables d'inclusion dentaire, dont celle des canines.(33)

1.2.Facteurs métaboliques :

- **Problème alimentaire et l'hypovitaminose :**

Il est prouvé que la malnutrition chronique, qui dépasse la petite enfance est en relation avec le retard d'éruption dentaire(34). Certaines carences nutritionnelles entraînent des modifications de l'état général du patient, en particulier des modifications osseuses qui peuvent conduire à l'inclusion.(28)

Les vitamines A et D ont un rôle dans la croissance, ainsi la vitamine C est indispensable à l'éruption dentaire et à la collagénase. Donc une carence de ces vitamines présente un effet ralentisseur sur la croissance et l'éruption dentaire.(28)

- **Troubles endocriniens :**

L'éruption dentaire est soumise à des signaux hormonaux, dont les principaux sont les hormones thyroïdiennes et parathyroïdiennes. Un déséquilibre du taux de ces hormones peut influencer l'éruption dentaire.(28)

L'hypothyroïdie congénitale est caractérisée par un retard général de la croissance. L'éruption dentaire est tardive, les dents présentent des anomalies morphologiques. Il existe une discordance entre les dimensions des arcades dentaires (trop courtes) et celles des dents, qui paraissent trop grandes.

Hyperparathyroïdie, aussi caractérisée par une éruption dentaire retardée, et autre anomalie dentaire telle que l'hypodontie.(35)

- **Maladies infectieuses :**

Les maladies infectieuses comme la syphilis ou la tuberculose peuvent être à l'origine de rétentions dentaires. Dans le cas de la syphilis congénitale, les incisives déformées (dents de Hutchinson), ne peuvent jouer leur rôle de guide entraînant des inclusions canines.(27)

2. Facteurs locorégionaux :

2.1.Dysharmonie dento-maxillaire :

L'établissement du périmètre d'arcade se fait après l'éruption de la première molaire permanente, et avant l'éruption de la canine permanente. Il est donc logique de penser que le manque de place sur l'arcade est à l'origine de la majorité des dystopies de cette dent.

Dans les faits, l'encombrement n'explique qu'un faible pourcentage de rétention, puisqu'une étude de **Jacoby** (1983) a révélé que, dans 85 % des cas d'inclusions palatines, la dimension de l'arcade serait suffisante pour que la canine puisse rejoindre le plan d'occlusion avec un bon alignement.

La DDM peut être d'origine primaire squelettique ou dentaire :

- Étiologie primaire squelettique : le manque de développement de prémaxillaire dans les brachymaxillies empêche l'évolution normale des dents.
- Étiologie primaire dentaire : macrodontie.(27)

2.2. Déficit squelettique transversal maxillaire :

Il est important de noter que, les patients présentant un déficit transversal squelettique de l'arcade maxillaire, sont sujets à une plus grande prédisposition à l'inclusion de la canine.(36)

Lorsque l'orifice des fosses nasales est étroit, l'espace inter-canin est réduit, et les latérales présentent une inclinaison mésio-distale plus marquée. Dans cette situation, la couronne des canines ne peut plus migrer le long de la face distale de la racine de la latérale, mais glisse sur le bombé vestibulaire de celle-ci.

Cette observation est en accord avec les conclusions de **Jacoby**, pour qui les dystopies vestibulaires surviennent presque toujours quand la place sur l'arcade est insuffisante. La couronne de la canine ne peut sauter derrière la racine de la latérale, et il n'existe pas de passage suffisant pour une migration palatine.(37)

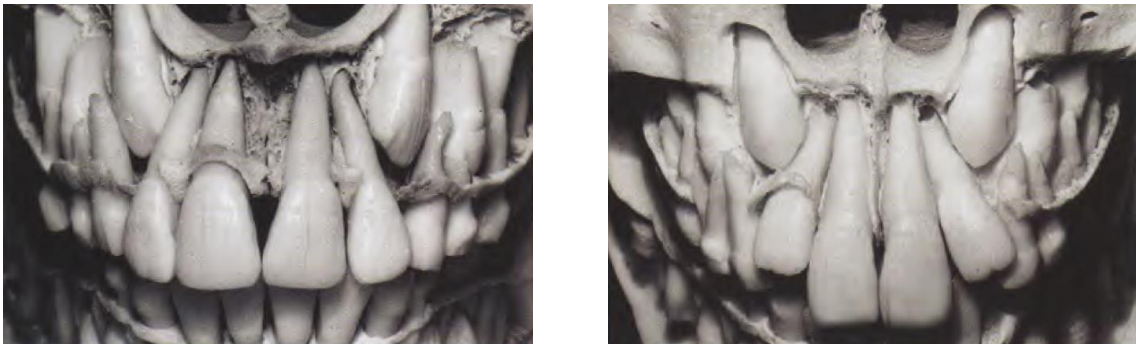

Figure 11 : l'influence de la dimension transversale de l'arcade maxillaire supérieure sur l'orientation des canines et des incisives latérales. (13)

3. Facteurs locaux :

3.1- Causes liées au germe

- **Germe inadapté à l'éruption :**

Lorsque la croissance de chaque follicule et sa calcification sont suffisantes, la croissance pulpaire détermine une véritable expansion entre la couronne calcifiée et la base du follicule. Cette expansion du tissu pulpaire associée à une vascularisation de plus en plus importante, détermine le soulèvement de la couronne donc le mouvement initial de l'éruption. Or, l'aspect histologique des dents incluses au stade pré-éruptif est assez caractéristique :

- La pulpe est souvent atrophique,
- Il n'existe pas de cément cellulaire à structure fibrillaire,
- Il n'existe pas de fibres de Sharpey,
- Le périodonte est atrophique.

Les conditions d'un soulèvement du follicule sont alors très compromises.(9)

- **Anomalie de développement du germe dentaire :**

Les dysmorphies peuvent être isolées sous forme de malformations dentaires coronaires, radiculaires ou de taille comme le gigantisme. Ce dernier présente une nette prédisposition à l'inclusion. En outre, une malformation radiculaire (coudure) n'est probablement pas l'origine, mais plutôt la conséquence de la rétention, puisqu'une dent permanente émerge dans la cavité buccale alors que les deux tiers seulement de la racine sont édifiés.

La dysmorphie généralisée sous forme d'amélogénèse imparfaite, est souvent associée à des rétentions dentaires multiples.(27)

- **Absence de guidage mésiale :**

Les études longitudinales démontrent que le redressement progressif de l'incisive latérale accompagne la migration verticale de la canine, cette migration se fait par le glissement de la couronne de la canine sur la paroi radiculaire de l'incisive latérale.

De ce fait, une étude de **Becker** (1981), révèle que le pourcentage d'inclusion et surtout buccal est beaucoup plus élevé dans les cas de microdontie ou d'agénésie de la latérale. Cela signifie qu'en l'absence de guidage mésial, la canine n'évolue pas toujours verticalement et a tendance à migrer plus mésialement.(37-39)

- **Dystopie du germe :**

Corresponds à des malpositions du germe ou des mauvaises orientations, primitives ou secondaires à un choc traumatique.

Ces situations perturbant le trajet d'éruption de la canine sont secondaires, soit à l'extraction prématurée de la dent temporaire, soit à l'inclinaison des dents adjacentes tant définitives que temporaires, soit d'une perte du rapport de position entre l'ébauche

de la dent définitive et la dent temporaire au cours des mouvements éruptifs de cette dernière. Cette situation à distance du site normal d'éruption rend la force éruptive insuffisante ou mal dirigée.(9, 27)

3.2- Causes liées à l'environnement du germe :

Obstacles du chemin d'éruption :

- **Odontomes :**

Actuellement l'Organisation mondiale de la Santé (OMS), classe les odontomes dans la catégorie des tumeurs odontologiques bénignes, composées d'épithélium et d'ectomésenchyme odontogène, avec/ou sans formation des tissus dentaires minéralisés.

Suivant le degré d'altération et d'organisation des cellules odontogènes, on distingue deux classifications ; odontome composé (différenciation histologique et morphologique) et odontome complexe (différenciation histologique seulement). Quel que soit le type d'odontome, il ne présente aucune ressemblance avec la morphologie d'une dent. Souvent, ces tumeurs sont de découverte fortuite (**Fig 12**). Différentes études montrent une relation avec des inclusions dentaires (16-61 %).(40)

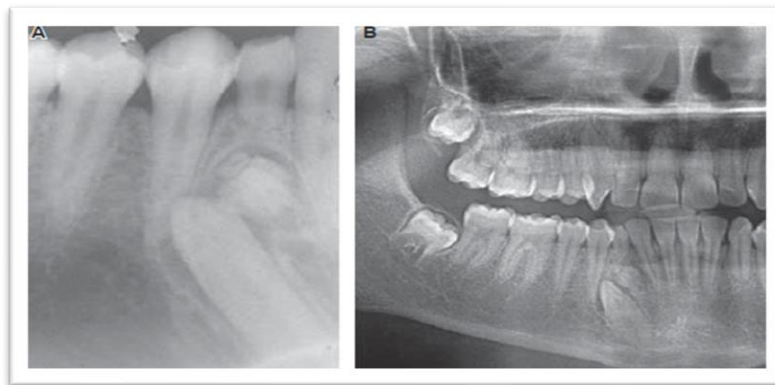


Figure 12 : image montrant la présence d'un odontome. (40)

- **Dents surnuméraires :**

Les dents surnuméraires comme leur nom l'indique, ce sont des dents présentes par excès de nombre. Elles sont plus fréquentes au niveau du prémaxillaire. Leurs présences, peuvent être la cause d'une inclusion.(41)

- **Dent temporaire :**

La rétention de la canine temporaire et sa persistance au-delà de sa date normale de chute ; est généralement la conséquence d'un retard d'éruption ou d'une ankylose.

La persistance de la canine temporaire peut présenter un obstacle pour l'éruption de la canine définitive. Mais selon des études, ce retard doit être plutôt considéré comme une conséquence à dystopie de la canine. Néanmoins, l'extraction de la canine temporaire a parfois un effet favorable sur l'orientation de la canine permanente, si celle-ci est en dystopie buccale. Quand le diagnostic est établi avant l'âge de 11 ans et l'extraction faite aussitôt, le germe de la dent permanente évolue souvent vers l'alvéole déshabité qui représente une zone de moindre résistance.(42)

- **Muqueuse gingivale :**

Elle joue un rôle important à la période terminale de l'éruption, et peut être considérée comme responsable de l'inclusion fibromuqueuse. Le gubernaculum guide la dent au travers de la muqueuse et en facilite la perforation. Cette muqueuse peut être le siège de remaniements importants que nous avons pu constater, principalement au voisinage des zones de traction, que sont les freins muqueux ainsi que dans les régions molaires.

La muqueuse est à ces niveaux plus fibreuse, plus épaisse, ayant par endroits un aspect kératosique.

Elle joue alors, le rôle d'une fronde bien tendue interdisant toute perforation, et provoquant même une inclinaison mésiale de la dent sous-jacente.(9)

- **Kyste :**

Le kyste dentigère, anciennement appelé kyste folliculaire ou corono-radiculaire ; c'est une lésion ostéolytique d'origine odontogénique. Les kystes dentigères ont une évolution silencieuse et sont de découverte fortuite ou après extérioration.

Le kyste se forme au sein de l'email d'une dent encore incluse ; dont il interrompt son trajet d'éruption (**Fig 13**); et ceci après l'infection du sac péri-coronaire du germe de la canine permanente, secondairement à un kyste radiculo-dentaire d'une canine temporaire mortifiée.(27, 43)

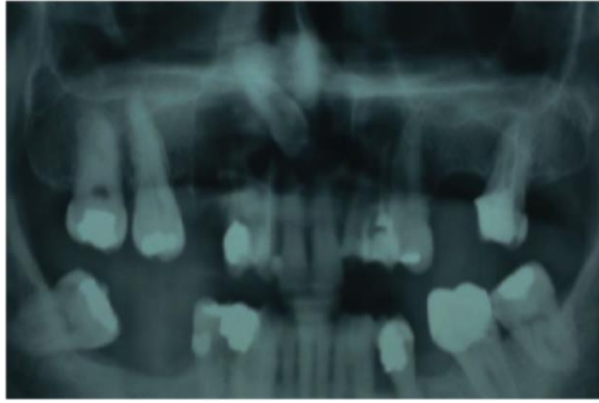


Figure 13 : la radiographie panoramique préopératoire, montrant une image péricoronaire entourant la couronne de la 13. (43)

Traumatismes :

Un traumatisme du bloc incisivo-canin dans la jeune enfance, peut être à l'origine d'une destruction partielle du follicule suivie d'une ankylose, d'une inclusion ou une horizontalisation du germe. Plus particulièrement pour les incisives, un traumatisme en denture temporaire peut induire, une angulation corono-radicaire source de l'inclusion.(27)

Ankylose :

L'ankylose, phénomène mal connu, qui peut être défini comme un comblement des lacunes de résorption radicaire par de tissu osseux, bloquant ainsi tout déplacement de la dent. Et ceci par la rupture de la couche cellulaire enveloppant la dent, qui l'isole et la protège du tissu osseux environnant. Cette rupture nécessairement traumatique pour le desmodonte ou dégénérative pour le sac folliculaire.

L'ankylose peut être la cause ou bien la conséquence de l'inclusion, la détermination de l'ankylose est très importante pour le traitement ultérieur, car elle empêche toute mise en place sur l'arcade dentaire.(27, 44, 45)

Chapitre III : Conséquences des canines incluses

En dehors de toute complication enrichie de signes d'emprunt, souvent la symptomatologie des canines incluses est très pauvre, c'est-à-dire la dent incluse reste silencieuse et elle ne donne lieu à aucun trouble, à aucun signe subjectif ou objectif.

Cette inclusion qui peut rester latente pendant des années, à l'ordinaire arrive tôt ou tard à se manifester par certains troubles.(46)

Parmi les troubles les plus couramment rencontrés on cite ci-dessous :

1. Conséquences mécaniques :

1.1. Déplacement des dents voisines :

Suite à une inclusion canine, on peut inspecter :

- ❖ Une persistance d'une dent temporaire après sa date normale de chute.
- ❖ Une réduction marquée du diastème au niveau de la dent incluse.
- ❖ Une version et/ou rotation des dents voisines de l'inclusion qui se traduit par

(Fig 14) :

– une disto-version des incisives latérales dans le cas où la canine incluse se trouve en dystopie palatine, dont la couronne va appuyer sur la face distale de la racine de la latérale, c'est le signe de Quintero radiologiquement.

– Une vestibulo-version des incisives latérales dans le cas où la canine se trouve en dystopie vestibulaire.

– Une rotation de la 1ère prémolaire lorsque la canine est en position palatine distale.(15)



Figure 14 : disto-version des incisives latérales ou signe de Quintero. (15)

1.2.Obstruction du canal nasolacrimal :

L'inclusion dentaire, peut être l'une des causes mécaniques secondaires de l'obstruction du canal nasolacrimal, mais ça reste rare.

L'obstruction du canal se fait par la présence de l'apex ou une grande partie de la dent soit au niveau du sinus ou bien au niveau la cavité nasale. Ceci va causer une compression de ce canal et par conséquent l'obstruction du canal lacrymonasal (**Fig 15**). (47, 48)

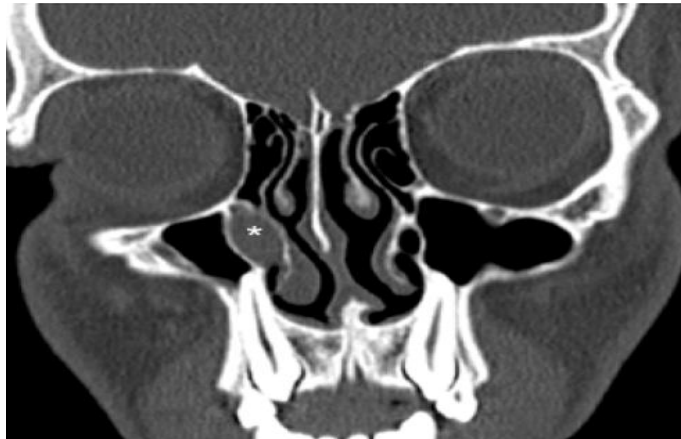

Figure 15 : tomodensitométrie coronale des orbites et des sinus, le canal nasolacrimal droit(astérisque) semble dilaté et rempli avec un matériau dense. (47)

1.3.Résorption radiculaire des dents adjacentes :

La résorption de la racine de la dent, qui se trouve dans la plus étroite proximité de la dent incluse est un phénomène bien connu, qui est plus fréquent.(49)

Dans le cas d'une canine incluse, la résorption radiculaire touche en particulier les incisives latérales, mais aussi les centrales et les premières prémolaires.(50)

L'inclusion canine présente un risque plus élevé de résorption des racines de la dent adjacente, comparée à une canine ayant une éruption normale. Le taux de résorption radiculaire associé aux canines incluses, n'étaient pas significativement différents, entre les sujets présentant une canine incluse en position vestibulaire ou palatine.

La relation de proximité (< 1 mm), entre les canines et les racines adjacentes ; est le facteur de risque le plus important des résorptions radiculaires. Ainsi que le mouvement éruptif ou la migration de la canine incluse lors de son processus de développement radiculaire, sont susceptibles d'augmenter le risque de résorption radiculaire des

incisives adjacentes(51). Enfin dans les cas les plus sévères, la racine dentaire de la dent adjacente peut être totalement résorbée (**Fig 16**).(50)

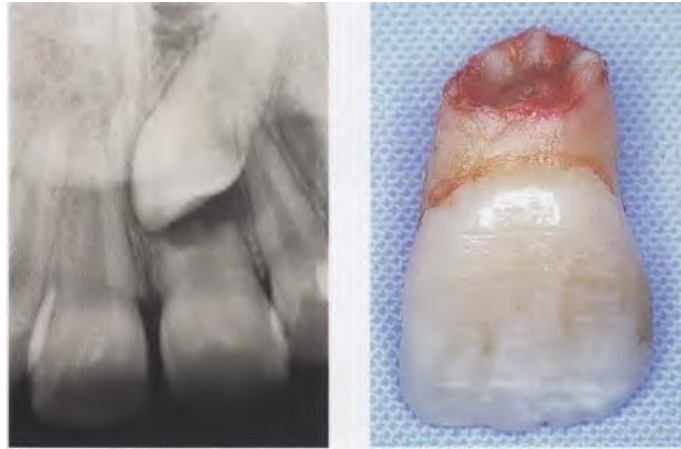


Figure 16 : La résorption radiculaire de l'incisive centrale est souvent plus coronaire que celle de l'incisive latérale. (5)

2. Conséquences infectieuses :

2.1.La dent incluse et la fosse nasale :

L'éruption de la canine au niveau de la fosse nasale, constitue une des formes topographiques de l'ectopie dentaire. Cette situation inhabituelle doit être évoquée devant une obstruction et une rhinorrhée, purulente et fétide unilatérale.(52)

2.2.Dent incluse et le sinus :

En raison de la position de la canine incluse au niveau maxillaire, ainsi leur rapport avec le sinus maxillaire, il peut y avoir une migration vers une position erronée.

Selon l'étude de **H. Chemli** ; une canine incluse peut être un facteur étiologique, d'une sinusite maxillaire lorsque la dent se trouve à proximité ou bien au sein du sinus.(53)

2.3.Le kyste dentigère :

Les canines incluses maxillaires présentent souvent un épaissement du follicule dentaire. La présence de cette image radiographique n'amène pas à modifier le protocole opératoire de dégagement. C'est seulement dans les cas où le kyste devient très volumineux, et qu'il présente une extension polylobée suspecte, que l'avulsion est pratiquée avec l'exérèse de la tumeur.(5)

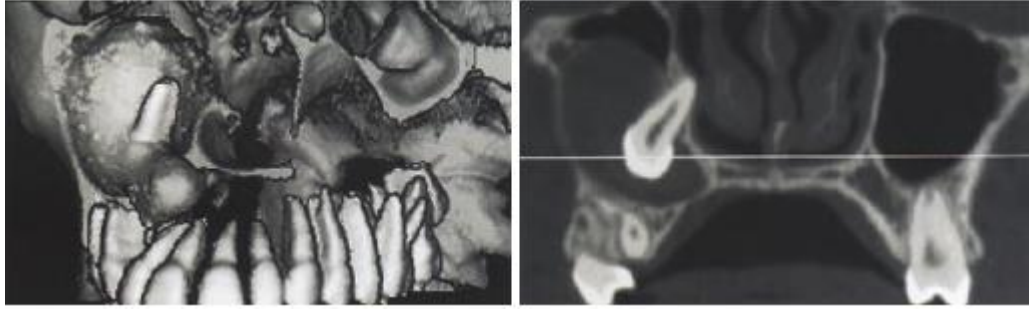


Figure 17 : le sinus maxillaire est occupé presque totalement par la tumeur kystique envahissante qui entoure la 13 incluse. (5)

3. Conséquences visuelles :

Parmi les rameaux vasculo-nerveux — inclus dans la paroi antérieure du sinus maxillaire — un émanant de l'alvéole de la canine vient s'ouvrir en avant du canal lacrymal, au niveau de l'angle inféro-médial de l'orbite. C'est par cette voie intra-osseuse que peuvent se propager, jusqu'au grand-angle de l'œil, des suppurations ayant une origine alvéolaire. Ces canaux, dits « de Parinaud » favorisent la diffusion de l'infection vers l'œil.

Chez l'enfant, les germes des dents définitives se superposent à ceux des dents déciduales et se trouvent situés très près de l'orbite ; comme chez l'adulte dans les cas d'ectopie ou d'inclusion dentaire. Cette disposition explique la propagation fréquente des suppurations d'origine dentaire, au rebord inférieur de l'orbite chez l'enfant.(7)

4. Conséquences nerveuses :

Dans l'étude menée par **A.K. Sajjani**, parmi des patients qui se plaignaient de douleur certains présentaient des formations kystiques, associées à la canine maxillaire incluse. Et d'autres patients présentaient des caries au niveau de la canine primaire.(54)

Au niveau mandibulaire ces complications peuvent être dues à l'irritation par compression du nerf dentaire inférieure, causées directement par la dent incluse en ectopie elle-même ou quelquefois par l'intermédiaire de phénomènes surajoutés (infection, poche kystique). Toute dent incluse peut provoquer des névralgies de topographie et d'intensité variable. La douleur qui est le premier signe révélateur peut être localisée au siège même de l'inclusion ou bien irradiée, et dans ce cas elle peut s'étendre à un héli-maxillaire, envahir les territoires voisins.(46)

5. Conséquences esthétiques :

- **Canine et sourcil**

Une simple canine maxillaire incluse -par le trouble occlusal qu'elle génère sur une héli-arcade- suffit à faire chuter le sourcil homolatéral.

Selon le côté de la canine incluse et celui de l'œil directeur, si l'œil directeur est du côté de la canine incluse, la contraction réflexe du muscle frontal va au début compenser la chute du sourcil et il n'y a pas d'asymétrie, mais si l'œil directeur est du côté opposé à la canine incluse, la chute du sourcil se trouve aggravée et peut même entraîner un pseudoptosis avec gêne visuelle.(55)

6. Conséquences traumatiques :

Définies surtout par la fragilisation osseuse mandibulaire.

Le maxillaire inférieur possède une architecture particulière avec des lignes de force et des points de faiblesse, les points classiquement cités sont : la zone incisive, la zone prémolaire, la région de l'angle et le col du condyle. Donc la région canine intervient approximativement dans un point de faiblesse.

La canine incluse peut également par sa seule présence fragiliser le maxillaire inférieur d'une façon variable, suivant la position qu'elle occupe dans l'os. Elle crée une zone de moindre résistance dans la continuité des lignes de force de la trame osseuse. Cette fragilisation sera encore exagérée si une complication s'y ajoute (zone ostéolytique, fistule ou kyste dentigère). Ces phénomènes peuvent amener une fracture spontanée.(46)

7. Autres :

7.1. Accidents prothétiques :

Ces accidents sont le plus souvent rencontrés chez des personnes âgées et édentées présentant des prothèses adjointes mal adaptées. L'intolérance de ces prothèses peut être causée par la modification des surfaces en contact, quand la canine fait saillie sous la muqueuse lors d'une désinclusion tardive. C'est la radiographie qui confirmera le diagnostic de dent incluse et permettra d'éliminer celui d'hyperostose.(46)

Chapitre IV : Démarche diagnostique

1. Examen clinique :

1.1. Interrogatoire médical :

Il permet de décrire l'histoire de la maladie, afin de mettre en évidence une prédisposition familiale ou un antécédent pathologique ou traumatique, d'éliminer une éventuelle avulsion prématurée ou encore un retard physiologique d'éruption. Dans ce contexte, nous avons souvent affaire à des patients peu âgés et à leurs parents qu'il faut rassurer.(27)

1.2. Examen clinique exo-buccal :

Les signes d'inclusion à ce niveau sont relativement discrets (essentiellement le soutien de la lèvre supérieure).

L'examen des ATM est nécessaire à la recherche de divers troubles en relation avec une cinétique mandibulaire perturbée, par absence de protection canine ou de guide incisif.(27)

L'examen à l'ouverture et à la fermeture doit rechercher une gêne, un trismus, ou une déviation du chemin de fermeture.(15)

1.3. Examen clinique endo-buccal :

A l'inspection :

Selon **Bishara** et **Bassigny** à l'examen endo-buccal, un des signes cliniques suivants, peut être le signe prémonitoire d'une inclusion canine : une rétention prolongée de la canine temporaire, l'absence d'un renflement canin, présence d'une voussure vestibulaire ou buccale, une disto-version de la couronne de l'incisive latérale, ou la rotation mésio-linguale de la première prémolaire. La mobilité des dents définitives voisines évoquera une possible résorption radiculaire.(11, 56)

A la palpation :

À la palpation, le praticien devrait rechercher trois paramètres(27) :

- **Mobilité** : on commence par la perception de la mobilité de la canine temporaire si elle est présente, sa mobilité nous informera sur son degré de résorption. Nous devons sans doute palper la mobilité des dents en contact avec la canine incluse.
- **Voissure** : la palpation du côté vestibulaire et palatin devrait chercher la présence d'une voissure anormale de la fibro-muqueuse, dure, indolore et non dépressible, qui nous renseigne sur la position de la canine incluse.(57)
- **La douleur** : en cas de présence ou non de la voissure, les patients peuvent ressentir des douleurs à la palpation, ceci nous amène à penser à la présence d'une infection de la canine incluse et donc la présence de la symptomatologie.

Mais la palpation n'apporte pas toujours la position exacte de la canine incluse. C'est seulement l'examen radiographique qui permet de préciser sa position.(5)

1.4. Examen de l'occlusion :

Le dentiste doit faire une évaluation complète du problème local, mais aussi d'une éventuelle malocclusion existante. Il doit vérifier plusieurs paramètres occlusaux qui permettent de prendre la décision de thérapie chirurgicale.(5)

2. Examen radiologique :

2.1. Techniques conventionnelles :

2.1.1. Rétro-alvéolaires :

Les clichés rétro-alvéolaires permettent de préciser : la morphologie et l'anatomie de la dent incluse, la localisation de la canine, les rapports de voisinage (**Fig 18**) et enfin l'existence ou la présomption d'une ankylose.(45, 58)

Mais il est insuffisant pour évaluer la position vestibulo-palatine, et il doit être complété par des clichés occlusaux.(27, 59)

On distingue plusieurs méthodes, qui permettent d'examiner une dent incluse par une rétro-alvéolaire (5, 27) :

Méthode de Pordes, Ewan et Clark : Deux clichés rétro alvéolaires successifs réalisés avec un déplacement horizontal, mésio-centré et disto-centré.

La méthode du long cône de Fitzgerald : C'est une téléradiographie à courte distance, où le rayon principal est perpendiculaire sur le plan du film et à l'axe de la dent incluse.

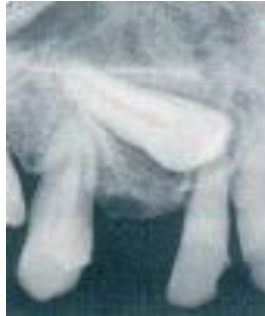

Figure 18 : cliché rétro-alvéolaire représente les rapports de la 13 avec les dents adjacentes. (5)

2.1.2. Film occlusal ou mordu occlusal :

C'est un examen complémentaire de seconde intention. Il procure la 3^e dimension horizontale du volume maxillo-dentaire. Il permet de préciser les rapports des dents entre elles. Il visualise l'ensemble de la dent incluse, précise sa situation antéro-postérieure [vestibulaire, palatine, ou sur la ligne d'arcade] et transversale, ainsi sa proximité avec les incisives (**Fig 19**).

Cependant, elle ne montre pas toujours le tiers apical de la racine, qui se superpose à la projection des dents sur l'arcade dentaire.(59)

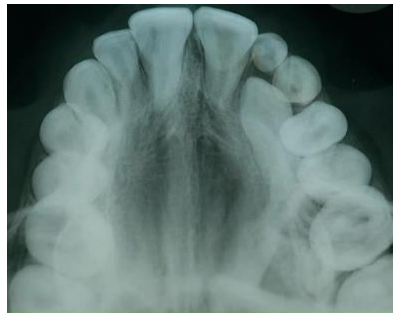

Figure 19 : Cliché occlusal avec une incidence dysocclusale qui permet de visualiser le rapport de la 23 avec la 21. (58)

Les incidences classiques pratiquées sont (27, 45, 59) :

- ✓ **La méthode ortho-occlusale de Simpson** : Le rayon incident est perpendiculaire au plan du film et parallèle aux dents antérieures, pénétrant au sommet du front.

- ✓ **La méthode de Simpson modifiée** : Le rayon directeur est plus antérieur de 10° à 15°, évitant la superposition de toute la partie antérieure de la base du crâne.
- ✓ **La méthode de Belot** : Le rayon principal fait un angle de 65° par rapport au film, et pénètre à la racine du nez ; les images des dents sont ainsi moins déformées.

2.1.3. La téléradiographie de face :

Cette incidence est un complément de toute observation orthodontique. Elle permet de visualiser la canine incluse dans le sens transversal, ainsi que ses rapports avec le plancher des fosses nasales (**Fig 20**). Elle permet aussi de mesurer la largeur intercanine, de préciser la position anormale des germes des canines et de prévoir leur possible inclusion.(59, 60)

Selon **Ericson** et **Kurol** cités par **Bassigny**, sur ce cliché la canine doit se trouver très proche de l'extrémité radiculaire de la canine temporaire, avec une angulation mésiale par rapport à cet apex. Le grand axe de la canine doit être parallèle au grand axe des incisives.(56)

2.1.4. La téléradiographie de profil :

La téléradiographie de profil est une méthode céphalométrique, mesurative et standardisée trouve son indication quand ça nécessite une prise en charge orthodontique.(61)

Cet examen permet de visualiser la position de la canine incluse dans le sens sagittal et vertical, ainsi que son rapport avec le plancher des fosses nasales. Il permet aussi de préciser la position vestibulaire ou buccale de la canine incluse par rapport aux incisives (**Fig 21**). C'est entre 8 et 9 ans que cet examen devient utile, où la canine est facilement visible.(5, 57)

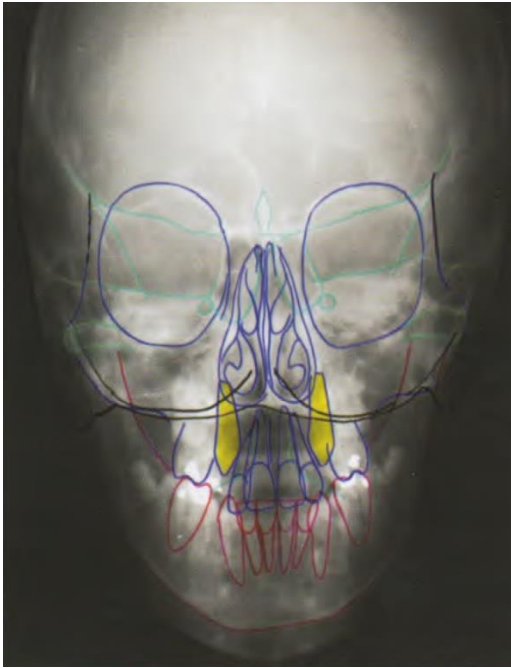

Figure 20 : Téléradiographie frontale. (5)

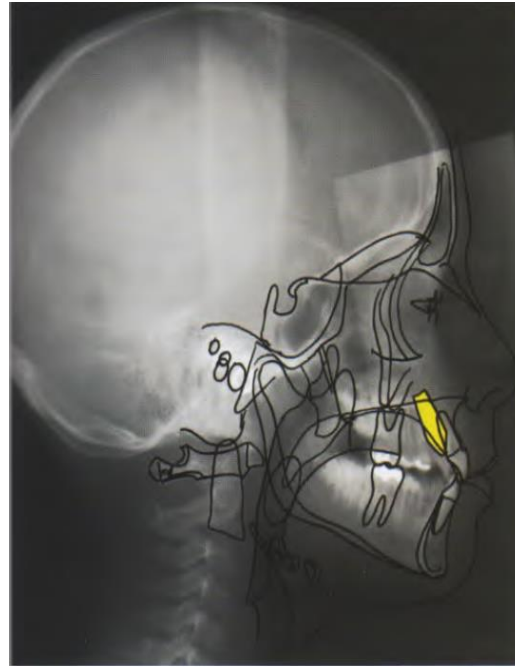


Figure 21 : téléradiographie de profil montrant la présence d'une canine incluse en position palatine par rapport à l'incisive. (5)

2.1.5. Le panoramique dentaire :

Le panoramique dentaire est l'examen de première intention en absence clinique de la canine permanente sur l'arcade. Il offre une vue d'ensemble des maxillaires et de la mandibule, des procès alvéolo-dentaires, des dents et des fosses nasales.

En cas d'inclusion, il fournit des informations, sur :

- la position de la dent : profondeur de l'inclusion (basse ou haute),
- l'orientation générale de la dent (verticale, oblique ou horizontale),
- ses rapports avec les dents voisines,
- le risque de transposition,
- l'intégrité radiculaire des dents voisines (seules les résorptions apicales seront mises en évidence avec certitude).(5)

Afin de bien préciser la position de la canine incluse par rapport à la ligne médiane, et la profondeur de l'inclusion, ainsi que le risque de superposition avec les dents adjacentes ; des tracés et des angles peuvent être obtenus en se basant sur le panoramique dentaire (62, 63) :

• **Les angles :**

L'angle alpha est obtenu par la ligne passant par l'axe longitudinal de la canine incluse, et le tracé passant par la ligne médiane. Les angulations sont classées comme suite (**Fig 22**) :

- Mésio-angulaire : quand l'angle formé est près de la zone coronale par rapport à la ligne médiane, et que sa valeur est de 15° à 70°.
- Disto-angulaire : l'axe longitudinal de la canine incluse est loin de la ligne médiane, et que l'angle formé est en dessous de l'apex, sa valeur est entre 15° et 70°.
- Verticale : l'axe de la canine est presque parallèle par rapport à la ligne médiane, l'angle formé est de 0° à 15°.
- Horizontale : lorsque l'angle est supérieur à 70°.

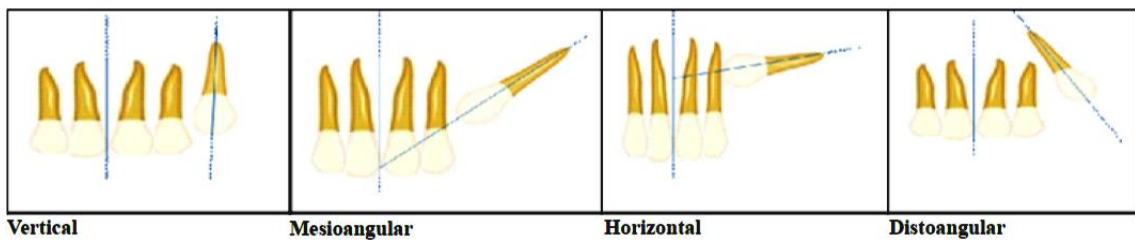
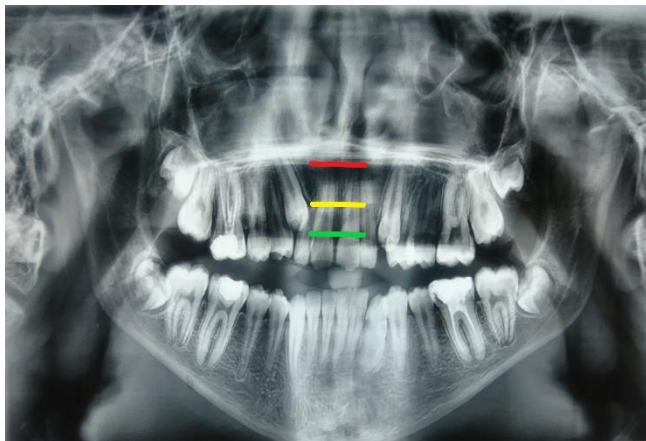


Figure 22 : image montrant les différentes angulations des canines incluses. (61)

• **La profondeur :**

La profondeur de l'inclusion est déterminée, par la situation de la couronne de la canine incluse par rapport à la dent adjacente (**Fig 23**) :

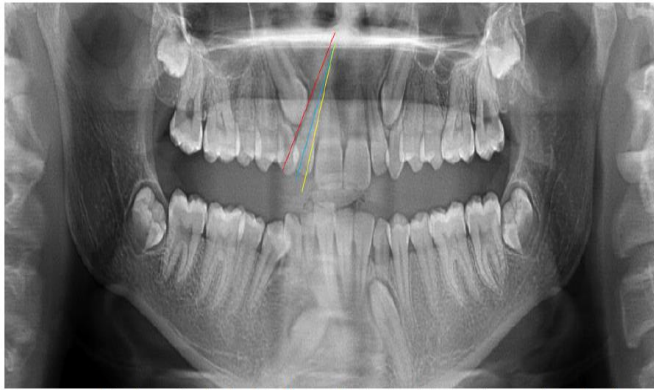


- **Niveau A** : la couronne de la canine incluse touche la ligne cervicale des dents adjacentes.
- **Niveau B** : la couronne se situe entre la ligne cervicale et l'apex des dents adjacentes.
- **Niveau C** : la couronne est en dessous des apex des dents adjacentes.

Figure 23 : panoramique dentaire, sur lequel les différents niveaux sont tracés. (iconographie personnelle)

- **La superposition :**

Correspond au rapport et au recouvrement des dents voisines, par la canine incluse dans le sens mésio distal (**Fig 24**) :



- **Grade 1** : pas de superposition.
- **Grade 2** : superposition inférieure à ½ de la largeur de la racine.
- **Grade 3** : superposition supérieure à ½ de la largeur de la racine.
- **Grade 4** : superposition totale ou dépasse la dent adjacente.

Figure 24 : description du grade de superposition. (61)

2.2.Imagerie en 3D :

L'apport de la reconstruction 3D permet de mieux exploiter les données fournies par le scanner et le Cône Beam en chirurgie orale et en orthodontie. C'est un outil efficace pour le diagnostic qui offre la possibilité d'affiner le plan de traitement, dans l'objectif d'aboutir à un meilleur taux de succès de nos thérapeutiques et une meilleure prise en charge de nos patients. Les données apportées par cette technique viennent compléter, et préciser celles obtenues par l'imagerie classique en deux dimensions.(64)

2.2.1. Le cône Beam :

La tomographie volumique à faisceau conique (CBCT), appelée aussi Cône Beam consiste en un générateur de rayons X qui émet un faisceau de formes coniques. C'est un examen en trois dimensions, en utilisant un logiciel approprié pour examiner les clichés, explorer des structures minéralisées telles que l'os ou bien les dents. Elle permet de détecter la présence des fractures, des kystes, des lésions osseuses ou des corps étrangers. Cet examen utilisé intelligemment dans le cas des canines incluses, et parfois indispensables quand la canine se trouve incluse en position horizontale.(59, 65, 66)

Il peut être utilisé pour :

Mesurer la taille réelle du follicule :

Puisqu'il produit des clichés sans agrandissement, sans distorsion et sans superposition. Les dimensions exactes du follicule peuvent être mesurées à partir de la couronne, dans toutes les directions et par conséquent, il nous permet de différencier entre un follicule d'éruption et un kyste dentigère [quand le follicule s'étend au-delà de 4 mm de l'émail on parle de kyste dentigère ou folliculaire].(66)

Localiser et déterminer la position exacte de la dent incluse (67-69) :

- **Dans le plan axial :**

La position de la couronne de la canine incluse est observée soit en vestibulaire ou bien en palatine (linguale), et aussi dans le sens mésio-distal. Selon la classification de **Korbendau et Patti** : la couronne peut être en place de la canine [position ①], derrière l'incisive latérale [position ②] ou derrière l'incisive centrale [position ③] (**Fig 25**).

Les mensurations dans ce plan sont : la distance entre la pointe cuspidienne de la canine et le plan médian, l'angle entre l'axe de la canine et le plan médian.

- **Dans le plan frontal :**

Il nous permet de déterminer la position haute ou basse de la canine, en précisant la hauteur de l'apex (en mesurant la distance séparant l'apex du plan d'occlusion).

Il nous permet de préciser l'inclinaison mésio-distale de la canine par les mesures suivantes : la distance entre la pointe cuspidienne de la canine et le plan médian, la distance entre la pointe cuspidienne et le plan occlusal, l'angle entre l'axe de la canine et le plan médian, l'angle entre l'axe de la canine et le plan occlusal (**Fig 26**).

- **Dans le plan sagittal :**

L'inclinaison vestibulo-palatine de la canine a été déterminée à partir des mesures suivantes : la distance entre la pointe cuspidienne de la canine et le plan frontal, la distance entre la pointe cuspidienne et le plan occlusal, l'angle entre l'axe de la canine et le plan occlusal (**Fig 27**).

- **Dans les trois plans de l'espace :**

Il nous permet d'identifier la position correcte de cette canine et l'environnement pathologique, que ça soit une proximité ou bien une éventuelle résorption radiculaire en évitant les pièges de la superposition. On parle de la proximité si la plus courte distance entre la canine incluse et l'incisive est inférieure à 0,5 mm (**Fig 28**).

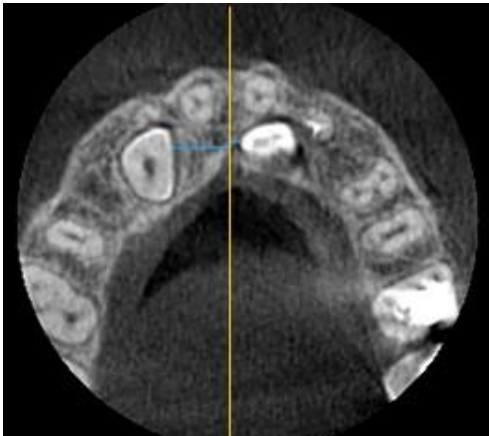


Figure 26 : une coupe axiale qui montre les deux canines maxillaires incluses, dans cet exemple la canine gauche est en position ③ (iconographie personnelle).

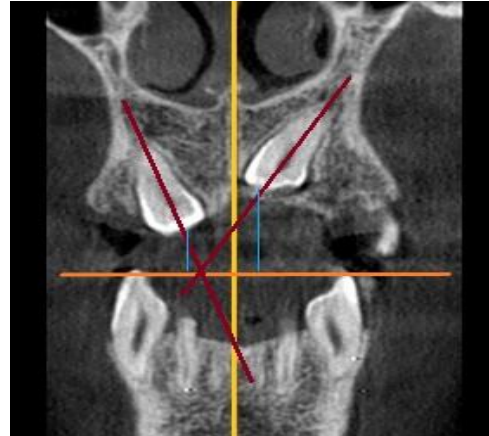


Figure 25 : une coupe frontale qui montre le positionnement des deux canines maxillaires incluses selon les différentes mensurations (iconographie personnelle).

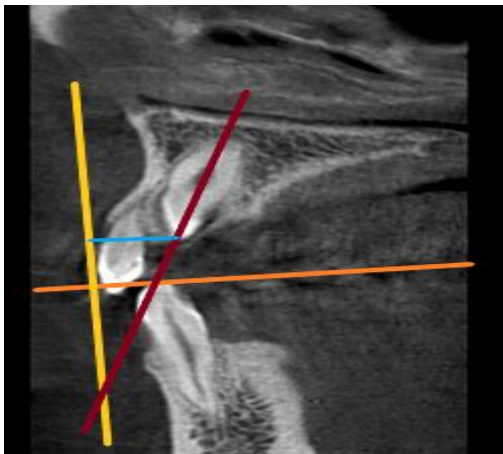


Figure 27 : une coupe sagittale montre le positionnement de la canine incluse dans ce sens (iconographie personnelle)

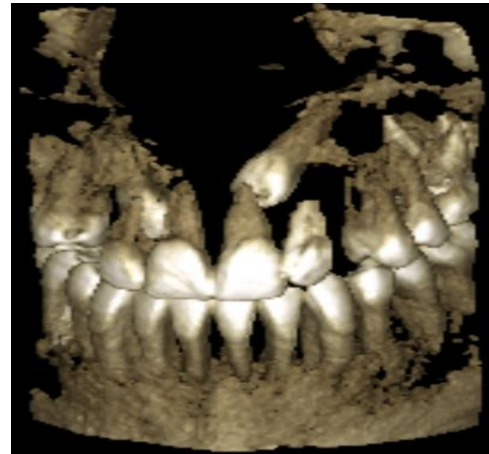


Figure 28 : une vue tridimensionnelle montre les rapports des deux canines incluses avec les autres dents (iconographie personnelle)

Visualiser la trajectoire exacte de l'éruption naturelle :

Ainsi le clinicien peut voir le degré exact de développement radiculaire et les obstacles à l'éruption.

Aider le clinicien dans la décision thérapeutique et la stratégie de traitement approprié :

Permet de déterminer si le patient a besoin ou non d'une intervention chirurgicale de la dent incluse, et la planification de l'abord chirurgical en évitant ou en minimisant les dommages collatéraux.(66, 70)

2.2.2. Tomodensitométrie ou Scanner :

Cet examen peut s'avérer très utile pour préciser certaines pathologies associées (kystes, tumeurs...). La technique fait appel aux rayons X, le rayonnement est converti en signal électrique, lui-même transformé en une information numérisée par conversion analogique digitale, puis cette information est ensuite traitée par ordinateur. Les documents sont fournis en grandeur réelle, ce qui permet une étude des mesures directes sur les clichés (**Fig 29**).

Il permet :

- Une localisation très précise de la dent incluse ;
- Une visualisation des rapports anatomiques des structures de voisinage ;
- Une localisation d'un obstacle (odontome, dent surnuméraire...) ;
- Une suspicion de séquelles sur les dents adjacentes (résorption) ;
- Une description de la morphologie de la dent incluse (coudures ou crochets apicaux) ;
- Un établissement du bilan osseux, d'anomalies associées (kyste).(27)

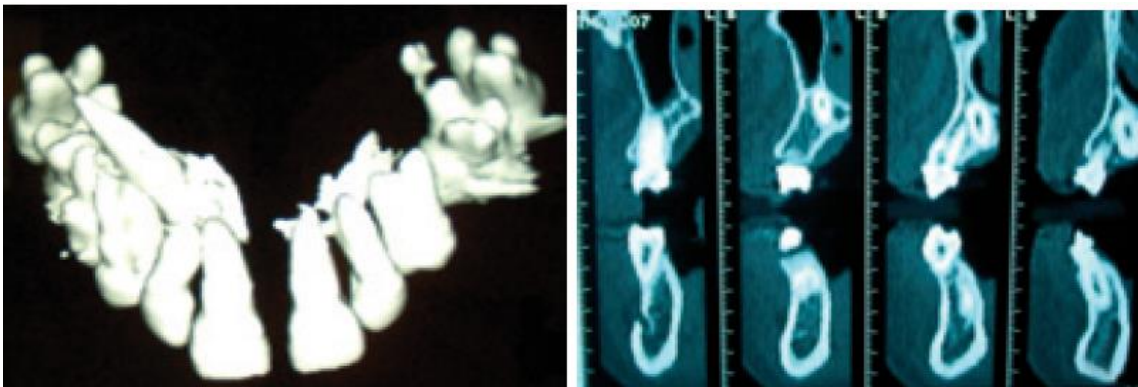


Figure 29 : différentes coupes tomodensitométriques, démontrent la position exacte de la 13 incluse. (57)

Chapitre V : Démarche thérapeutique

1. Les facteurs influençant la décision thérapeutique :

La prise en charge des canines incluses est pluridisciplinaire. Elle requiert des compétences en chirurgie et en orthodontie. Plusieurs études ont trouvé que l'imagerie 3D était la meilleure dans le diagnostic et la prise de décision thérapeutique.(71)

Cependant, la planification thérapeutique et l'établissement d'un pronostic dépendront de plusieurs facteurs (72-74) :

1.1.Facteurs liés au patient :

- La motivation et la coopération du patient et des parents ;
- État de santé générale ;
- État bucco-dentaire, l'état parodontal (récession, inflammation gingivale, lyse osseuse) ;
- L'hygiène buccale, qui doit être rigoureuse ;

1.2.Facteurs liés à l'environnement de la canine :

- La variation squelettique, la présence d'espace sur l'arcade pour l'évolution de la canine ;
- La présence d'une éventuelle résorption radiculaire des incisives ;
- une estimation insuffisante des demandes d'ancrage, induisant une mécanothérapie inefficace avec un traitement plus long ;

1.3.Facteurs liés à la canine incluse :

- le moment de découverte de la dent incluse, car la précocité du dépistage est un gage de succès, tant pour la mise en place d'actions préventives que pour une éventuelle traction ortho-chirurgicale ;
- La situation topographique de la dent incluse dans les trois plans de l'espace ; (Le degré de superposition horizontale, la profondeur, l'angulation de la canine par rapport à la ligne médiane, la position des apex radiculaires de la canine dans le plan horizontal) ;

- Les rapports de la dent avec les structures adjacentes (dents, cavités, structures osseuses).
- L'ankylose, qui empêche la traction orthodontique ;

2. Options thérapeutiques :

Les alternatives thérapeutiques comprennent : le traitement préventif et interceptif, ainsi que le traitement curatif.(75)

2.1. Traitement préventif et interceptif :

Avant l'âge de 11 ans, la décision thérapeutique sera en faveur d'une prévention ou d'une interception par la fermeture des diastèmes, l'expansion de maxillaire en cas d'endognathie, suppression des obstacles éventuels, ceci est associé à un contrôle radiologique régulier tous les 6 mois.(39, 76)

Selon **Ericsson et kurol**, **POWER** (77) et **SHORT**(78), **OLIVE** en 2002 (79), et **BACCETTI et Coll** en 2008 (80, 81) ; l'extraction de la canine temporaire favorise l'éruption de la dent incluse dans un taux élevé des cas présents, en ayant parfois recours à certains artifices pour avoir un confort thérapeutique (**Fig 30**).

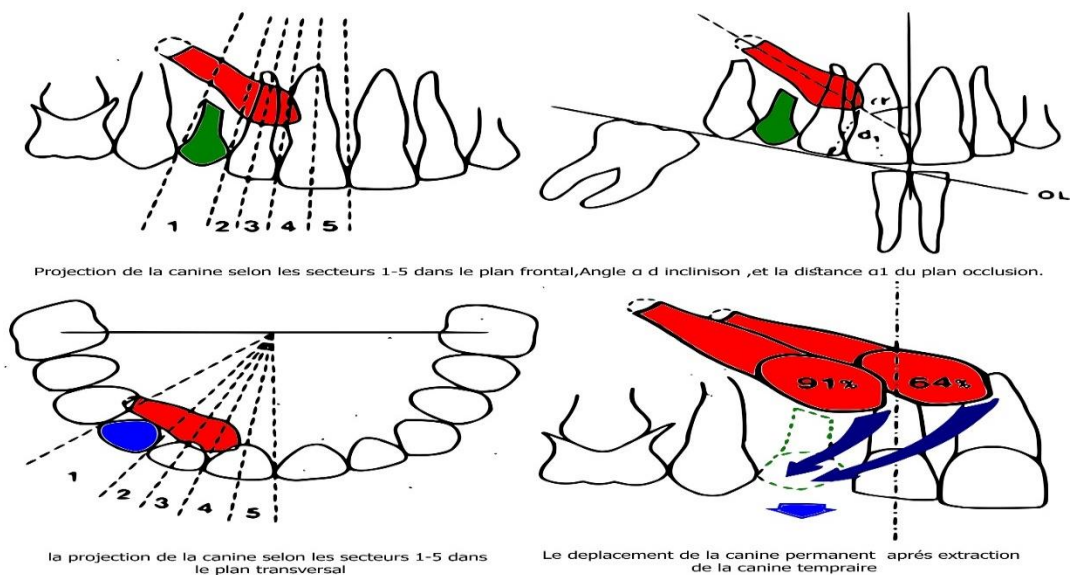


Figure 30 : Illustration schématique du taux de succès de la normalisation après extraction des canines temporaires. (77)

Extraction de la canine temporaire :

Le recours à l'avulsion de la canine temporaire en denture mixte, entre 10 et 13 ans, est recommandé afin de permettre à la dent incluse de faire son éruption.

Si l'examen radiologique ne montre aucune amélioration dans la position de la canine - 12 mois après l'avulsion de la dent temporaire — d'autres alternatives thérapeutiques doivent être envisagées.(73, 77)

Les protocoles basés sur l'avulsion de la canine temporaire et même de la molaire temporaire, en association a un mainteneur d'espace, ou un créateur d'espace, type appareil extra-oral ou appareil d'expansion maxillaire peuvent donner des résultats satisfaisants. Ces protocoles combinés peuvent être envisagés lorsque les patients doivent être traités à la fois, pour faciliter l'éruption des canines, et pour corriger des malocclusions.(73)

2.2. Le traitement curatif :

Après l'âge de 13 ans, les options thérapeutiques, peuvent inclure (75, 82, 83) :

- a) L'abstention thérapeutique ou observation.
- b) L'extraction de la canine incluse.
- c) Le traitement chirurgical ou orthodontique exclusif.
- d) Le traitement orthochirurgical.
- e) Auto transplantation.

2.2.1. Abstention thérapeutique et observation :

L'abstention thérapeutique peut être recommandée dans certaines situations spécifiques (73, 84) :

- Refus de traitement de la part du patient, qui est satisfait de son apparence dentaire et esthétique.
- Absence de pathologie ou de signe de résorption radiculaire des dents voisines.
- Contact satisfaisant entre l'incisive latérale et la première prémolaire, ou un bon pronostic de la canine temporaire que l'on aura examiné avec attention (radiographie, état de la racine, mobilité, etc.), pour s'assurer de sa fiabilité à rester sur l'arcade.

- Ectopie sévère sans signe de pathologie.
- Contre-indications médicales, quand il existe une contre-indication d'ordre générale à l'intervention.
- Avis de l'orthodontiste découlant d'une position ectopique de la dent (**Fig 31**) avec l'impossibilité de la mettre en place, et peu gênante d'un point de vue prothétique et fonctionnel, ou de son ankylose et de la volonté d'éviter une extraction trop traumatisante.

Dans tous les cas, le patient doit être informé de la nécessité d'un suivi régulier, permettant d'éviter les complications liées à l'inclusion (dégénérescence kystique, la migration ou la résorption radiculaire).(10, 85)

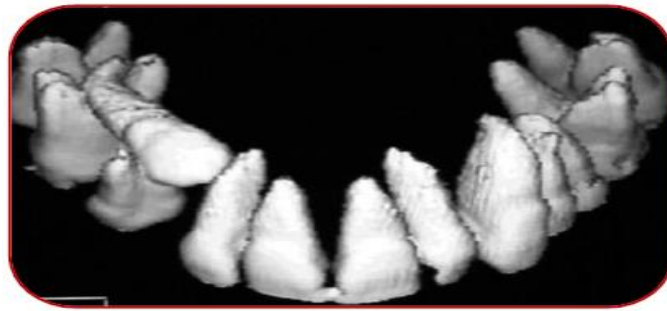

Figure 31 : position de la canine entre les racines de prémolaire et la première molaire contre-indiquant une traction chirurgico-orthodontique. (85)

2.2.2. Extraction chirurgicale de la canine incluse :

Dans certaines situations, l'extraction de la canine incluse est un choix inévitable.(86, 87)

Indications :

L'avulsion chirurgicale de la canine incluse peut être recommandée dans certaines situations spécifiques, selon Société française de Stomatologie, Chirurgie maxillo-faciale et Chirurgie orale juillet 2015 (73, 84, 88) :

- Refus de traitement actif de la part du patient, ou un patient satisfait de son apparence dentaire esthétique.

- Présence d'une pathologie ou début de résorption radiculaire des incisives adjacentes (en revanche, en cas de résorption sévère de l'incisive nécessitant son avulsion, l'exposition chirurgicale avec mise en place orthodontique de la canine incluse est recommandée).
 - Planification d'un traitement orthodontique avec substitution de la canine par la prémolaire.
 - En cas d'échec de la traction orthodontique de la dent incluse.
 - Ankylose ou coudure radiculaire.
 - Pathologie kystique (processus infectieux ou tumoral) autour de la canine. (11)
- **Contre-indications :**
 - L'altération de l'état général du patient.
 - L'absence de motivation de patient.
 - La possibilité de réalisation d'autres techniques. Lorsque l'acte est délabrant et potentiellement dangereux pour les dents adjacentes. (89, 90)

- **Intervention :**

- a- Extraction de la canine incluse maxillaire :**

Nous distinguons la canine en inclusion palatine, la canine en inclusion vestibulaire et la canine en situation trans-alvéolaire. (91)

- **Extraction des canines incluses vestibulaires :**

À la muqueuse, une large incision à concavité supérieure en dessous de la projection de la pointe canine est réalisée (**Fig 32**). Ensuite, le décollement est effectué. Si la canine est assez basse, on réalise une incision intra-sulculaire, en évitant les traits de décharge antérieurs qui sont inesthétiques. Une fois arrivé à l'os nous suivons la même technique qu'au niveau palatin et une fois la table externe dénudée, une ostéotomie est effectuée afin d'avoir accès à la couronne. La dent est mobilisée avec un élévateur (**Fig 33**), et l'avulsion est faite par un davier à mors fin. (87, 89, 91)

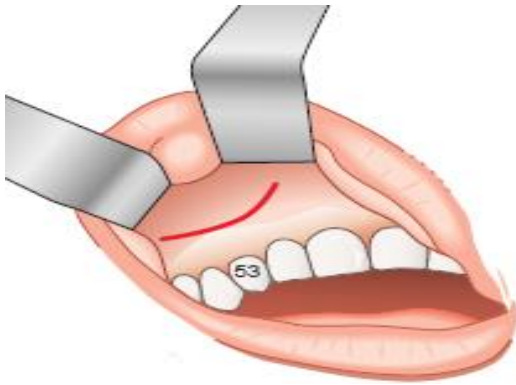


Figure 32 : Incision vestibulaire arciforme à concavité supérieure. (91)

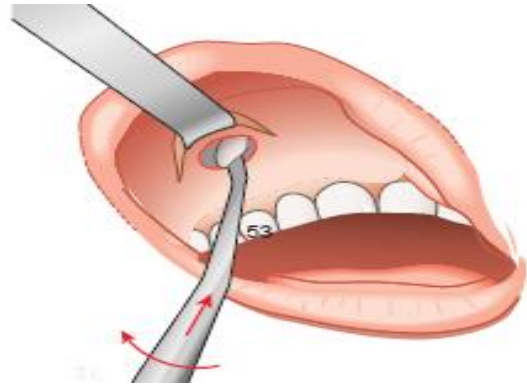


Figure 33 : Dégagement coronaire et mobilisation à l'élevateur sans appui sur les dents voisines. (91)

- **Extraction des canines incluses trans-alvéolaires :**

Dans ce cas, la couronne est en général en position palatine, tandis que l'extrémité apicale émerge en vestibulaire entre les racines des dents voisines (généralement les prémolaires). Cette extraction est complexe et elle réclame souvent une deuxième voie d'abord qui est vestibulaire et qui donne accès à la racine de la dent.(91)

Intervention

- **Un abord palatin** reste identique à l'avulsion des canines incluses palatines.
- **L'abord vestibulaire** fait suite au temps palatin, qui va permettre de dégager la couronne de la canine. L'incision est arciforme. La trépanation osseuse est effectuée en projection de l'apex de la dent incluse et permet de mettre évidence l'extrémité radiculaire. Par voie palatine, la mobilisation de la dent est amorcée avec précaution (**Fig 34**).

Au besoin, une section corono-radicaire est effectuée (**Fig 35**). La dent est ensuite extraite.

La cavité est révisée et nettoyée. Les voies d'abord sont suturées classiquement.(91)

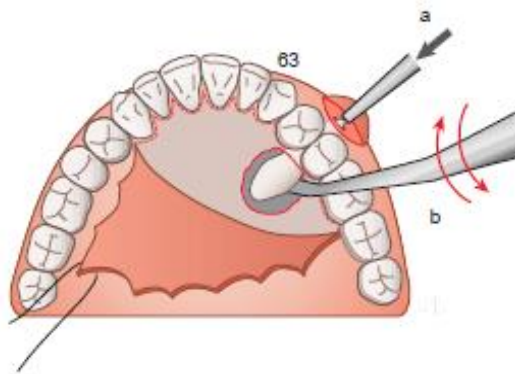


Figure 34 : incision vestibulaire est arciforme, et incision palatine intrasulculaire. (91)

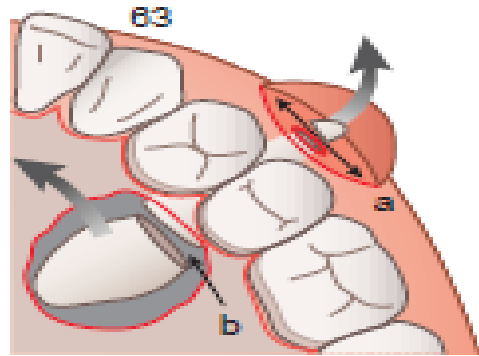


Figure 35 : a. Section de l'apex coudé. b. Séparation corono-radulaire. (91)

- **Extraction des canines incluses palatines :**

Au niveau de la muqueuse, on réalise une incision GÉRARD MAUREL modifiée qui permet un accès à minima avec une lame bistouri 11 ou 15 au niveau des collets des dents en palatin. Ensuite, on décolle soigneusement tout en respectant le pédicule naso-palatin. Arrivant au niveau dentaire, on réalise un volet en « timbre-poste », en se servant de l'émail dentaire comme guide au fraisage (Fig 36), pour arriver à dégager la couronne et le tiers cervical de la dent, avec un élévateur la dent est mobilisée attentivement et en cas de résistance soit on sépare la couronne de la racine (Fig 37), soit on augmente le dégagement osseux pour faire l'avulsion. Une fois terminé on assure l'hémostase, et on termine par suturer le lambeau. (87, 91)

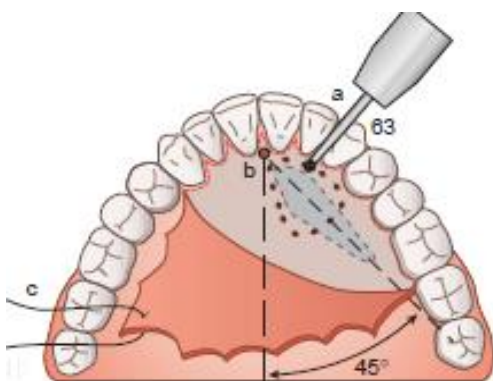


Figure 36 : Incision intra-sulculaire de type Gérard Maurel modifié. (91)

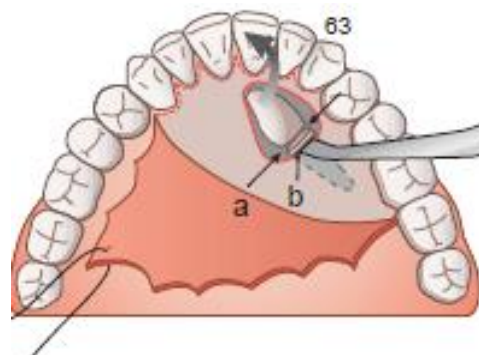


Figure 37 : a. Séparation corono-radulaire. b. Réalisation d'une encoche radulaire afin de pratiquer l'avulsion de la racine. (91)

b- Extraction de la canine incluse mandibulaire :

À l'image des canines incluses maxillaires, on décrit des inclusions vestibulaires, linguales et trans-alvéolaires. Si les techniques d'avulsion à la mandibule diffèrent peu dans leurs principes de celles décrites au maxillaire, il faut cependant prendre en considération certaines particularités liées à l'anatomie de la mandibule (la proximité du trou mentonnier, la proximité des racines mandibulaire) (89, 91):

- **Canine en inclusion vestibulaire :**

En fonction de la profondeur et l'orientation de la dent incluse, une incision intra-sulculaire est réalisée, allant de la papille mésiale de l'incisive latérale jusqu'à la papille distale de la deuxième prémolaire. Un lambeau d'épaisseur totale est récliné, en décollant la fibromuqueuse tout en respectant les structures anatomiques adjacentes. Une fois la dent repérée, elle est dégagée jusqu'au tiers cervical et le sac péri coronaire est retiré avec une pince adéquate. La dent est mobilisée ou même fragmentée si nécessaire, puis avulsée (**Fig 38 et 39**). Ceci est suivi d'une révision de l'alvéole, puis une remise en place du lambeau avec des sutures hermétiques. (87, 89, 91)

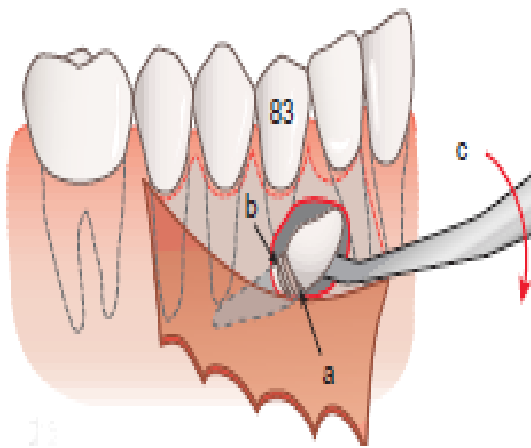


Figure 38 : a. Section corono-radriculaire. b. Encoche radiculaire afin de pratiquer une manœuvre d'Archer. c. Mobilisation à l'élévateur. (91)

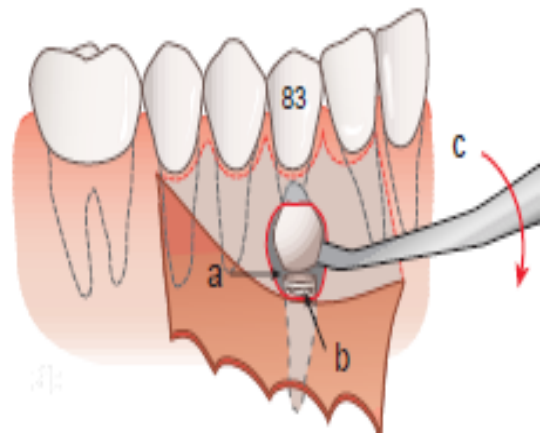


Figure 39 : a. Section corono-radriculaire. b. Réalisation d'une encoche radiculaire. c. Mobilisation à l'élévateur de la partie coronaire. (91)

- **Canine en inclusion trans-alvéolaire :**

L'abord est mixte : vestibulaire et lingual.

Le décollement de part et d'autre du rempart alvéolaire mandibulaire.

Le dégagement osseux associé à la section corono-radulaire est éventuellement apical, il doit permettre l'extraction les deux parties de la dent.(91)

- **Canine en inclusion linguale :**

Cette situation est exceptionnelle. L'abord est lingual, l'incision est réalisée dans le sulcus, plus étendue que pour un abord vestibulaire. Les autres temps de l'avulsion présentent les mêmes difficultés compte tenu de l'abord instrumental peu facile et de la faible visibilité du site.

Il ne faut pas aller profondément au plancher buccal (risque d'hématome). Le geste se termine par un contrôle soigneux de l'hémostase et des sutures.(91)

2.2.3. Traitement chirurgical et orthodontique exclusif :

Procédés chirurgicaux exclusifs :

a- L'alvéolectomie conductrice :

Appelée aussi alvéolectomie d'induction, a été mise en place par **Chatellier** en 1957. Le principe est de dégager et éliminer tout obstacle osseux, ainsi que le tissu fibreux péri-dentaire (sac péri-coronaire). Elle permet aussi l'empêchement de la reformation de l'os et la fibrose cicatricielle au niveau du point d'éruption au moyen d'un pansement chirurgical, donc elle permet de créer chirurgicalement une voie d'éruption de la dent.

Cette technique est indiquée lorsque la canine n'est pas trop éloignée de sa position physiologique, s'il n'existe pas de coudure apicale et que l'apexification n'est pas encore terminée. Elle trouve aussi son indication quand il existe de l'espace suffisant sur l'arcade, et si la canine reste immobile après la levée de l'obstacle.

Pour que le potentiel éruptif (égression) soit maximal, la chirurgie doit être réalisée avant l'édification du tiers apical, et que l'apex surplombe l'axe d'égression souhaité.

Il arrive qu'après l'alvéolectomie, la dent reste bloquée contre une dent voisine, pour éviter un tel incident il est préférable de subluser la dent dans la bonne direction, et de faire un grand nombre de petits trous dans l'os alvéolaire que la dent devra traverser.(27)

b- L'ostéotomie directionnelle :

– elle est basée sur le principe de la correction de la position de la dent sans bouger son apex (**Fig 40**).

– Elle est indiquée lorsque la canine est en position haute, avec un apex proche de sa place normale.

– Après l'exposition de la table externe jusqu'aux deux tiers radiculaires, une mobilisation au syndesmotome est effectuée avec un déplacement apical minime. Le risque de mortification secondaire est diminué, mais le risque d'ankylose existe toujours et la position de la canine limite souvent l'indication de ce procédé.(27)

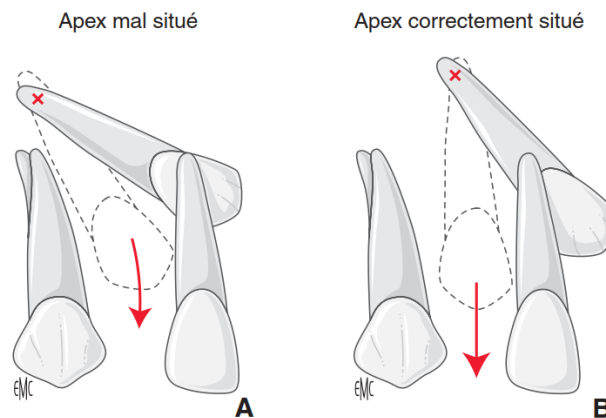


Figure 40 : redressement chirurgicale immédiat de la canine incluse sans bouger son apex. (27)

Procédés orthodontiques exclusifs :

Les moyens orthodontiques dont nous disposons peuvent parfois suffire à l'éruption passive et spontanée de la dent incluse, par l'aménagement de couloir d'éruption, et la création de l'espace nécessaire à l'évolution de la canine (aussi bien le diamètre mésio-distale que vestibulo-buccal) (**fig 41 et 42**). **Lacoste** en 1988 préconise cette démarche sous certaines conditions :

- si l'inclusion est peu ancienne (2 à 3 ans après la date normale d'éruption) et/ou peu profonde.
- si l'apexification n'est pas terminée (potentiel éruptif).
- si le germe n'est pas ectopique.
- si la position de la dent incluse proche de la normale (bien orientée).
- s'il n'existe pas d'obstacle mécanique à l'éruption.
- s'il n'y a pas d'ankylose.(5, 89)

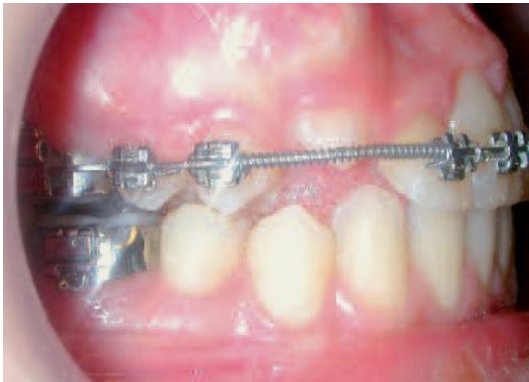

Figure 42 : Aménagement du futur site de traction de la canine incluse avec éruption spontanée de cette dent. (5)

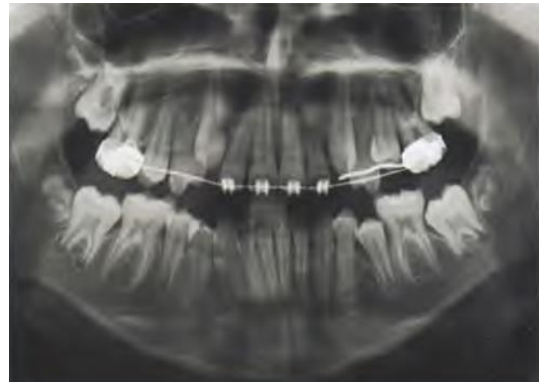

Figure 41 : cliché panoramique à l'âge de 11,5 ans, le couloir canin a été restauré et les canines migrent dans leur site normal d'éruption. (74)

2.2.4. Traitement ortho chirurgical :

Le traitement ortho chirurgical consiste à aménager l'espace nécessaire, pour loger la canine incluse, ça peut durer 2 ou 4 mois. Une fois, l'espace est créé, la décision de dégagement chirurgical est faite, dans le but d'avoir une surface coronaire suffisante sur laquelle l'attache orthodontique sera collée. La phase de traction commence une ou deux semaines après la chirurgie ; c'est le temps orthodontique post-chirurgicale.(89)

• Indications :

- Patient motivé ;
- Présence de l'espace nécessaire pour la canine ;
- Absence de malformation coronaire ou radiculaire de la canine, qui peuvent interrompre la traction, et absence d'ankylose.

- **Contre-indications :**

- Refus de traitement par le patient ;
- Position horizontale, dent ankylosée ou présentant une coudure radiculaire.

a- Phase orthodontique pré chirurgicale :

L'objectif de cette étape consiste à assurer, d'une part, l'aménagement du site receveur de la dent incluse en le réservant ou en lui créant un volume de place nécessaire, et d'autre part la réalisation d'une unité d'ancrage nécessaire à la traction mécanique ultérieure.(27, 45, 89)

Pour la canine maxillaire, les deux arcades sont souvent appareillées dans le but de préparer, et d'optimiser la position de la canine et d'éviter tout contact occlusal.

Actuellement, il existe d'autres options d'ancrage plus discrètes comme l'utilisation des mini-vis qui permettent d'éviter un appareillage complet des deux arcades.

L'aménagement de l'espace peut également nécessiter une extraction de la canine temporaire, une frénectomie, une vestibulo-version des incisives ou encore une expansion provoquant un mouvement de translation radiculaire des dents adjacentes.(89)

b- La phase chirurgicale :

Lors de cette étape, le praticien cherche à dégager suffisamment de la surface coronaire. La technique chirurgicale la plus adéquate est choisie selon la situation de la dent dans les trois plans de l'espace. Un arbre décisionnel était décrit par **Jean-Marc DERSOT**, résumant les différentes techniques (**Fig 43**).(89, 92)

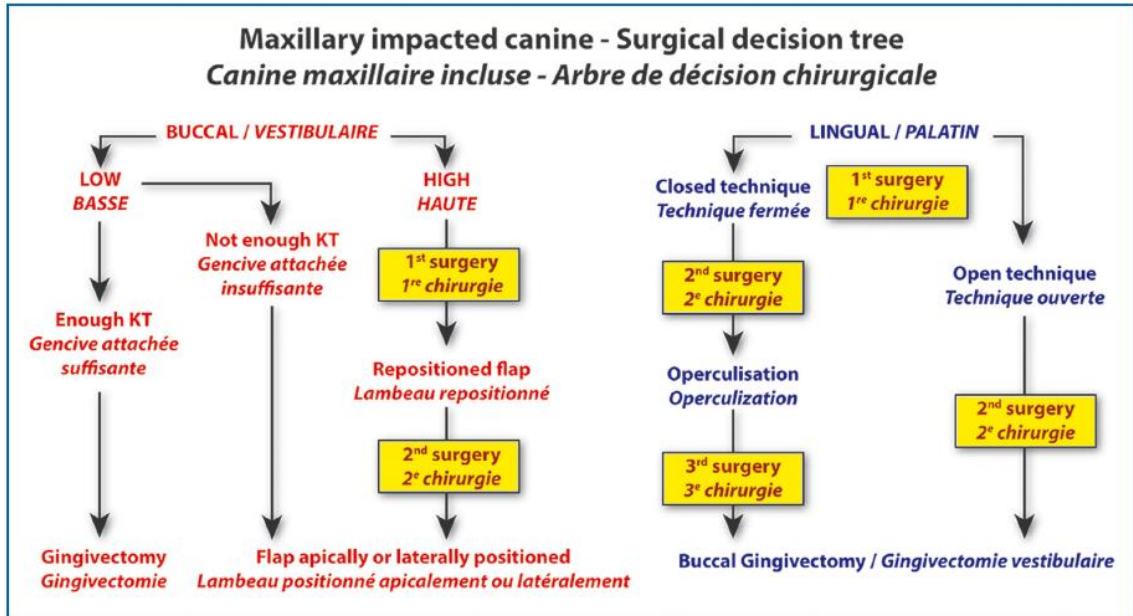


Figure 43 : Arbre de décision chirurgicale. (91)

Traitement des canines incluses maxillaires :

A-Techniques chirurgicales pour les canines incluses en dystopies vestibulaires :

- **Inclusion basse :**

- a- **Gingivectomie :**

Lorsque la pointe cuspidienne de la canine se situe coronairement par rapport à la jonction amélo-cémentaire de l'incisive latérale, ainsi que la possibilité d'avoir 2 ou 3 mm de tissu kératinisé à la fin de l'intervention, une gingivectomie à biseau externe est indiquée. Cette technique peut être réalisée à l'aide d'un bistouri, une fraise diamantée ou bien un soft laser. Approximativement, il faut dégager au moins la moitié de la couronne, créant un espace suffisant pour le collage de la brackett (**Fig 44**). (89, 92)

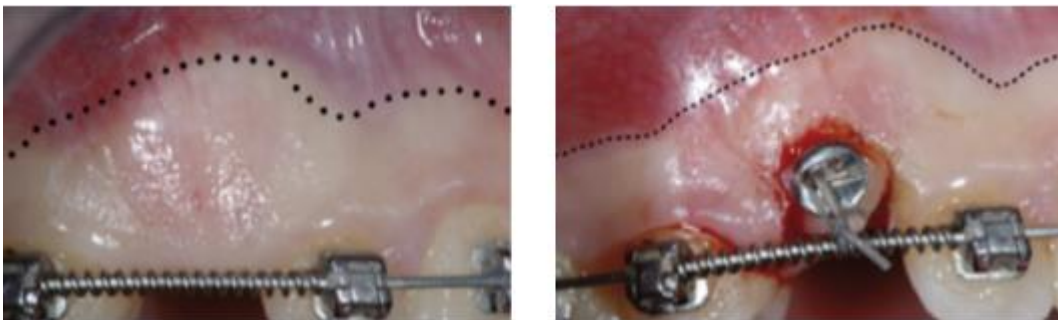


Figure 44 : 13 est basse, la hauteur de gencive kératinisée est de 7 mm. Il est donc possible d'exposer la dent en réalisant une gingivectomie. (91)

b- Lambeau déplacé apicalement :

Si la hauteur de tissu kératinisé est moins de 3 mm, ou que la canine est en position moyenne sans contact avec les dents adjacentes, un lambeau déplacé apicalement est réalisé.

Un lambeau en pleine épaisseur est décollé suite à une incision horizontale supra-cristal sur le secteur édenté, qui sera allongée par deux incisions verticales jusqu'au fond de vestibule pour dégager la couronne. Ce lambeau sera continu par un décollement en demi-épaisseur. Une couche osseuse — en cas où elle est présente — est éliminée, ainsi que le sac folliculaire à l'aide d'une pince gouge ou bien une fraise boule. Une fois les deux tiers de la couronne sont dégagés (**Fig 45**), l'attache orthodontique est mise en place. On termine par le repositionnement du lambeau en apicale, puis suturé au périoste de façon à recouvrir 2 à 3 mm de la couronne.(5, 37, 89, 92)

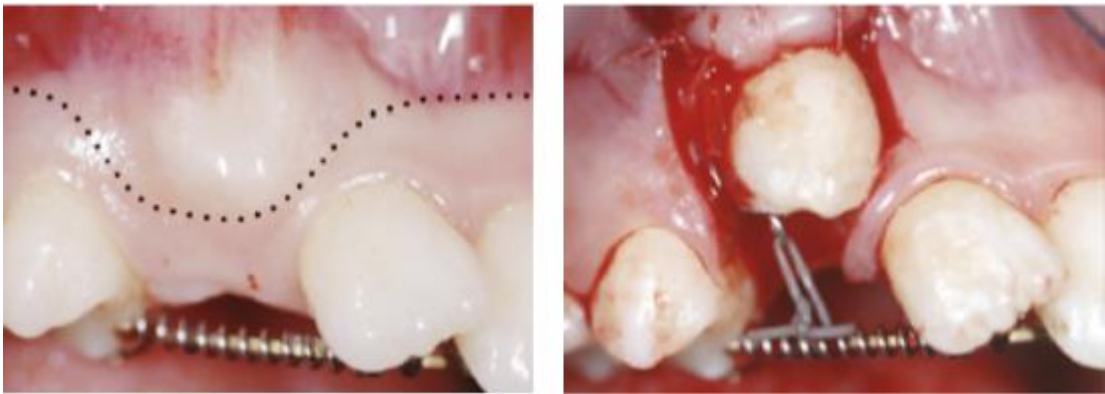


Figure 45 : image montrant la réalisation d'un lambeau déplacé apicalement. (91)

c- Lambeau déplacé latéralement puis apicalement :

Lorsque la canine est en superposition sur l'incisive latérale (en situation latérale par rapport à la zone édentée) ; un lambeau déplacé latéralement puis apicalement est indiqué. En premier temps, un triangle de la muqueuse alvéolaire en regard de la couronne de la canine incluse est réalisé. Puis en deuxième temps, on réalise un lambeau rectangulaire, par une incision horizontale puis prolongée par deux incisions verticales, en demi-épaisseur. Après dégagement de deux tiers de la couronne. Le lambeau sera positionné latéralement et apicalement, pour être fixé sur la face vestibulaire au niveau cervical de la couronne de la canine, suivi par le collage de l'attache (**Fig 46**). (5, 37, 89, 92)

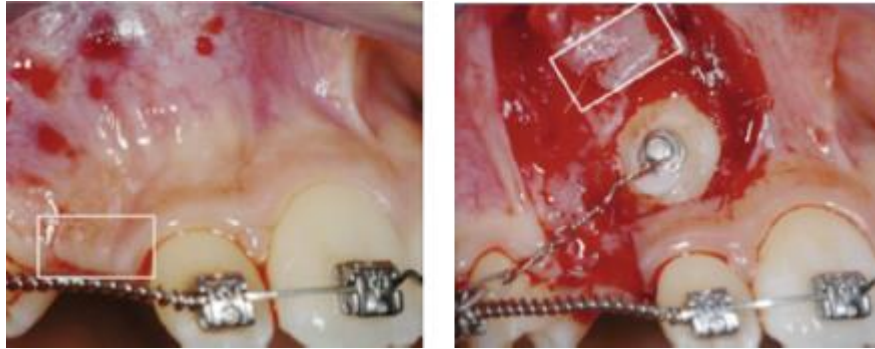

Figure 46 : la 13 est en position latérale, le collage de l'attache orthodontique se fait suite à un lambeau déplacé apicalement puis latéralement. (91)

- **Inclusion haute :**

- ***Technique fermée ou lambeau muco-périosté replacé :**

Dans la situation où la canine est en position haute, au-dessus de la ligne muco-gingivale, il est plus simple d'utiliser la technique fermée. Cette technique consiste à soulever un lambeau en pleine épaisseur vestibulaire et palatin. Ceci par une incision intra-sulculaire allant de l'incisive latérale jusqu'à la première prémolaire, jointe par une incision supracrestale de la zone édentée. Cette dernière est suivie par deux incisions de décharge verticale en mésial et en distal.

Une fois, le lambeau est décollé, l'os cristal est éliminé permettant l'accès à la couronne de la canine incluse. Dans un milieu sec, un bouton avec sa ligature métallique à boucle est collé puis le lambeau est repositionné dans sa position initiale, et par conséquent la dent sera tirée derrière le rideau muqueux (**Fig 47**).

Lorsque la canine sera suffisamment descendue vers son couloir d'éruption et avant que la dent ne traverse la muqueuse, une seconde intervention avec un lambeau déplacé apicalement permettra de retrouver une bande de gencive kératinisée adhérente.(5, 37, 89, 92)

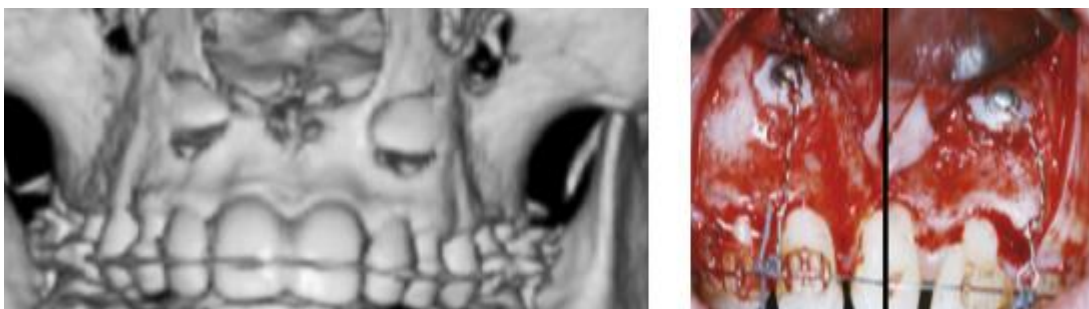


Figure 47 : la 13 est en position moyenne, en vestibulaire de l'incisive latérale : un lambeau pédiculé permet de positionner la bande de gencive située sur la crête. (91)

B-Techniques chirurgicale pour les canines incluses en dystopies palatines :

- **Abord palatin :**

Un lambeau en pleine épaisseur est soulevé, suite à une incision intra-sulculaire de la première prémolaire homolatérale jusqu'à l'incisive centrale homolatérale. Une fenêtre osseuse est réalisée à distance des collets des incisives, dont le but d'exposer une partie de la surface coronaire pour permettre le collage. La suppression d'une partie de sac folliculaire étant nécessaire pour accéder à la couronne.

À ce stade, deux options peuvent être envisagées (5, 37, 89, 92):

- a- **Technique du lambeau fermée :**

Dans le cas où la canine soit proche de l'incisive latérale et de la centrale et qu'elle est en position haute, le repositionnement de lambeau dans sa position initiale trouve son indication. La traction va se faire alors, à l'aveugle, en dessous la fibromuqueuse jusqu'à ce que la dent la traverse (**Fig 48**). Lorsque la fibromuqueuse palatine est épaisse et dense, la dent n'arrive souvent pas à la traverser, exerçant un effet rebond sur la dent, et un 2^{ème} geste chirurgical d'operculisatation doit être réalisé.

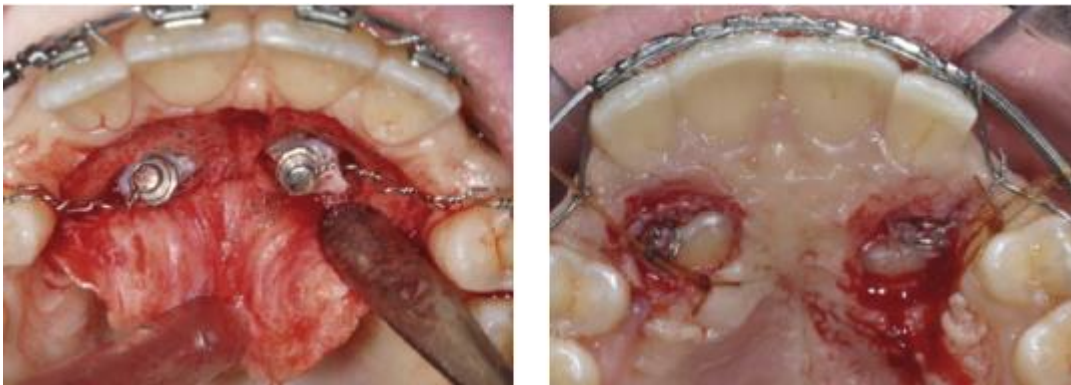

Figure 48 : les deux canines sont en position haute, la traction se fait sous le rideau, suite à un lambeau palatin fermé. (91)

- b- **Technique ouverte avec fenêtre :**

Cette technique est indiquée lorsque l'inclusion de la canine est en position peu profonde. Avant que le lambeau soit repositionné, une fenêtre de 6 à 8 mm de diamètre

doit être réalisée dans la fibromuqueuse palatine face à la couronne (**Fig 49**). Une chaînette est mise en place de l'attache jusqu'à l'appareillage orthodontique.

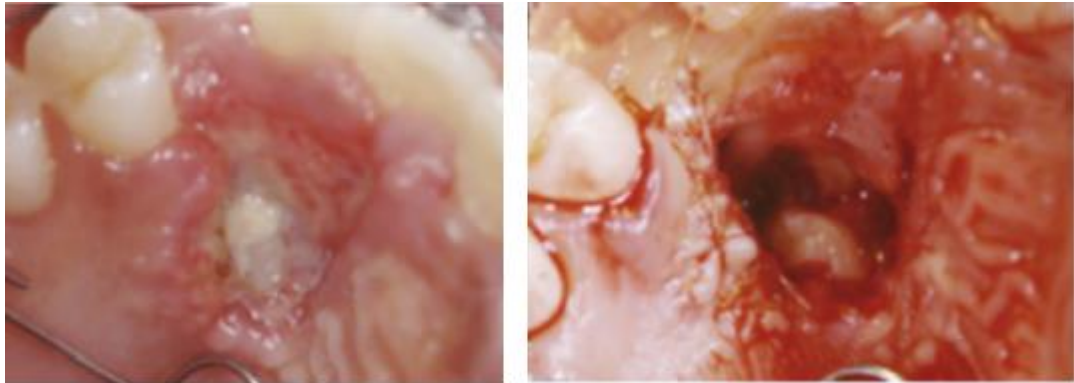


Figure 49 : image montrant la réalisation d'une fenêtre muqueuse par laquelle se fait la traction de la canine. (91)

- **Abord vestibulaire :**

Si la canine est en position basse, l'abord vestibulaire s'avère utile. Un lambeau d'épaisseur total est réalisé, suivi d'une ostéotomie jusqu'à la mise à nue de la couronne. Puis, l'attache orthodontique est collée dans un milieu sec (**Fig 50**), on termine par la suture de lambeau apicalement à la surface coronaire.(37, 89)

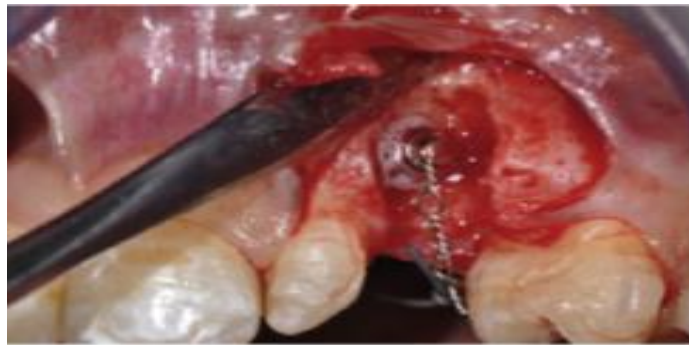


Figure 50 : la 13 en position palatine est basse, réalisation d'un lambeau d'abord vestibulaire. (91)

Traitement des canines incluses mandibulaires :

L'inclusion de la canine inférieure ; qu'elle soit en situation vestibulaire ou linguale, l'accès est toujours vestibulaire, soit par un lambeau déplacé apicalement ou bien un lambeau déplacé apicalement et latéralement (**Fig 51 et 52**). Les mêmes techniques chirurgicales utilisées pour les canines maxillaires concernant ces deux types des lambeaux sont utilisées pour les canines incluses inférieures (voir chapitre 2.4.4.1).(5, 37, 89)

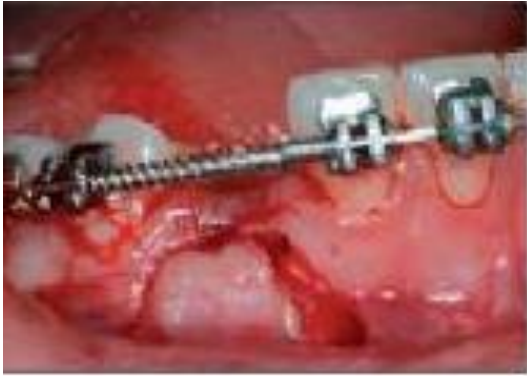

Figure 51 : Un lambeau muco-périosté de pleine épaisseur est réalisé. (88)

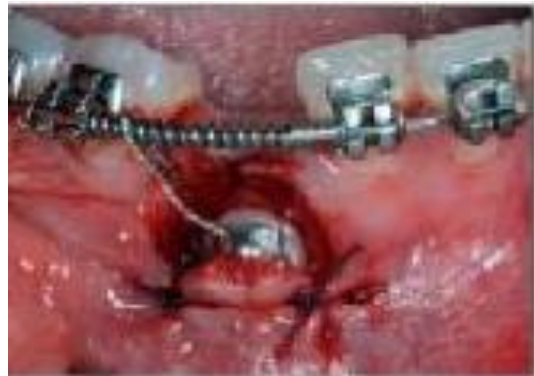

Figure 52 : le lambeau est repositionné en position apicale. (88)

Protocole de collage :

À la fin de l'intervention, la dent est partiellement visible, donc le collage peut être fait dans la même séance par l'orthodontiste, comme il peut être fait ultérieurement.

Il faut respecter certaines conditions afin d'éviter le décollage de l'attache orthodontique ;

- La première condition est la siccité parfaite de la surface à coller, ce qui peut être plus difficile à obtenir dans le cas d'une dent incluse.
- Mordançage de l'émail par application d'acide phosphorique pendant 20-30 secondes, suivi par un rinçage pendant un temps équivalent. Séchage avec l'aspiration permettant l'obtention de l'aspect blanc crayeux de l'émail ;
- Enduction du Sealant, sur l'émail et sur l'intrados du bouton
- Application du composite de collage sur l'intrados du bouton ; positionnement, puis pression continue sur le bouton pendant un temps de photo-polymérisation de 2 fois 12 secondes, sous aspiration constante.
- Mise en traction immédiate avec un élastique relié à l'arc, dans le but de vérifier la qualité de collage. En cas de décollage du bouton, le protocole de collage doit être recommencé dès le départ.(92)

c- Phase orthodontique post chirurgicale :

L'objectif de traitement orthodontique consiste à la mise en place de la canine sur l'arcade. Il consiste à relier les transmetteurs, qui représentent l'intermédiaire entre l'ancrage sur la dent et le dispositif orthodontique de force aux générateurs de force, afin de guider l'éruption de la dent.(27)

Le traitement orthodontique peut commencer une ou deux semaines après la phase chirurgicale.

2.2.5. Autotransplantation :

C'est la réimplantation dans un alvéole déshabité ou néoformé, au niveau du site d'éruption physiologique de la dent incluse extraite. Elle doit être souvent réservée à des dents immatures, mais aussi à des dents matures. Dans une majorité de cas, l'autotransplantation n'est qu'une alternative à la traction orthodontique.

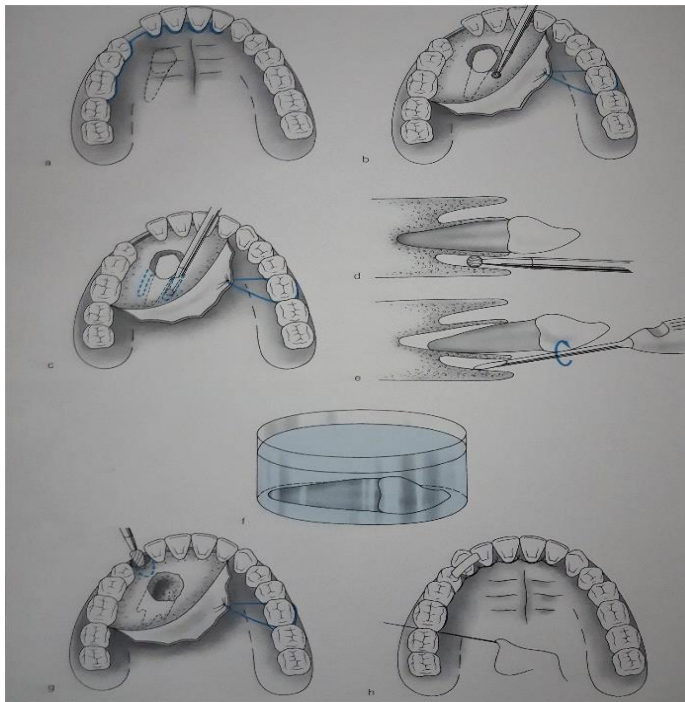
Avec une place suffisante sur l'arcade aussi bien mésio-distale que vestibulo-palatine, l'autotransplantation est indiquée dans les cas suivants :

- Lorsque le traitement ortho-chirurgical conventionnel est contre-indiqué ou lorsque celui-ci a échoué,
- Ectopies difficilement ou non traitables par l'orthodontie, ou quand la dent incluse est une menace pour les racines des dents adjacentes,
- Dymorphies dentaires : des racines bifides ou présentant des courbures importantes, ou des défauts de surface qui peuvent ralentir ou empêcher le déplacement orthodontique.
- Le redressement forcé d'une dent qui présente une éruption stoppée par une zone d'ankylose, par une résistance des tissus mous, ou bien par une atrophie des tissus périodentaire.

Le risque majeur de cette intervention est le processus d'ankylose-rhizalyse qui aboutit à la résorption totale de la racine dans un délai variable de 7 à 10 ans. Afin d'inhiber ce processus, et selon **Jens Andreasen** et son équipe il est nécessaire de respecter certains critères importants :

- Le respect du tissu desmodontal attaché à la surface de la racine, et bien sûr l'espace réservé au développement du ligament doit être assez large.
- Un dispositif de contention de la dent après transplantation restera nécessaire (doit être souple).
- Éviter les facteurs d'inflammation et préconiser une antibiothérapie de couverture pour améliorer les résultats.(27, 93)

Avec ces critères et un protocole opératoire rigoureux (**Fig 53**), on peut avoir des résultats satisfaisants même après long terme.



- a) Tracé d'incision au palais
- b) Dégagement de la couronne par trépanation osseuse
- c) Forage des puits latéro-radicaux en conservant l'intégrité du desmodonte
- d) Schéma en vue latérale des petits puits
- e) Luxation de la dent avec l'élévateur
- f) La dent est extraite et placée dans le liquide conservateur
- g) Création du site receveur
- h) Etat final après transplantation de la 13 et sutures, réalisation de la contention et la dent est en légère sous-occlusion

Figure 53 : représentation schématique des différentes étapes de la transplantation d'une canine incluse. (89)

Deuxième partie :
Partie Pratique

1. Problématique :

Diverses anomalies dentaires, qu'elle soit de forme, de taille ou d'éruption ; présentent un défi quotidien aux orthodontistes par leur fréquence et les caractéristiques de chaque situation.

L'inclusion dentaire est définie par l'absence de la dent sur l'arcade au-delà de sa date physiologique d'éruption. Elle affecte de préférence les DDS dans 17 % des cas, suivi par les canines. Souvent la découverte est fortuite suite à un examen clinique ou radiologique, car la dent incluse peut rester inaperçue et ne cause pas de dommages collatéraux, comme elle peut y avoir de lourdes conséquences ; infectieuse, tumorale ou mécanique où elle peut aller jusqu'à la perte d'une dent voisine due à une résorption radiculaire externe importante.

L'inclusion des canines est un phénomène fréquemment rencontré. Sa prise en charge est pluridisciplinaire. Elle requiert des compétences en chirurgie et en orthodontie. Ainsi l'absence d'une canine surtout maxillaire constitue un préjudice esthétique (le sourire) et fonctionnel. Tous ces points nous amènent à faire étudier les canines incluses maxillaire et mandibulaire.

Après avoir suspecté l'inclusion canine, l'imagerie dentofaciale vient compléter l'examen clinique et d'affirmer la présence de l'inclusion. Les différentes techniques radiologiques ont un impact direct sur un diagnostic de qualité et la planification du traitement. L'imagerie 3D type Cône Beam peut être justifiée afin d'améliorer la prise en charge du patient lorsque l'imagerie conventionnelle ne fournit pas toutes les informations souhaitées. C'est pour ça l'un de nos objectifs est d'évaluer l'impact du Cône Beam sur le choix de la décision thérapeutique.

Afin de limiter les conséquences de l'inclusion et particulièrement les résorptions radiculaires des dents adjacentes, le diagnostic doit être précoce et précis.

Dans notre pratique on a rencontré plusieurs difficultés concernant la décision thérapeutique à savoir le manque d'espace dans l'arcade, la mauvaise orientation de germe, la profondeur de l'inclusion, ainsi la non-motivation et le refus des patients de faire des examens radio 3D coûteux.

Néanmoins la présence de multitudes techniques thérapeutiques des canines incluses ; traitement orthodontique ou chirurgical seul, traction ortho-chirurgicale, extraction ou bien une abstention ; constitue un souci pour l'orthodontiste ce qui nous a motivé à réaliser ce travail afin de bien décrire ces différentes méthodes thérapeutiques.

Le but de cette étude est de décrire les différentes décisions thérapeutiques face à une canine incluse et évaluer l'impact de Cône Beam sur le choix de la décision thérapeutique.

2. Objectifs de l'étude :

2.1.Objectif principal :

Décrire les différentes méthodes thérapeutiques des canines incluses en se basant sur des critères cliniques et radiologique.

2.2.Objectifs secondaires :

- Etude des caractéristiques de la population concernée par les canines incluses.
- Evaluer l'impact du Cône Beam sur le choix de la décision thérapeutique.

3. Type d'étude :

Il s'agit d'une étude épidémiologique descriptive prospective.

4. Population d'étude :

Notre échantillon concerne les patients âgés de 13 ans et plus qui se sont présentés à la consultation au niveau de service de pathologie et chirurgie buccale du CHU de Tlemcen, pendant la période allant de 01 septembre 2019 au 27 février 2020.

4.1. Critères d'inclusion :

Ils ont été inclus dans notre étude tous les patients âgés de 13 ans et plus, présentant au moins une canine incluse supérieure ou inférieure quel que soit le sexe du patient.

4.2.Critères de non inclusion :

- Les patients âgés de moins de 13 ans.
- Edification radiculaire incomplète.

5. La collecte des données :

Une fiche d'enquête a été utilisée pour la récolte des données et comprend les rubriques suivantes :

- Un interrogatoire contenant les informations suivantes : état civile, antécédents généraux et stomatologique, motif de consultation ;
- Examen exo-buccale de l'ATM ;
- Examen endobuccal généralisé (hygiène – chevauchement ...) et localisé au niveau de la canine et des dents adjacents ;
- Examen radiologique complémentaire et interprétation ;
- Diagnostic clinique ;
- Une décision thérapeutique.

6. Matériels :

Après installation de patient sur fauteuil dentaire on avait besoin de :

- Plateau de travail contenant miroir et précelle ;
- Ouvre-bouche ;
- Appareil photo ;
- Négatoscope pour interprétation de radiographie panoramique ;
- Micro-ordinateur pour interprétation de cône Beam.

7. Méthodes :

7.1. La première consultation :

L'examen clinique est fait par nous interne en commençant par un interrogatoire à la recherche d'une éventuelle extraction précoce de la canine permanente, des antécédents, et à la recherche de notion d'hérédité. Suit par un examen exo-buccal et endo-buccal. L'examen endo-buccal est plus précis au niveau de la région de la canine incluse par :

- Palpation à la recherche d'une induration buccale ou vestibulaire et la présence d'une douleur à la palpation.
- Evaluer l'espace de la canine.
- Evaluer la mobilité de la canine temporaire en cas où elle est encore présente.
- Evaluer la présence d'une mobilité des dents voisines.

Des photos de bouche ouverte ont été prise à l'aide d'un écarteur.

Une radiographie panoramique a été demandée pour confirmer le diagnostic d'inclusion et d'infirmier la présence d'une agénésie ou d'une extraction.

Nous avons rempli les données cliniques sur la fiche d'enquête et le reste dans la deuxième séance.

7.2. La deuxième consultation :

Interprétation de cliché panoramique en précisant sur les points suivants :

- Degré de rhizalyse de la canine temporaire.
- Édification radiculaire de la canine permanente.
- Anomalie de germe (coudure radiculaire...).
- La position de la canine dans le sens mésio-distal.
- Le rapport avec les dents voisines, avec le sinus et avec les fosses nasales.
- Orientation du germe (verticale, oblique ou horizontale).
- Estimer la profondeur de l'inclusion.
- Présence d'obstacle (odontome, kyste ...).

Après la collecte des données radiologiques, et évaluation de la sévérité d'inclusion la décision thérapeutique est faite par un pathologiste et un orthodontiste, (en fonction de certains critères), bien que dans plusieurs situations on a retrouvé certaines difficultés devant des inclusions plus compliquées, d'où la nécessité de prescrire un examen radiologique 3D type Cône Beam ou Scanner en passant à une 3 ème consultation.

7.3. La troisième consultation :

Interprétation de Cône Beam à l'aide d'un micro-ordinateur ; on précise en plus des informations recueillies par le panoramique, on évalue :

- La position de la couronne de la canine dans le sens sagittal.
- La présence de résorption radiculaire des dents voisines et estimer son degré.
- La largeur de follicule.

La décision thérapeutique finale est faite avec l'accord du patient.

7.4. Chirurgie :

Pour les patients nécessitant une intervention chirurgicale (extraction chirurgicale ou bien traction orthodontique) nous avons programmés des jours d'intervention dans la salle de chirurgie au sein de service PBD.

La chirurgie a été faite par un pathologiste et en collaboration avec un orthodontiste dans le cas de traction orthodontique.

8. Analyse statistique :

Pour la saisie et l'analyse des données, l'outil informatique était utilisé avec les logiciels :

- Microsoft Officiel Word 2016 : pour la rédaction et la mise en page.
- Microsoft Officiel Excel 2016 : pour les représentations graphiques et tableaux.
- IBM SPSS : qui est un système complet d'analyse de données a été utilisé pour la saisie, le codage et l'analyse des données. Il peut utiliser les données de presque tout type de fichier pour générer des rapports mis en tableaux et graphes.

Résultats

9. Résultats :

9.1. Description de caractéristiques générales de la population d'étude :

Notre échantillon est constitué de 40 patients avec un total de 51 canines incluses maxillaires et mandibulaires.

9.1.1. Répartition de la population d'étude selon le sexe :

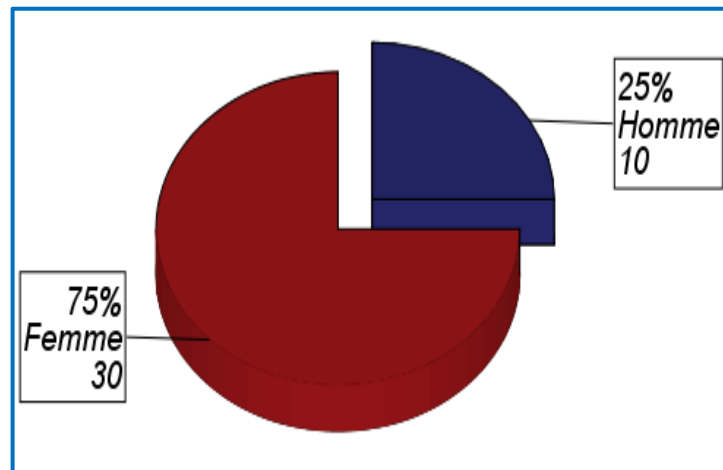


Figure 54 : répartition de la population d'étude selon le sexe.

Prédominance de sexe féminin avec un pourcentage de 75 %, avec un sexe-ratio (H/F) de 0.33, soit un homme pour 3 femmes.

9.1.2. Répartition de la population d'étude selon l'âge :

Tableau 1: répartition de la population étudiée selon les différentes tranches d'âge.

	Fréquence
13-17ans adolescent	16
18-24ans jeune adulte	14
+24ans adulte	10
Total	40

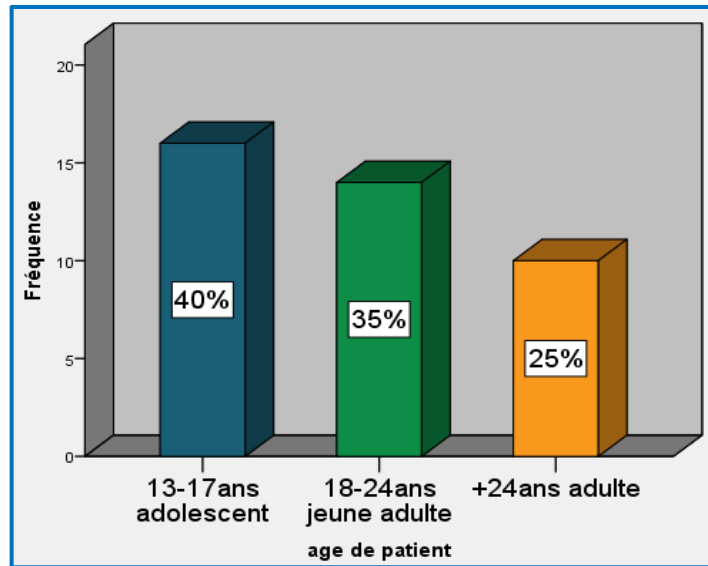


Figure 2 : répartition des cas d'inclusion selon les tranches d'âge

Prédominance de la tranche d'âge 13-17 ans (adolescent) avec un pourcentage de 40% soit 16 patients, et ce pourcentage diminue avec la progression d'âge.

9.1.3. Répartition de la population d'étude selon le motif de consultation :

Tableau 2: répartition de la population étudiée selon le motif de consultation.

	Fréquence	Pourcentage %
Orientation	12	30,0
Douleur	8	20,0
Esthétique	9	22,5
Induration buccale	5	12,5
Induration vestibulaire	3	7,5
Prothèse	3	7,5
Total	40	100,0

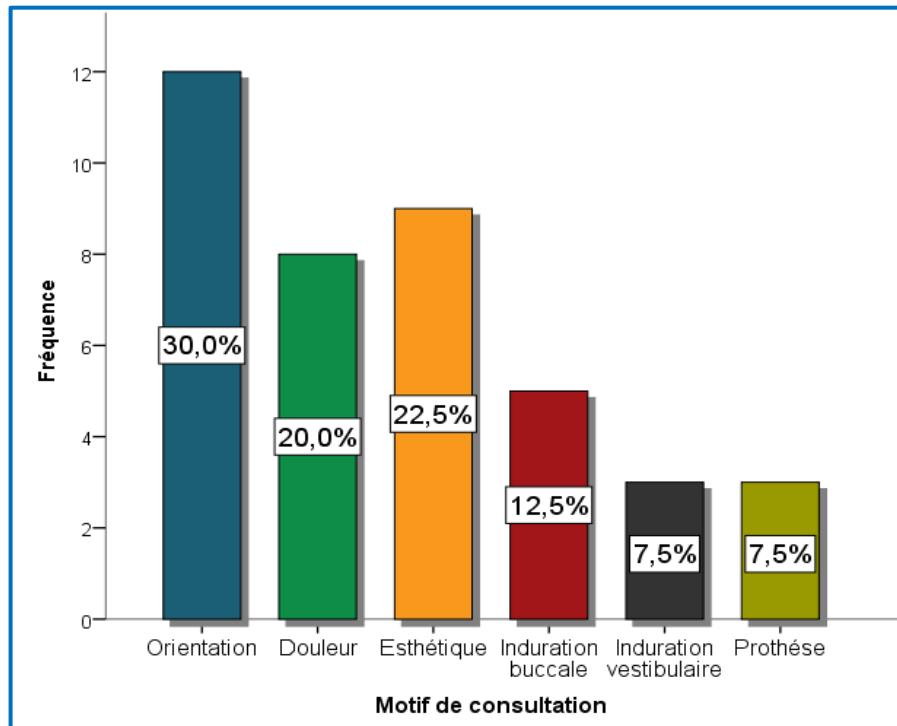


Figure 56 : répartition des cas d'inclusion selon le motif de consultation.

Les cas d'orientation étaient prédominants avec un pourcentage de 30% suivi de motif esthétique, puis de la douleur.

9.1.4. Répartition de la population d'étude selon la notion de la maladie générale :

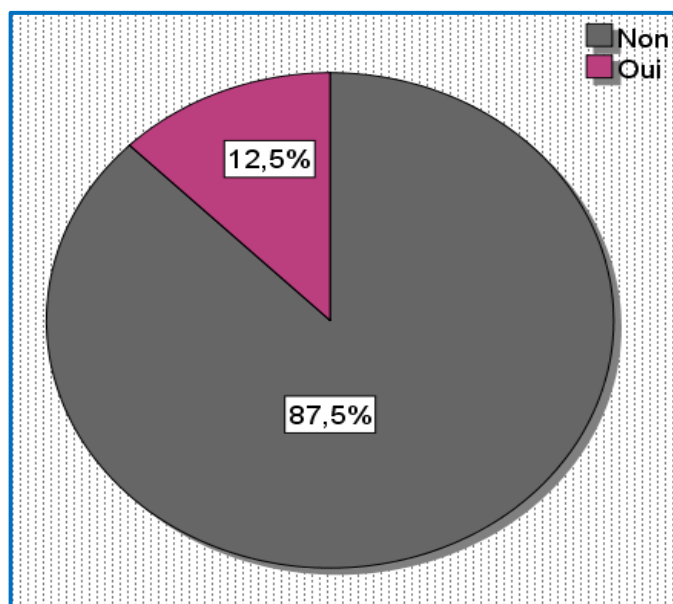


Figure 57 : répartition des cas d'inclusion selon la notion de la maladie générale.

La plupart des patients ne présentent pas de maladie générale avec un pourcentage de 87.5% soit 35 patients.

9.1.5. Répartition de la population d'étude selon les antécédents personnels :

Tableau 3: répartition de la population étudiée selon les antécédents personnels rencontrés.

	Fréquence	Pourcentage %
pas d'antécédent	23	57,5
ATCD d'ODF	3	7,5
ATCD de traumatisme	4	10,0
ATCD de retard d'éruption	7	17,5
ATCD de retard d'éruption et d'ODF	1	2,5
ATCD de retard d'éruption et de traumatisme	2	5,0
Total	40	100,0

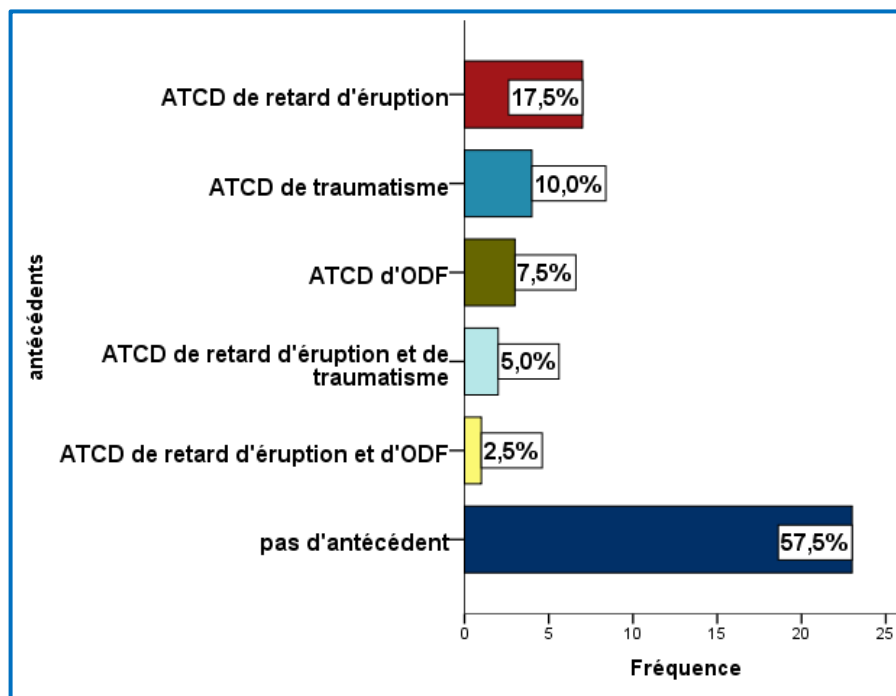


Figure 58 : répartition des cas d'inclusion selon les antécédents personnels.

Plus de la moitié des cas ne présentent pas des antécédents personnels avec un pourcentage de 57.5%

9.1.6. Répartition de la population d'étude selon les étiologies de la canine incluse :

Tableau 4: répartition de la population étudiée selon les différentes étiologies.

	Fréquence	Pourcentage %
DDM	21	26,9
Endoalvéolie	16	20,5
Persistance de la canine temporaire	16	20,5
Mauvaise orientation de germe	14	17,9
Odontome	2	2,6
Kyste dentigère	1	1,3
Hérédité	3	3,8
Anomalie de l'incisive latérale	1	1,3
Étiologie syndromique	1	1,3
Étiologie indéterminable	3	3,8
Total	78	100,0

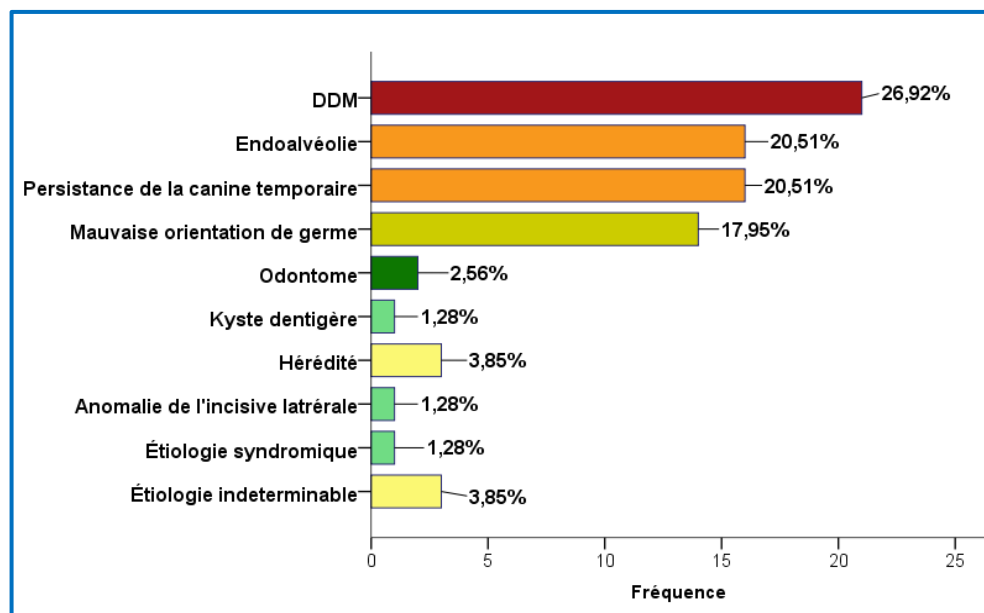


Figure 59 : répartition des cas d'inclusion selon les différentes étiologies présumées et recensées.

La cause la plus fréquente est la DDM trouvée chez 21 patients (avec un pourcentage de 26,92 %), suivie de l'endoalvéolie.

9.1.7. Répartition de la population d'étude selon la notion de l'hérédité :

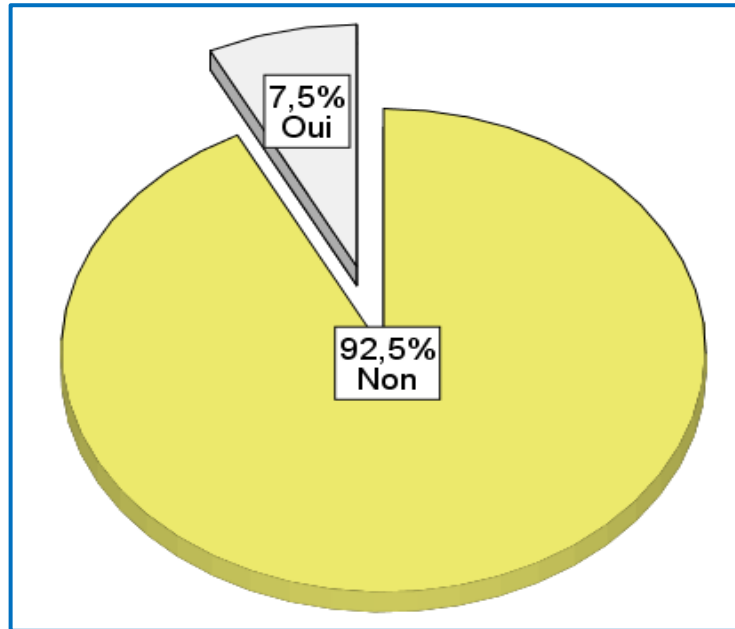


Figure 60 : répartition des cas d'inclusion selon la notion de l'hérédité

Trois patients sur 40, soit 7,5% qui présentent la notion de l'hérédité.

9.1.8. Répartition de la population d'étude selon la persistance de la canine temporaire :

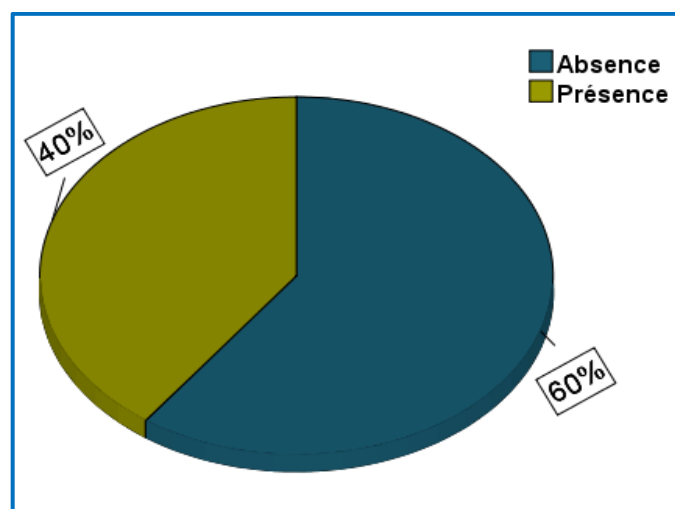


Figure 61 : répartition des cas d'inclusion selon la persistance de la canine temporaire.

La majorité des cas ne présentent pas une canine temporaire avec un pourcentage de 62.5%, soit 25 patients.

9.1.9. Répartition de la population d'étude selon la latéralité de l'inclusion :

Tableau 5: répartition de la population étudiée selon la latéralité de l'inclusion.

	Fréquence	Pourcentage %
Unilatérale	33	82,5
Bilatérale	7	17,5
Total	40	100,0

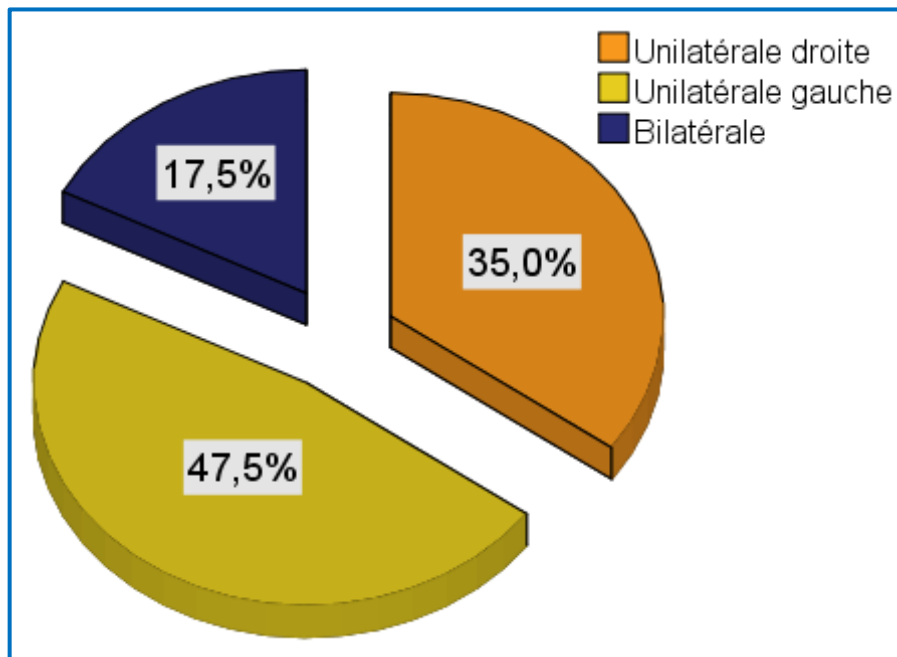


Figure 62 : répartition des cas d'inclusion selon la latéralité des canines incluses.

La majorité des canines incluses sont unilatérales avec un pourcentage de 82.5%, soit 33 cas. Uniquement 17.5% des cas des inclusions bilatérales.

Les canines unilatérales gauches prédominent avec un pourcentage de 47.5% soit 19 cas.

9.1.10. Répartition de la population d'étude selon le type d'examen radiologique :

Tableau 6: répartition de la population étudiée selon le type d'examen radiologique demandé.

	Fréquence	Pourcentage %
OPG seul	18	45,0
OPG+RVG	8	20,0
OPG+Cone beam	4	10,0
OPG+TLR+Cone beam	2	5,0
OPG+TLR+Scanner	1	2,5
OPG+scanner	1	2,5
OPG+RVG+Mordue Occ	4	10,0
OPG+RVG+Cone beam	1	2,5
OPG+RVG+TLR+Cone beam	1	2,5
Total	40	100,0

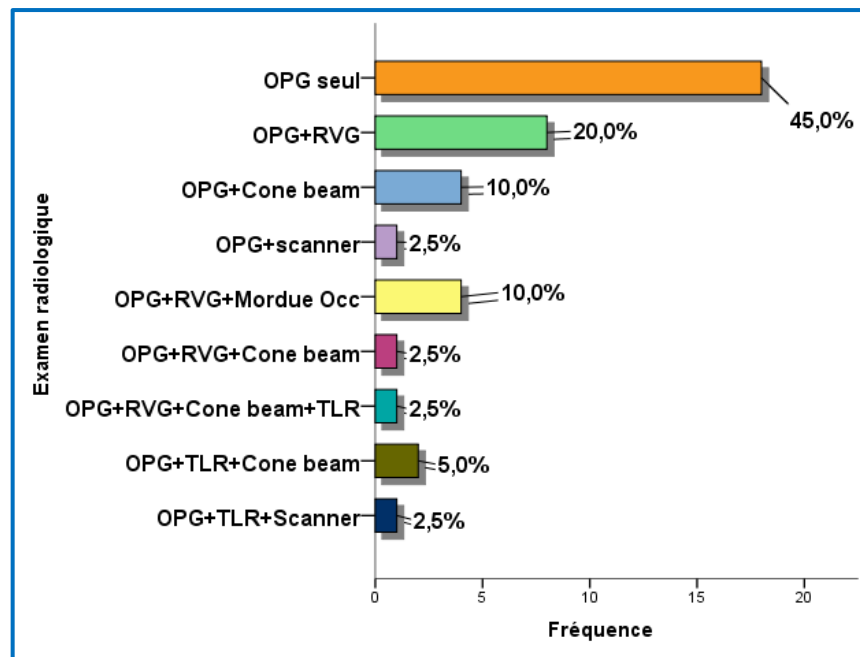


Figure 63 : répartition des cas d'inclusion selon l'examen radiologique réalisé.

L'orthopantomogramme est l'examen radiologique demandé à tous les patients, il est suffisant dans 18 cas avec un pourcentage de 45 %.

9.1.11. Répartition de la population d'étude selon la décision thérapeutique :

Tableau 7: répartition de la population étudiée selon la décision thérapeutique établie.

	Effectifs	Pourcentage %
Abstention	10	25
Thérapeutique Ortho-chirurgicale (Traction Orthodontique)	21	52,5
Extraction chirurgicale	7	17,5
Thérapeutique orthodontique exclusive	2	5
Total	40	100

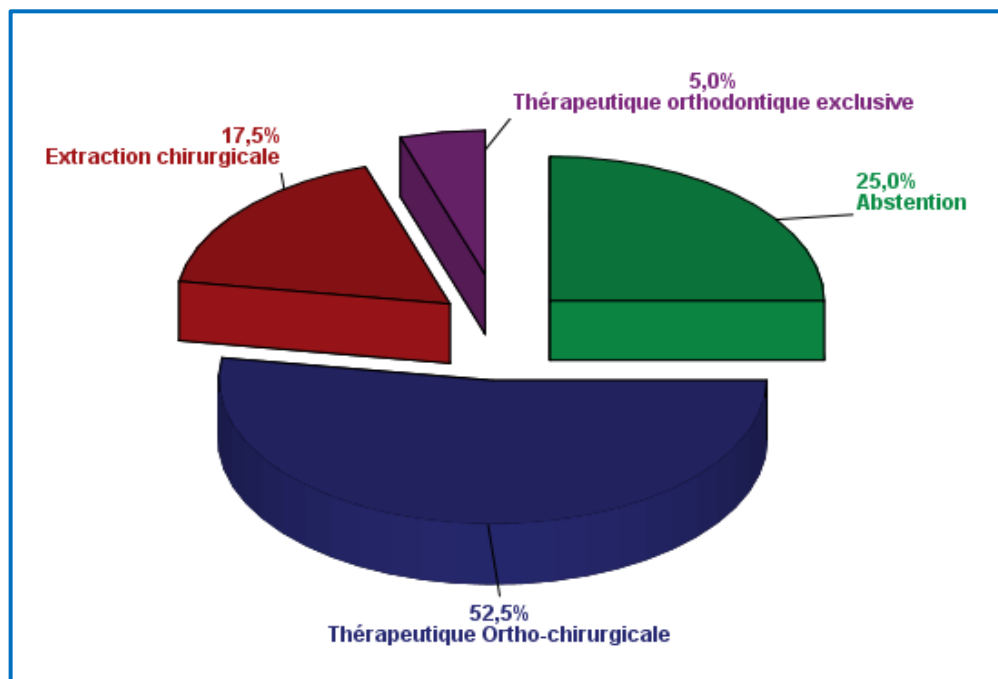


Figure 64 : répartition des cas d'inclusion selon la décision thérapeutique établie.

Plus de la moitié des cas étudiés, la décision thérapeutique est ortho-chirurgicale (traction orthodontique) avec un pourcentage de 52.5% soit 21 patients.

9.1.12. Répartition de la population d'étude selon les complications d'inclusion de la canine :

Tableau 8: répartition de la population étudiée selon les différentes complications d'inclusion.

	Fréquence	Pourcentage %
Pas de complications	29	72,5
Mobilité des dents adjacentes	6	15,0
Mobilité et résorption des dents adjacentes	5	12,5
Total	40	100,0

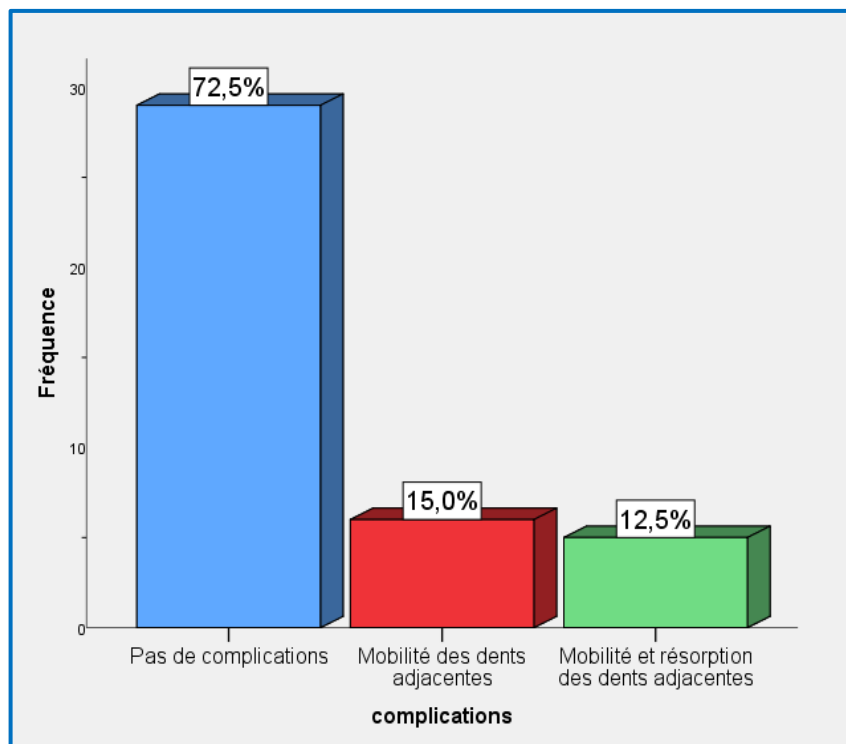


Figure 65 : répartition des cas d'inclusion selon les complications rencontrées.

Dans la majorité des cas l'absence des complications de l'inclusion avec un pourcentage de 72.5%, soit 29 patients, suivi de 15% des cas de mobilité et 12.5% des cas associant la mobilité et la résorption des dents adjacentes.

9.2. Etude des caractéristiques des 51 canines incluses :

9.2.1. Répartition des canines incluses selon leurs positions dans l'arcade maxillaire ou mandibulaire :

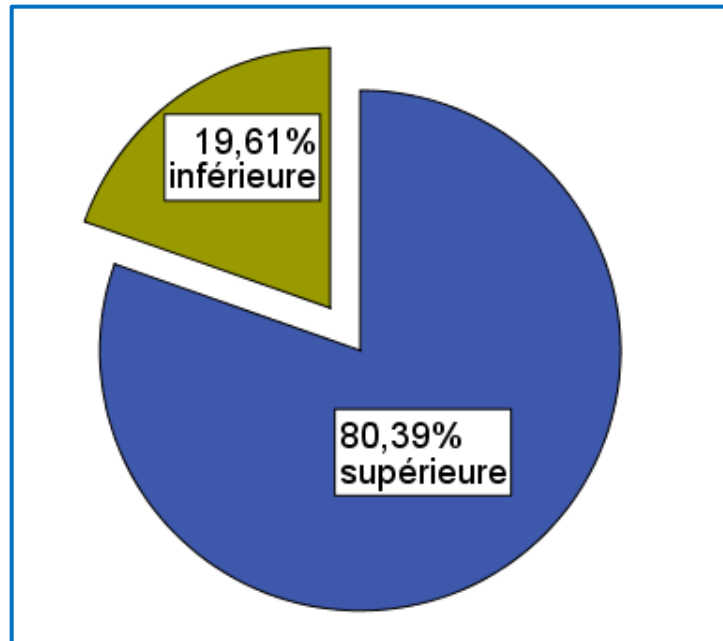


Figure 66 : répartition des canines selon la position maxillaire ou mandibulaire.

La majorité des canines incluses sont maxillaires avec un pourcentage de 80.39 %, soit 41 canines.

9.2.2. Répartition des canines incluses selon la position sagittale dans l'arcade :

Tableau 9: répartition de la population étudiée selon la position sagittale de la canine incluse.

	Fréquence	Pourcentage %
Transalvéolaire	4	7,84
Vestibulaire	11	21,57
Buccale	36	70,59
Total	51	100,00

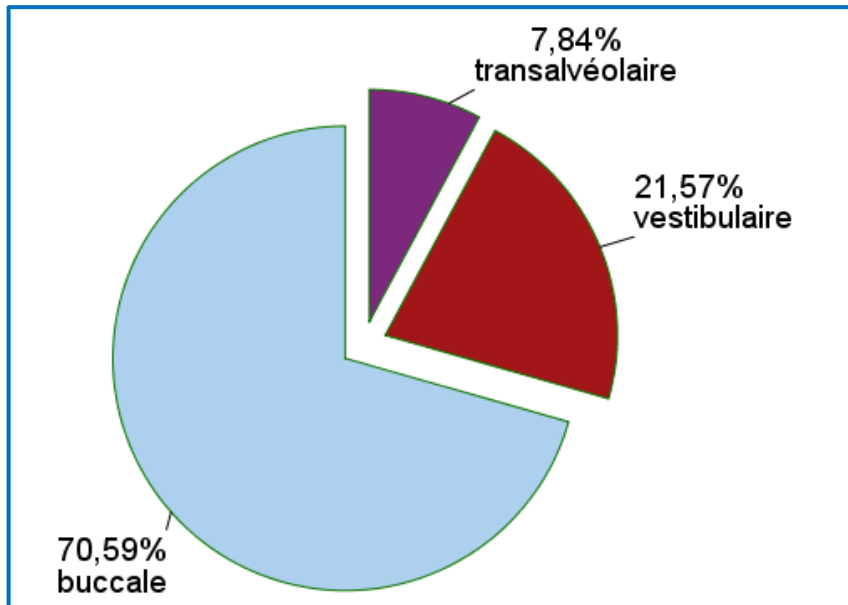


Figure 67 : répartition des canines selon la position sagittale dans l'arcade.

La majorité des canines incluses en position buccale avec un pourcentage de 70.59%, soit 36 canines, suivi de 21.57% des canines en position vestibulaire, et le reste en position trans-alvéolaire.

9.2.3. Répartition des canines incluses selon la position verticale dans l'arcade :

Tableau 10: répartition de la population étudiée selon la position verticale de la canine incluse.

	Fréquence	Pourcentage %
Verticale 0° - 15°	8	15,69
Mésio-angulaire 15° - 70°	38	74,51
Horizontale >70°	4	7,84
Disto-angulaire 15° - 70°	1	1,96
Total	51	100,00

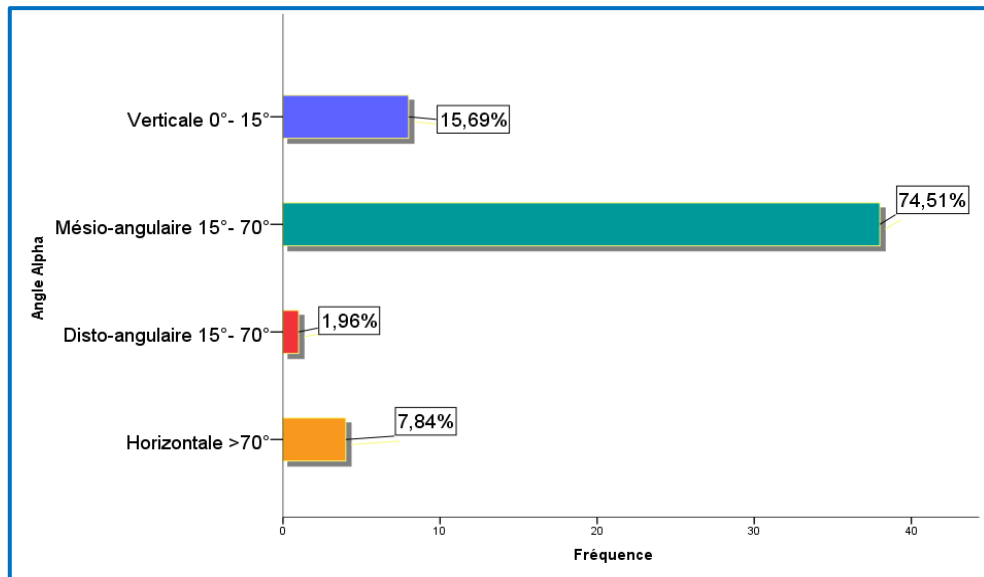


Figure 68 : répartition des canines selon la position verticale.

Prédominance des canines en position mésio-angulaire (entre 15 et 70 degrés) avec un pourcentage de 74.51% soit 38 canines, suivi des canines en position verticale puis en position horizontale et enfin en position disto-angulaire.

9.2.4. Répartition des canines incluses selon la profondeur de l'inclusion :

Tableau 11 : répartition de la population étudiée selon le niveau de profondeur.

Niveau	Fréquence
Indéterminable	3
Niveau A	14
Niveau B	14
Niveau C	20
Total	51

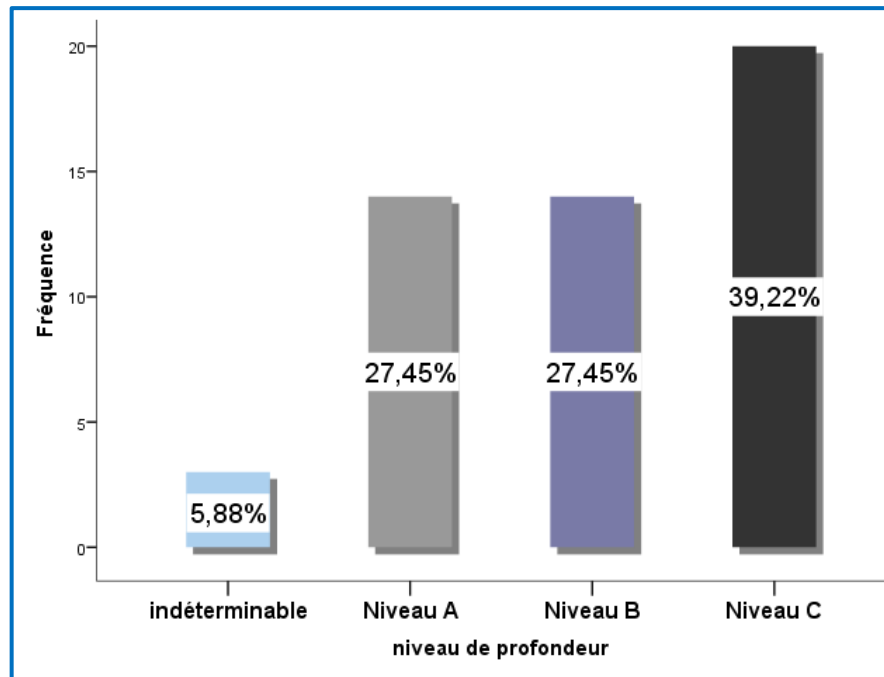


Figure 69 : répartition des canines selon la profondeur de l'inclusion.

Le niveau C était prédominant avec un pourcentage de 39.22%, soit 20 canines.

9.2.5. Répartition des canines incluses selon la superposition :

Tableau 12: répartition de la population étudiée selon le grade de la superposition.

Grade	Fréquence
Grade 1	16
Grade 2	7
Grade 3	9
Grade 4	19
Total	51

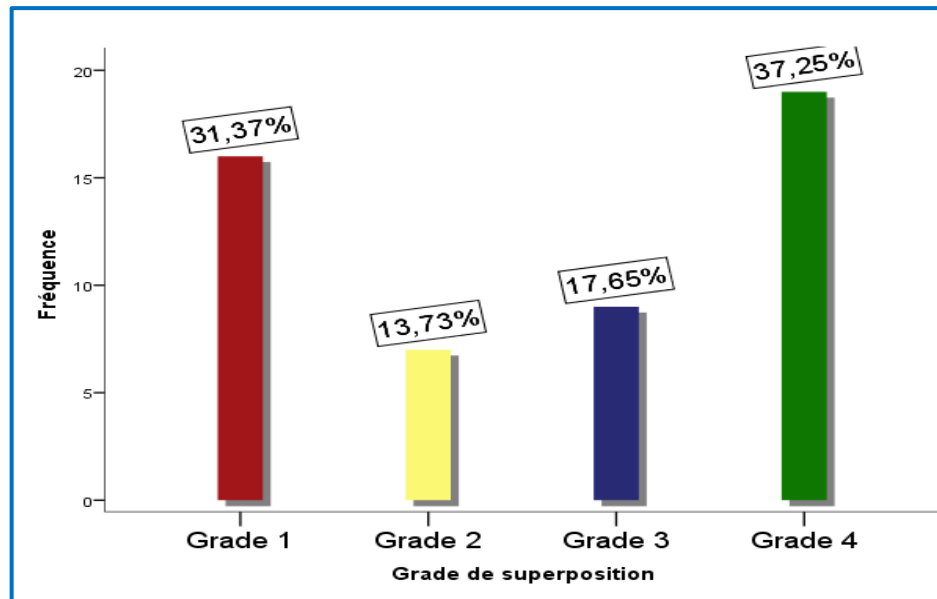


Figure 70 : répartition des canines selon la superposition.

Prédominance de grade 4 de superposition avec plus d'un tiers des canines donc un pourcentage de 37.25%, soit 19 canines, suivi de 31.37% de grade 1 (absence de superposition).

9.3. Etude de la relation de la décision thérapeutique avec les caractéristiques de la population d'étude et les caractéristiques des canines incluses :

9.3.1. Relation entre la décision thérapeutique et l'âge du patient :

Tableau 13: relation entre la décision thérapeutique et l'âge du patient.

Âge de patient	Décision thérapeutique				Total
	Abstention	Thérapeutique Ortho-chirurgicale	Extraction chirurgicale	Thérapeutique orthodontique exclusif	
13-17ans adolescent	1	11	2	2	16
18-24ans jeune adulte	3	9	2	0	14
+24ans adulte	6	1	3	0	10
Total	10	21	7	2	40

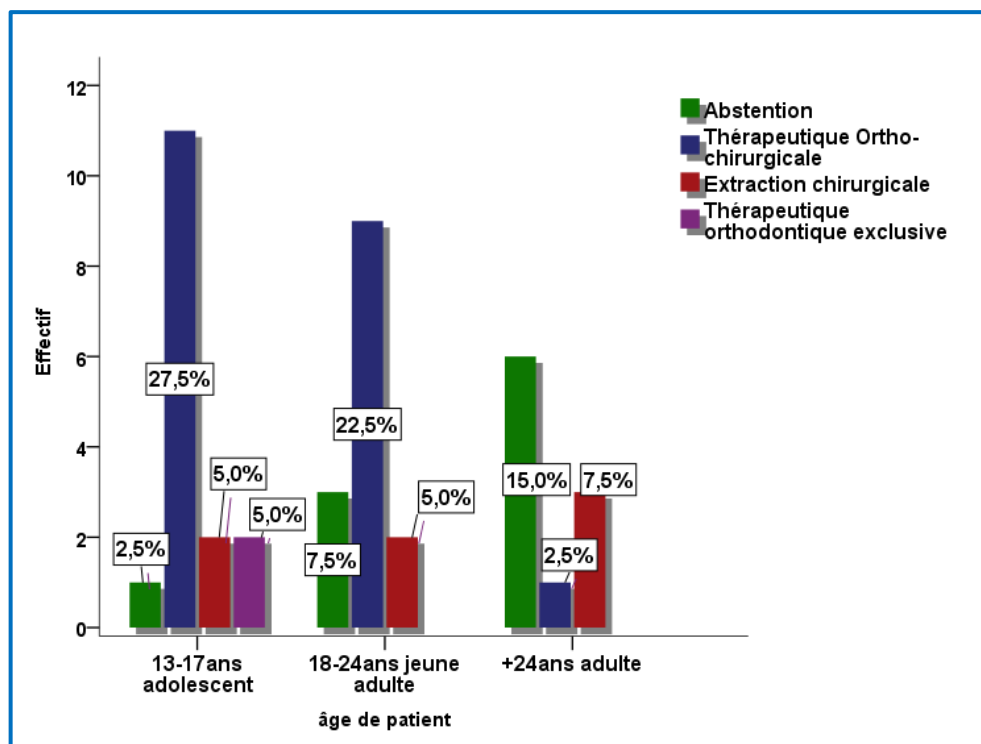


Figure 71 : Répartition de la population selon la décision thérapeutique et l'âge de patient.

Prédominance de l'indication de la traction orthodontique chez l'adolescent (13-17 ans) et le jeune adulte (18-24 ans). Chez les patients âgés de plus de 24 ans c'est la décision de l'abstention thérapeutique qui est la plus fréquente suivi de l'extraction chirurgicale.

9.3.2. Relation entre la décision thérapeutique et le sexe du patient :

Tableau 14: relation entre la décision thérapeutique et le sexe du patient.

Sexe de patient	Décision thérapeutique				Total
	Abstention	Thérapeutique Ortho-chirurgicale	Extraction chirurgicale	Thérapeutique orthodontique exclusif	
Homme	3	6	1	0	10
Femme	7	15	6	2	30
Total	10	21	7	2	40

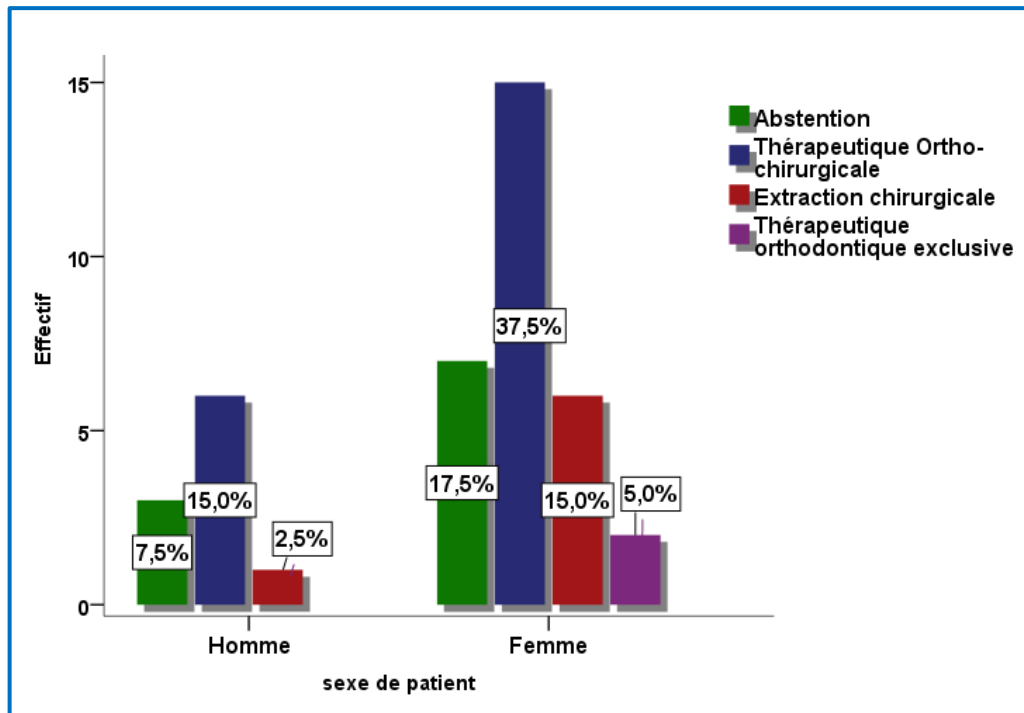


Figure 72 : Répartition de la population selon la décision thérapeutique et le sexe de patient.

Quel que soit le sexe, la décision de la traction orthodontique reste la plus fréquente avec une prédominance chez le sexe féminin soit un pourcentage de 37,5% parmi toutes les décisions.

9.3.3. Relation entre la décision thérapeutique et la persistance de la canine temporaire :

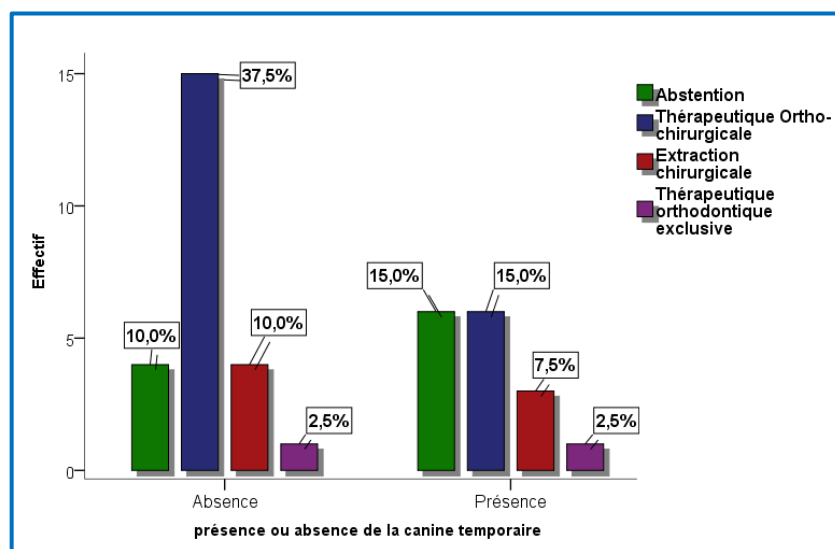


Figure 73 : Répartition de la population selon la décision thérapeutique et la persistance de la canine de lait.

Dans le cas d'absence de la canine temporaire, on note une prédominance de la décision de la traction orthodontique avec un pourcentage de 37,5%.

Dans le cas de présence de la canine temporaire, on note une équivalence de la décision de l'abstention et de la traction orthodontique avec un pourcentage de 15%.

9.3.4. Relation entre la décision thérapeutique et les étiologies de la canine :

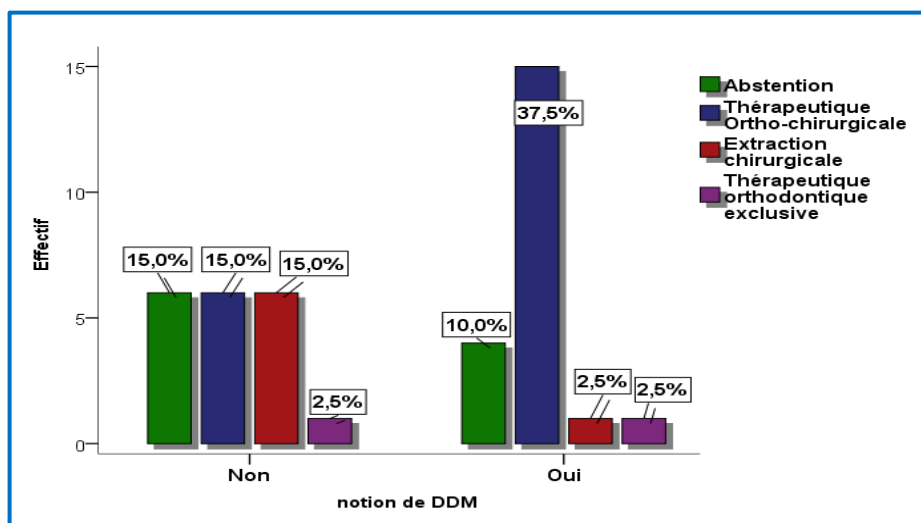


Figure 74 : Répartition de la population selon la décision thérapeutique et la notion de la DDM.

En présence de la DDM l'indication de la traction orthodontique qui prédomine avec un pourcentage de 37,5%.

9.3.5. Relation entre la décision thérapeutique et la latéralité de l'inclusion :

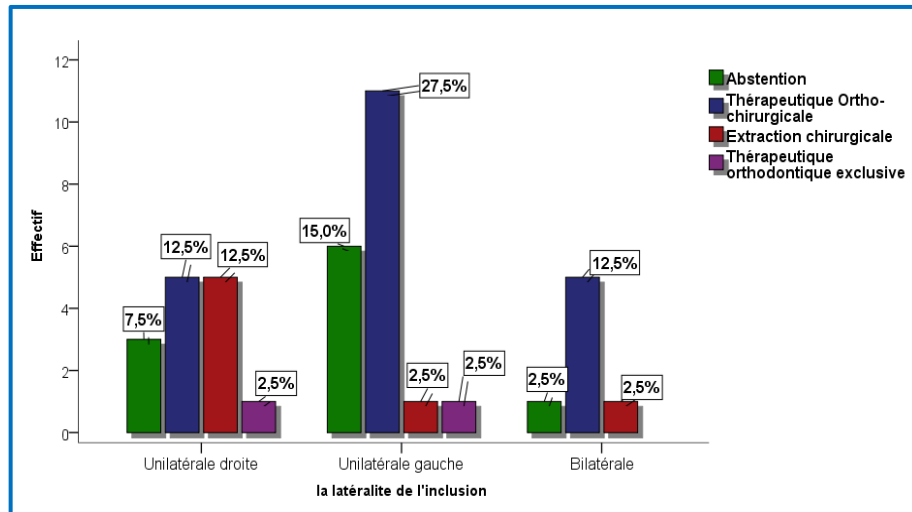


Figure 75 : Répartition de la population selon la décision thérapeutique et la latéralité de l'inclusion.

Prédominance de la décision de la traction orthodontique des canine unilatérales gauches avec un pourcentage de 27,5% parmi l'ensemble des décisions thérapeutiques.

9.3.6. Relation entre la décision thérapeutique et les complications de l'inclusion :

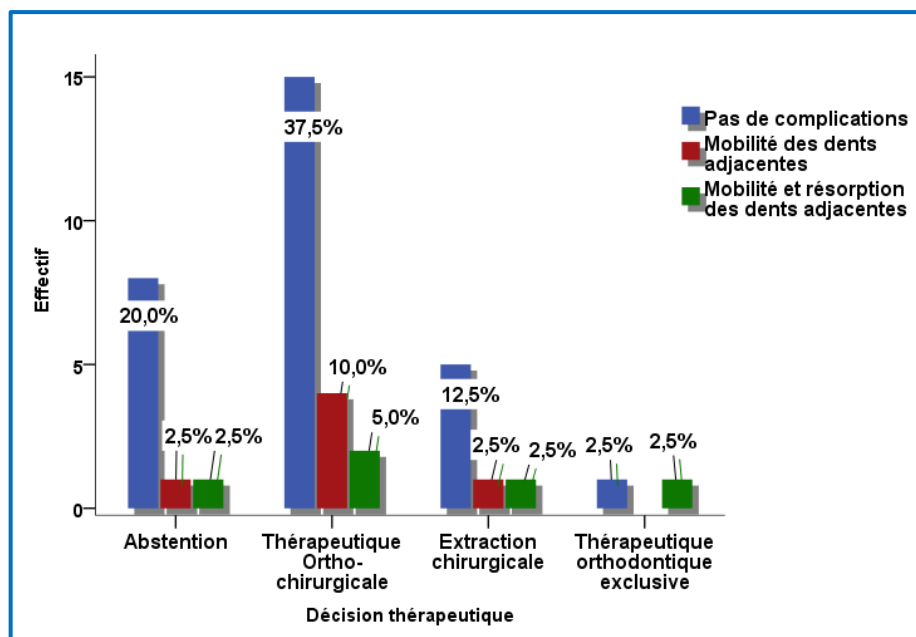


Figure 76 : Répartition de la population selon la décision thérapeutique et les différentes complications de l'inclusion.

Dans le cas de la thérapeutique ortho-chirurgicale 10 % des patients présentent une mobilité des dents adjacentes et 5 % présentent une mobilité et une résorption des dents adjacentes.

9.3.7. Relation entre la décision thérapeutique et la position sagittale de la canine incluse :

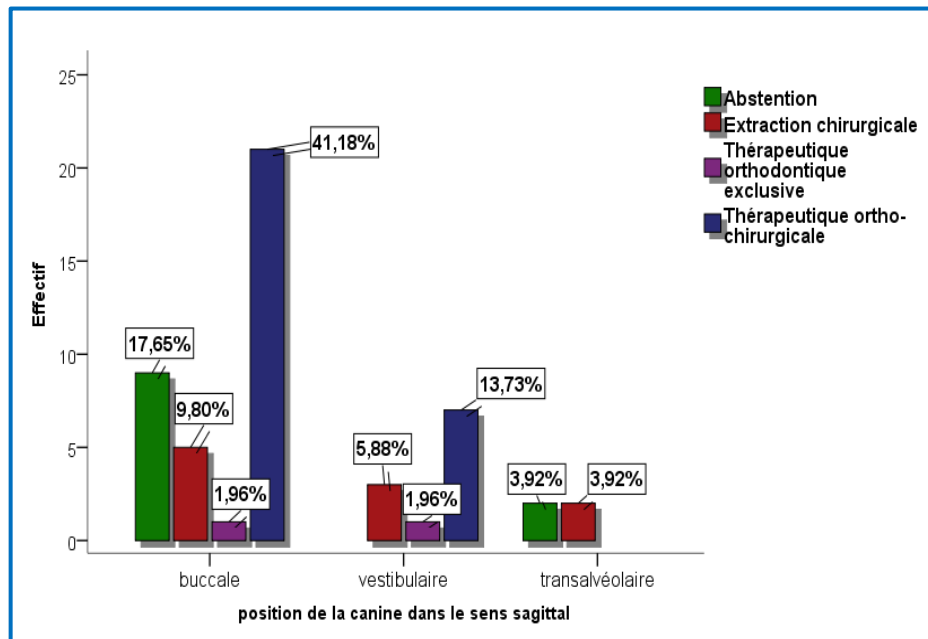


Figure 77 : Répartition des canines incluses en précisant la relation entre la décision thérapeutique et la position sagittale de la canine.

Prédominance de la décision thérapeutique de la traction orthodontique indiquée pour les canines en position buccale avec un pourcentage élevé de 41,18% parmi toutes les décisions thérapeutiques.

9.3.8. Relation entre la décision thérapeutique et la position verticale de la canine incluse :

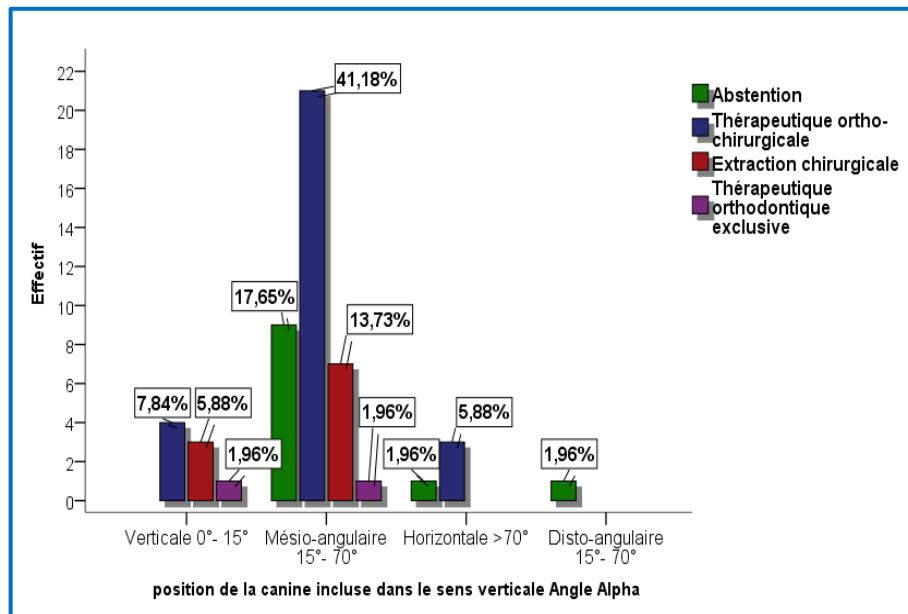


Figure 78 : Répartition des canines incluses en précisant la relation entre la décision thérapeutique et la position verticale de la canine.

La décision de la traction orthodontique des canines en position mésio-angulaire prédomine avec un pourcentage de 41,18% (soit 21 canines incluse en position mésio-angulaire nécessitent la thérapeutique ortho-chirurgicale).

9.3.9. Relation entre la décision thérapeutique et le niveau de profondeur de l'inclusion :

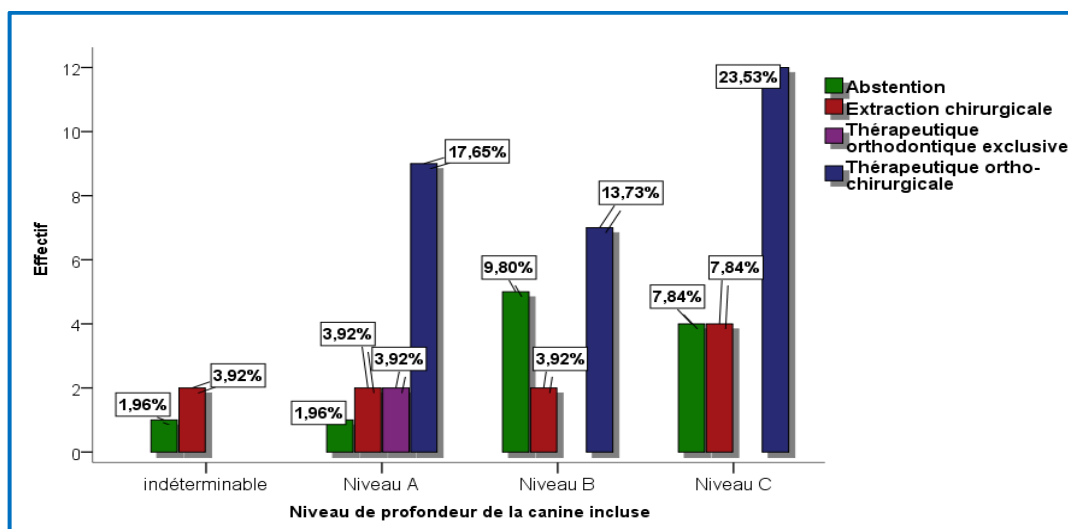


Figure 79 : Répartition des canines incluses en précisant la relation entre la décision thérapeutique et la profondeur de l'inclusion.

La décision de la traction orthodontique reste la plus fréquente quel que soit le niveau de profondeur de l'inclusion, avec une prédominance de cette décision pour le niveau C, soit un pourcentage de 23,53% parmi toutes les décisions.

Pour le niveau de profondeur indéterminable on note une absence de l'indication de la traction orthodontique car c'est les cas des édentés totaux.

9.3.10. Relation entre la décision thérapeutique et la superposition :

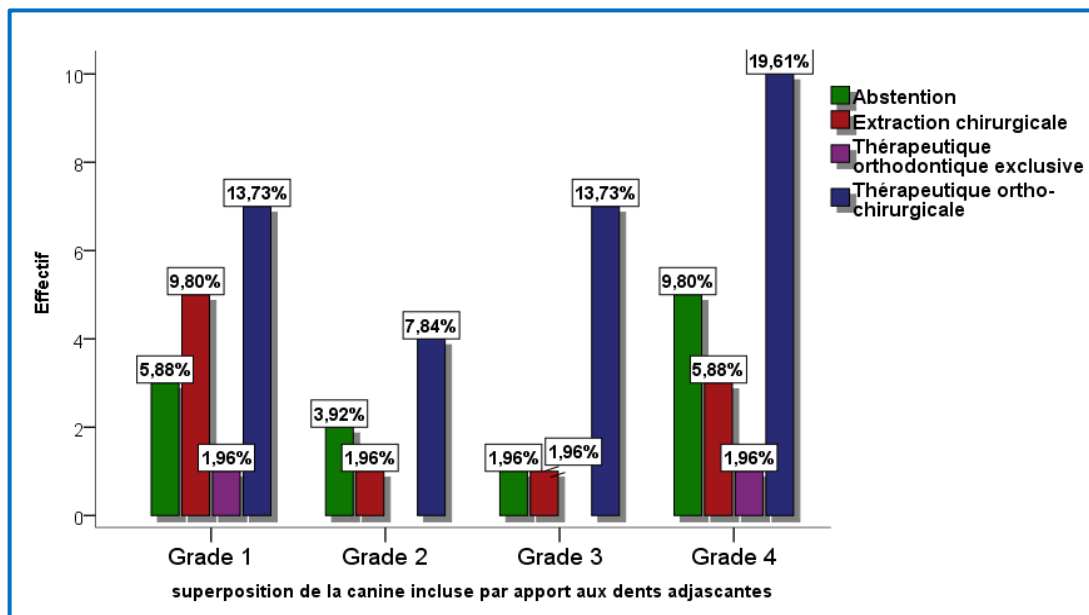


Figure 80 : Répartition des canines incluses en précisant la relation entre la décision thérapeutique et la superposition de l'inclusion.

La décision de la traction orthodontique reste la plus fréquente quel que soit le grade de la superposition, avec une prédominance de cette décision pour le grade 4 avec un pourcentage de 19,61% parmi toutes les décisions thérapeutiques.

Discussion

Discussion :

Dans cette étude épidémiologique descriptive longitudinale prospective, 40 patients ont été sélectionnés au niveau de service de pathologie et chirurgie buccale de Centre Hospitalier Universitaire de Tlemcen sur une période s'étalant de 1er septembre 2019 au 27 février 2020.

L'objectif de cette étude est de décrire les différentes méthodes thérapeutiques des canines incluses en se basant sur des critères cliniques et radiologiques.

Caractéristiques générales :

Le sexe-ratio homme/femme est de 0,33, soit 75 % des femmes présentent des canines incluses contre 25 % d'hommes, ce qui montre une prédominance féminine. Ces résultats se rapprochent de ceux trouvés par **JEAN-MARC DERSOT**(92) concernant son étude s'étalant de 2010 au 2015 sur 464 canines incluses, où la prédominance féminine était claire soit 60,7 %. Cette prédominance est probablement due à la préoccupation des femmes par leur esthétique par rapport aux hommes et leur motivation aux différents traitements, et d'autre part à des différences génétiques et de développement crânio-facial.

L'âge des patients de la population étudiée est compris entre 13 ans et 55 ans. La répartition par tranche d'âge a donné une prédominance des 13 à 17 ans, et une moyenne d'âge au moment de la consultation est de 23 ans et 4 mois. Les résultats de notre étude sont différents à ceux de **JEAN-MARC DERSOT**(92) où la moyenne d'âge retrouvée était de 15 ans et 3 mois, alors qu'ils se rapprochent à ceux retrouvés dans l'étude de **F. CUMINETTI, F. BOUTIN** et **L. FRAPIER**(3) (2010-2015) où l'âge moyen était 21+/- 7,5 ans.

Pour la plupart des patients n'ont présenté aucun antécédent local qu'il soit en relation ou pas avec l'inclusion canine, soit 57,5 %. Un retard d'éruption général a été noté dans 17,5 % des cas, soit 7 patients, Un traumatisme alvéolo-dentaire a été noté dans 10 % des cas, soit 4 patients.

Sur les 40 patients étudiés, l'inclusion unilatérale est de 82,5 % contre 17,5 % bilatérale, ce qui montre une prédominance unilatérale.

L'inclusion unilatérale était de prédominance de côté gauche soit 19 canines contre 14 canines incluses de côté droit, ce qui est conforté par l'étude menée par

F. CUMINETTI et Coll(3) portée sur 24 patients (2010-2015) concernant les canines maxillaires incluses, où l'inclusion de côté gauche était de 58 %.

Étiologies et complications des canines incluses :

- Dans notre étude 7,5 % des cas présentent la notion d'hérédité, soit 3 patients. Ce résultat est différent de celui retrouvé par **S. Terbeche**(94) dans son étude menée sur 79 patients dans la période s'étalant de 2014-2016 où l'étiologie d'hérédité concernait 17 patients.
- Dans cette étude, on a noté la persistance de la canine temporaire dans 40 % des cas, soit 15 patients. Chez 2 patients, on a constaté la présence d'un odontome présentant un obstacle à l'éruption de la canine, soit 5 %.
- Sur 40 patients, un manque d'espace pour l'éruption et l'alignement de la canine permanente s'est retrouvé dans 21 patients, soit 52,5 %. La présence d'une endo-alvéolie maxillaire — présenté par un maxillaire étroit, une arcade en forme V et un palais plus ou moins profond — a été retrouvée chez 16 patients, ce qui explique que la déficience de la largeur dans le sens transversale peut affecter l'éruption des canines.
- Parmi les étiologies retrouvées dans cette étude, la mauvaise orientation du germe présente un pourcentage de 17,9 % parmi toutes les étiologies trouvées, soit 14 canines.
- Sur 40 patients, on a retrouvé un seul cas présentant un syndrome avec des inclusions multiples, soit 2,5 %. Un Kyste dentigère s'est retrouvé chez un seul patient, soit 2,5 %, présentant un obstacle à l'éruption.

- Dans cette étude, un seul cas, soit 2,5 % présente une anomalie de forme de l'incisive latérale. Ce résultat est similaire à celui retrouvé dans l'étude de **Al-Nimri et Coll(95)** (2000-2003), où l'anomalie de forme ou l'agénésie de l'incisive latérale était de 1 %.

La présence des complications touchant les dents adjacentes, notamment les incisives centrales et latérales a été noté chez 11 patients, soit 27,5 %. On a constaté la présence des mobilités dentaires chez 6 patients, soit 15 % alors que la présence d'une résorption radiculaire avec mobilité de la même dent est retrouvée chez 5 patients, soit 12,5 %.

Nos résultats sont différents de ceux de l'étude de **Cumunetti et Coll(3)**, où 41,9 % des canines incluses étaient liées à des résorptions des dents adjacentes. Ce qui peut être expliqué par la taille de l'échantillon étudié, ainsi que l'utilisation de Cône Beam pour tous leurs malades. Cet examen permet la détection des résorptions minime au stade de début, qui ne peuvent être détecté aux examens radiologique conventionnel.

Examen radiologique :

Dans notre étude, l'examen radiologique de première intention qu'on a demandé pour tous les patients était le panoramique dentaire. Dans 45 % des cas le cliché panoramique est suffisant et ne nécessite pas un autre examen. Alors que la nécessité d'associer d'autre examen était avec le RVG avec un pourcentage de 35 %, soit 14 patients, suivi par le Cône Beam dans 20 % des cas, soit 8 patients.

Décision thérapeutique :

Dans cette étude, la décision thérapeutique en faveur de la traction ortho-chirurgicale concernait 21 patients, soit 52,5 %. L'extraction chirurgicale est indiquée chez 17,5 % des cas. Chez 10 patients, la décision thérapeutique était l'abstention et surveillance, tant qu'il n'y a pas de complications liées à l'inclusion et que la traction présente un compromis. Ces résultats se rapprochent de ceux retrouvés par **S.TERBECHE(94)** dans son étude menée sur 79 patients, où la traction ortho-chirurgicale des canines incluses concernait 57,83 %.

Positionnement des canines incluses :

Dans notre étude, la répartition topographique de l'inclusion est de prédominante au niveau maxillaire supérieur, soit 80,39 % contre 19,61 % au niveau mandibulaire, donc on retrouve une canine incluse mandibulaire contre 5 maxillaires. Ces résultats sont différents à ceux apportés par **Korbendau JM et coll** (1) (1998), où il a montré que l'inclusion canine maxillaire, est 20 fois plus fréquente qu'au niveau mandibulaire. Cette différence peut être expliquée par la largeur de l'échantillon étudié.

Sur 51 canines étudiées, 70,59 % des canines étaient en position buccale, soit 36 canines, alors que la position vestibulaire est de 21,57 %, et une position intermédiaire dans 7,84 % des cas, soit 4 canines incluses. Nos résultats sont similaires à ceux trouvés par **JEAN-MARC DERSOT**(92) où l'inclusion de côté palatin est prédominante, 60,7 %.

Dans cette étude, 38 canines incluses présentent un axe en mésio-angulation, soit 74,515%. La position horizontale concerne 4 canines soit 7,84 %. Ces résultats sont réconfortés par ceux retrouvés par **S. Debbarma et S. Jain**(62), dans leur étude prospective en 2016, où ils ont trouvé que 71 % des canines incluses présentaient un axe mésio-angulaire.

La profondeur de l'inclusion canine déterminée sur le cliché panoramique ou Cône Beam, montre une similarité de la localisation au niveau A et B, soit 27,45 % pour chacun d'eux, alors que la prédominance est au niveau C concernant 20 canines incluses, soit 39,22 %. Alors que la profondeur a été indéterminable pour les patients présentant un édentement total soit 5,88 % des canines incluses. Ces résultats sont réconfortés par l'étude de **F. CUMINETTI et Coll**(3) mené de 2010 au 2015, où ils ont trouvé que 38,7 % des couronnes des canines incluses, situées au 1/3 apical de la racine.

Sur 51 canines incluses, la superposition était de grade 4 dans 37,25 % des canines incluses, soit 19 canines incluses, le grade 1 était constaté pour 31,37 % des cas. Le résultat concernant le grade 1, était le même retrouvé dans l'étude de **S. Debbarma et S. Jain** (62), menée sur 22 patients présentant au moins une canine incluse, dont le pourcentage était de 31 %.

Relation entre la décision thérapeutique et autre critère :

Dans notre étude, en absence de la canine temporaire la décision thérapeutique de choix est la traction orthodontique avec un pourcentage de 37,5 %, alors qu'en persistance de la canine de lait, la décision thérapeutique était en équivalence entre abstention et traction orthodontique, soit 15 % pour chaque décision. Ceci peut être expliqué par la non-satisfaction des patients par leur esthétique en absence de canine.

Dans cette étude, la décision thérapeutique était en faveur d'une traction orthodontique chez l'adolescent, soit 27,5 %, et de 22,5 % chez le jeune adulte ; alors que chez les patients âgés de plus de 24 ans, la décision thérapeutique était en faveur de l'abstention thérapeutique. La traction ortho-chirurgicale est la plus fréquente quel que soit le sexe, avec une légère prédominance féminine, soit 37, %. Ces résultats peuvent être expliqués par la préoccupation des jeunes et des adolescents par l'esthétique, ainsi que le traitement est de courte durée par rapport à un adulte.

Limites de l'étude :

À l'issue de notre étude, nous avons rencontré certaines difficultés : des patients non-coopérants, qui ne respectent pas leur rendez-vous, la non-motivation des patients pour un traitement de longue durée. Ainsi que le refus des patients de faire des examens radio 3D coûteux, dépassant leur moyen.

La courte durée de notre étude s'étalant sur 6 mois, nous a empêchés de recruter un nombre plus grand des patients.

Concernant la recherche bibliographique, le manque des articles publiés concernant le sujet de notre étude nous a empêché de comparer plus de résultats avec ceux d'autres études surtout en ce qui concerne les étiologies des canines incluses, et les relations entre décision thérapeutique et autres caractéristiques.

Cas cliniques

Cas cliniques :

Cas clinique N°1

La patiente D. Manel âgée de 22 ans s'est présentée à notre service pour une consultation dans le but d'avoir un traitement chirurgical pour traction de la 13 suite à une orientation par son orthodontiste, avec un traitement orthodontique en cours pour la création de l'espace nécessaire à l'éruption.

Date de la première consultation : 15/02/2020

A l'examen clinique on note :

- Absence de la 13 avec la présence d'un espace entre l'incisive latérale et la première prémolaire.
- Absence de mobilité des dents adjacentes.
- Présence d'induration palatine en regard de la canine incluse.

L'étude de panoramique confirme l'inclusion de la canine.

Diagnostic positif : inclusion de la 13 avec une DDM relative au maxillaire supérieur.

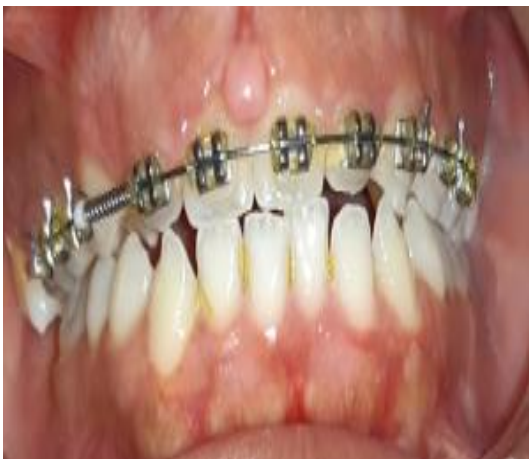

Figure 82 : image montrant l'absence de la 13 sur arcade.

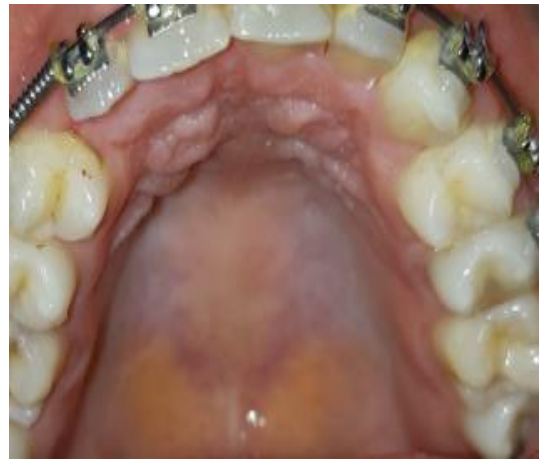

Figure 81 : image montrant l'absence de la 13 et présence d'une légère induration palatine en regard de la 12.

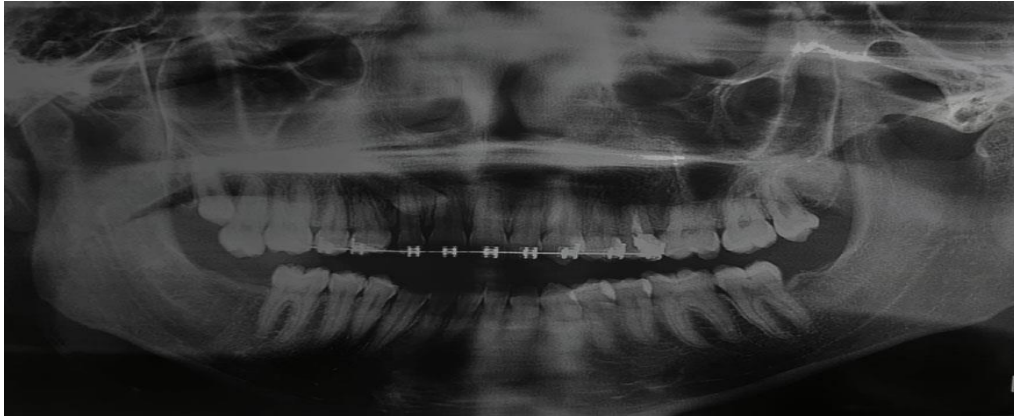


Figure 83 : La radio panoramique confirme l'inclusion de la 13.

Deux semaines après, la patiente a été programmée pour une prise de radio 3D type Cône Beam.

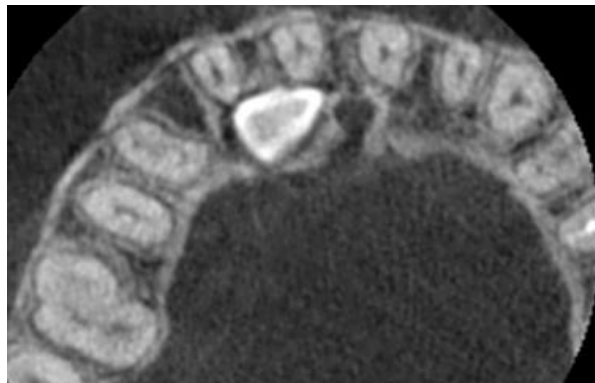


Figure 84 : coupe axiale démontrant la position de la 13 derrière la 11 et la 12

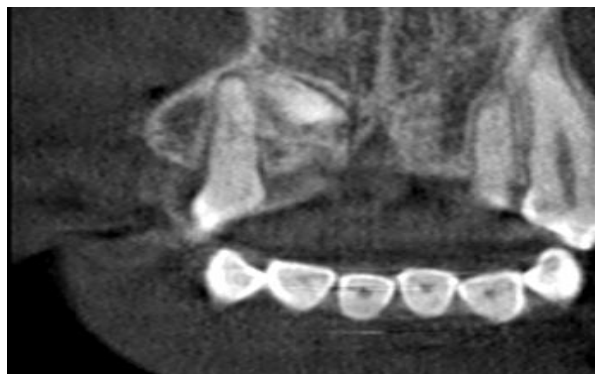

Figure 85 : coupe coronale démontrant l'orientation de la 13 par rapport la ligne médiane

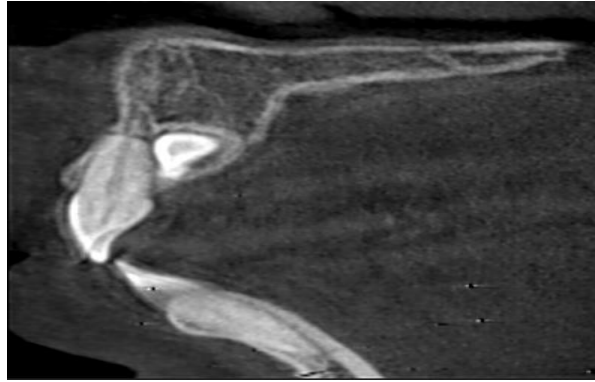


Figure 86 : coupe sagittale démontrant la situation de la pointe canine par rapport la racine de l'incisive latérale.

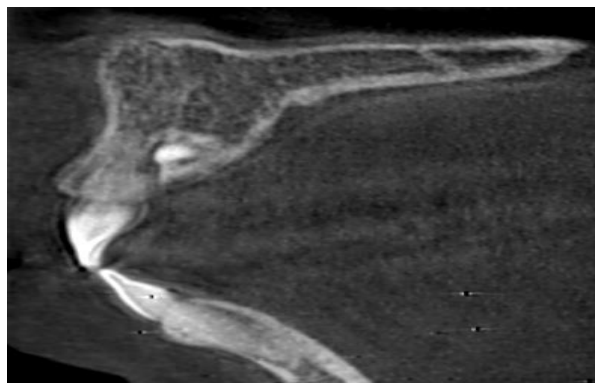


Figure 87 : coupe sagittale démontrant le rapport de la couronne de la 13 avec la racine de la 11.

Les mesures effectuées sur les images du Cône Beam ont permis de calculer :

Angle α : 47°.

Situation de la canine : niveau B.

Profondeur : 12mm.

Analyse des données radiologiques :

Le Cône Beam et l'analyse des données ont révélé l'inclusion de la 13 localisant au niveau C, l'angulation avec la ligne médiane est favorable à la traction, la distance entre le plan d'occlusion et la pointe canine est de 12mm.

Décision thérapeutique : Vue la motivation de la patiente, la situation favorable de la canine, ainsi que l'espace déjà aménagé pour loger la dent ; la décision thérapeutique est en faveur de la traction chirurgico-orthodontique de la 13.

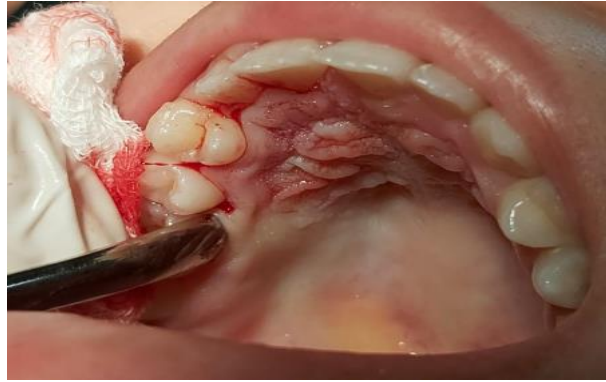

Figure 88 : Incision intrasulculaire allant de la papille mésiale de la 11 jusqu'à la papille mésiale de la 14.

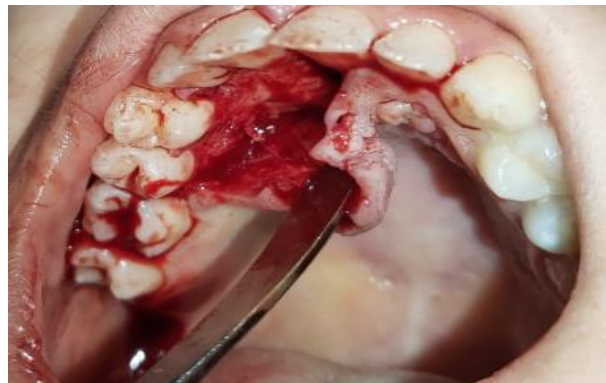

Figure 89 : Décollement de lambeau palatin.

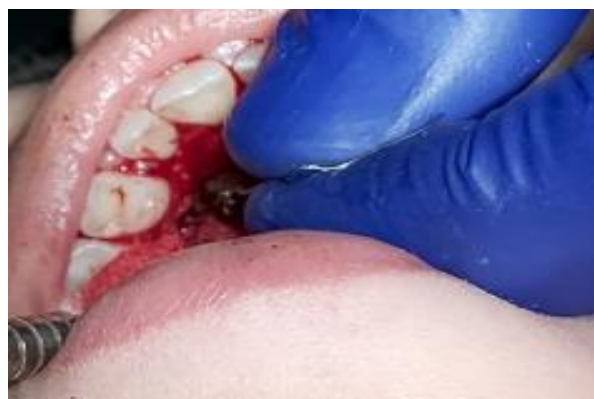

Figure 90 : La pose de l'attache orthodontique.

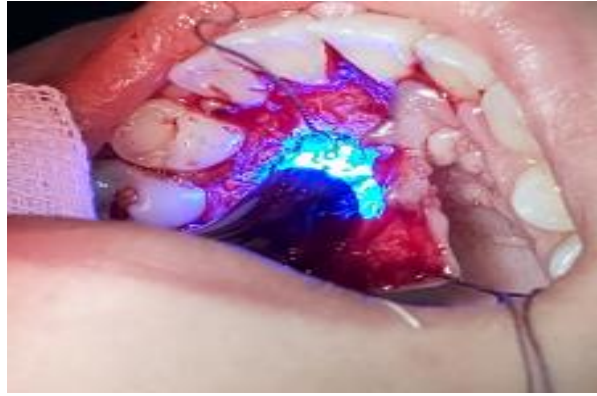


Figure 91 : Photopolymérisation pour le collage de l'attache orthodontique.

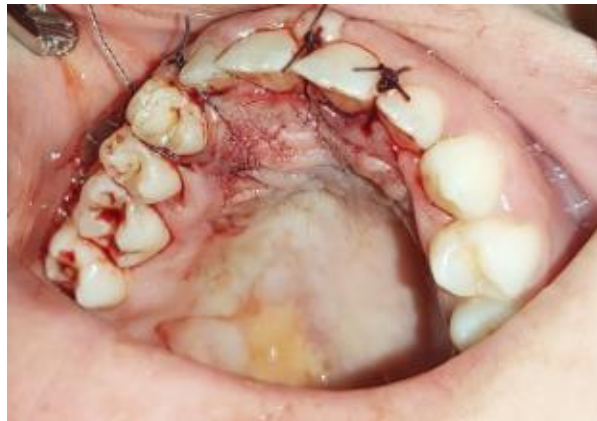

Figure 92 : Repositionnement du lambeau dans sa position initiale et sutures en points O.

Cas clinique N° 2

La patiente B. Souad âgée de 19 ans s'est présentée à notre service pour la prise en charge au service de PCB suite à une orientation par son orthodontiste, qui lors de l'examen clinique et radiologique a confirmé l'inclusion de la 13.

Date de la première consultation : 17/12/2019

A l'examen clinique on note :

- Absence de la 13 avec mobilité de la 11.
- Agénésie de la 22.
- Présence d'induration palatine en regard de la 11 et la 12.

L'étude de panoramique confirme l'inclusion de la canine.

Diagnostic positif : inclusion de la 13 avec résorption radiculaire externe de la 11 et la 12.

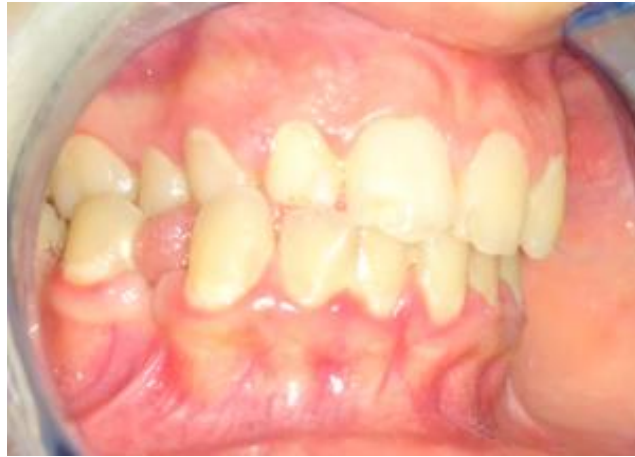

Figure 93 : vue vestibulaire démontrant l'absence de la 13.

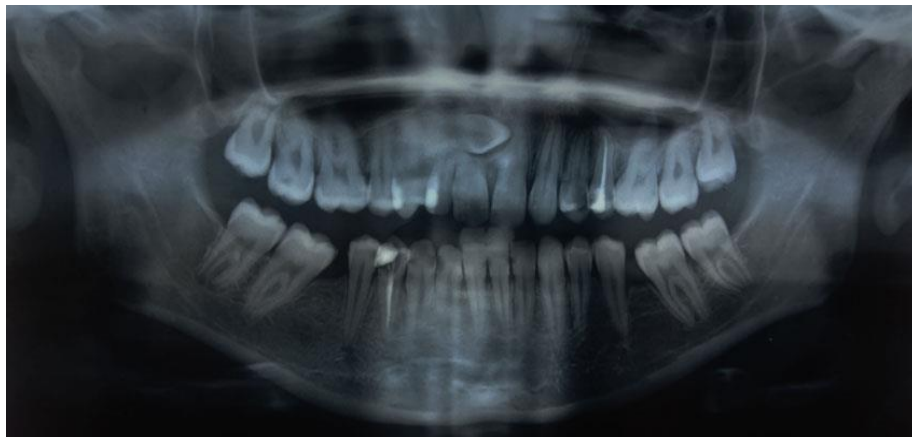

Figure 94 : la radio panoramique confirme l'inclusion de la 13 et l'agénésie de la 22.

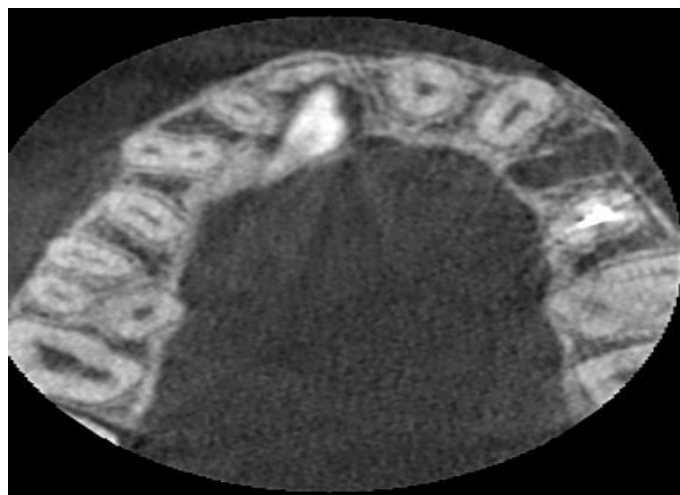

Figure 95 : coupe axiale démontrant la position la couronne de la 13 par rapport à la racine de la 11.

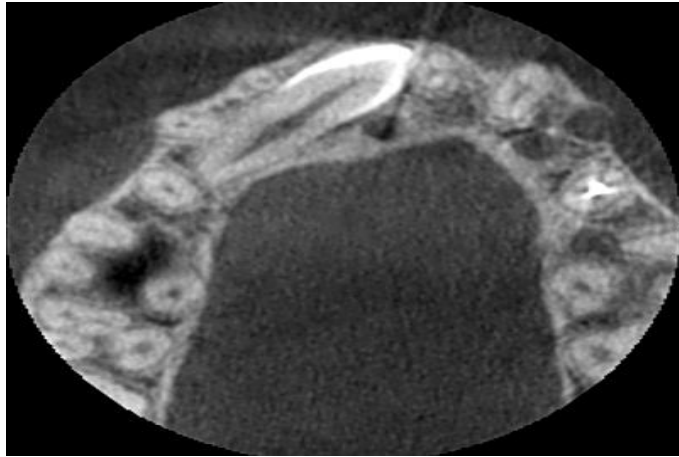


Figure 96 : coupe axiale démontrant la position de la 13 par rapport aux apex de la 12, 14 et la25.

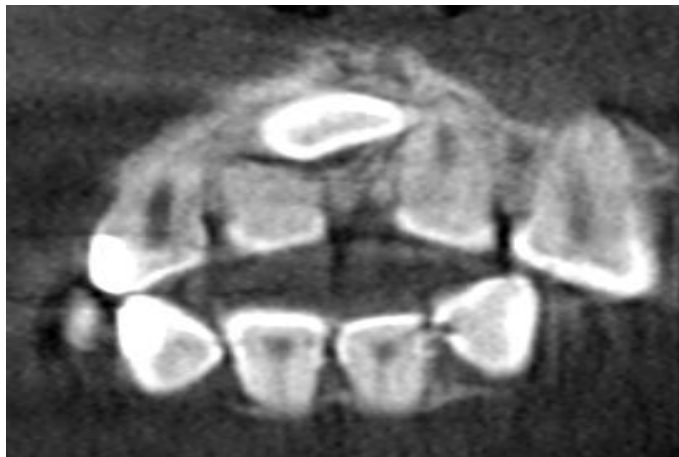

Figure 97 : vue panoramique démontrant la position de la couronne de la 13 par rapport la ligne médiane.

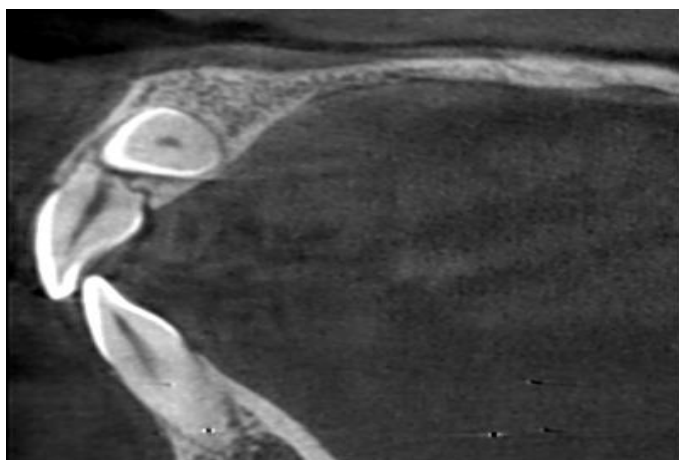


Figure 98 : coupe sagittale montrant la position de la couronne de la 13 par rapport à la racine de la 11 et la résorption radiculaire de cette dernière.

Les mesures effectuées sur les images du Cône Beam ont permis de calculer :

Angle α : 89°.

Situation de la canine : niveau C.

Profondeur : 26 mm.

Analyse des données radiologiques :

Le Cône Beam et l'analyse des données ont révélé l'inclusion de la 13 localisant au niveau C, l'angulation avec la ligne médiane est défavorable à la traction (position horizontale) avec résorption radiculaire terminale de la 11.

Décision thérapeutique :

Vue le pronostic réservé de la 11 et la situation profonde de l'inclusion et sa position horizontale, la décision thérapeutique est en faveur de l'extraction de la 13 avec traitement endodontique de la 11 par voie rétrograde.

Cas clinique N°03

La patiente B. Nadjat âgée de 53 ans s'est présentée à notre service suite à une orientation par un confrère, qu'il lors de l'examen clinique a constaté la présence d'une induration palatine localisant au niveau antérieur, dont le but de recevoir une prothèse totale amovible.

Date de la première consultation : 04/02/2020

A l'examen clinique on note :

- Induration palatine à la région de la 22 et 23.
- Douleur à la palpation.

L'étude de panoramique confirme l'inclusion de la canine.

Diagnostic positif : inclusion de la 23 avec édentement total au maxillaire supérieur.

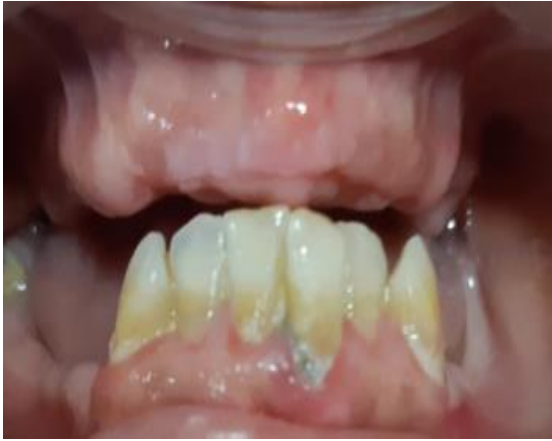

Figure 100 : : vue antérieure démontrant un édentement total au maxillaire.

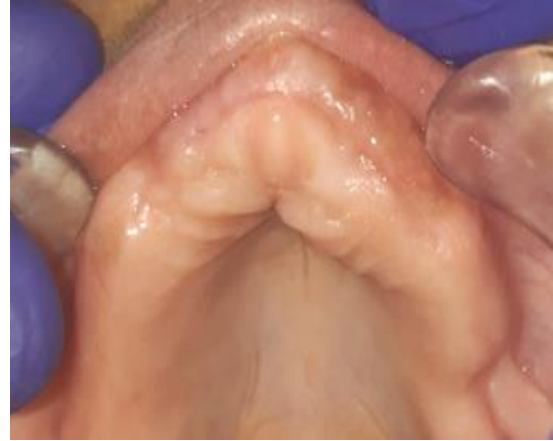

Figure 99 : Vue palatine montrant la présence d'une tuméfaction au niveau palatin dans la région de la 11, 22 et la 23.

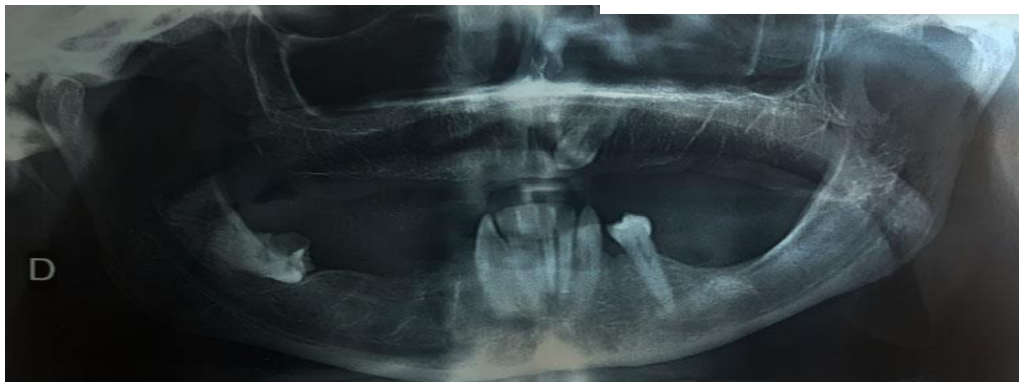

Figure101 : le panoramique confirme l'inclusion de la 23 avec situation sous osseuse.

Analyse des données radiologiques :

L'étude de Panoramique et l'analyse des données ont révélé l'inclusion de la 23 de situation basse proche de sommet de la crête osseuse.

Décision thérapeutique :

La décision thérapeutique est en faveur de l'extraction chirurgicale, du fait de la situation sous osseuse de la 13 et la douleur à la pression qui va être gênante au port de la prothèse.

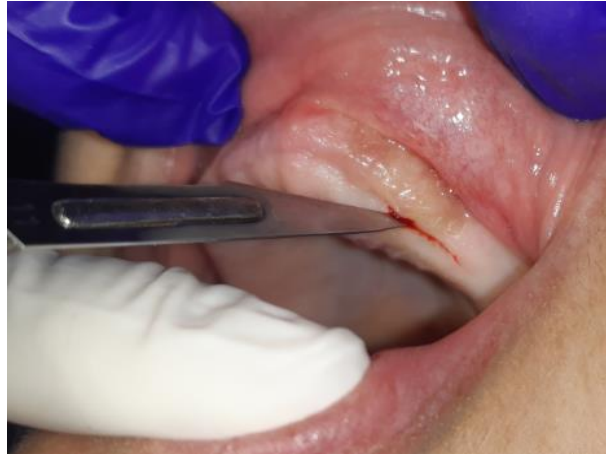

Figure 102 : incision supra-cristale.

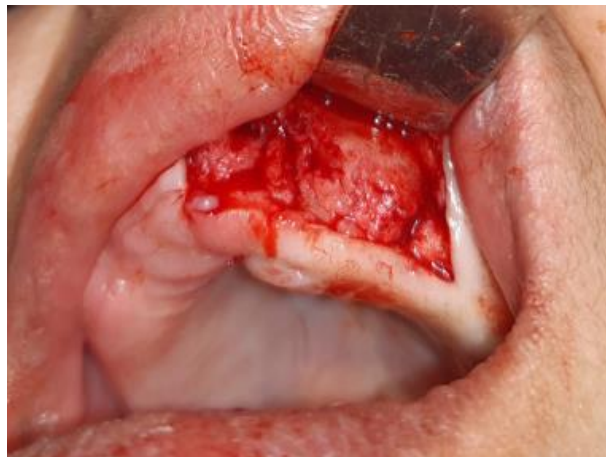

Figure 103 : décollement du lambeau vestibulaire en plein épaisseur.

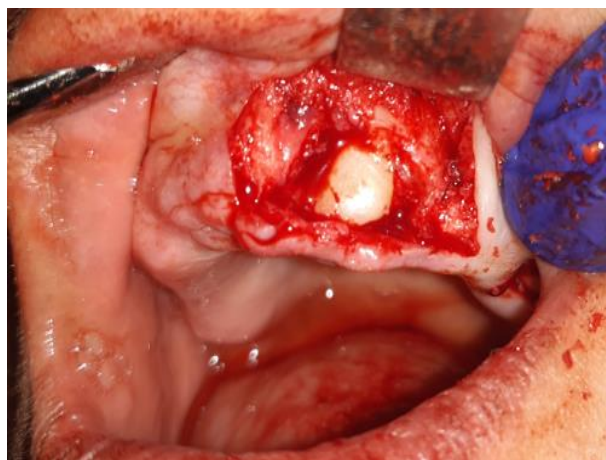

Figure 104 : ostéotomie et mise à nue de la couronne de la 23.

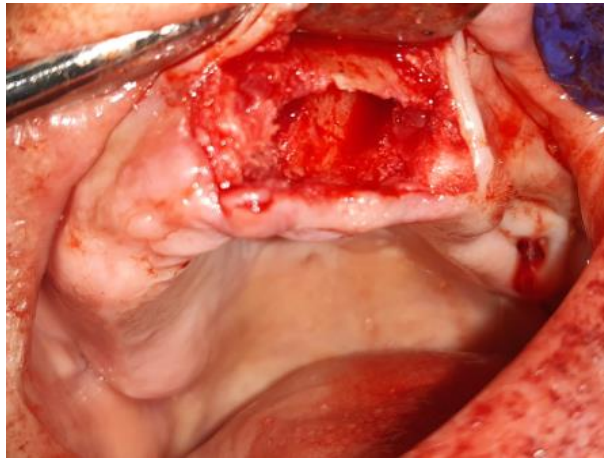


Figure 105 : alvéole déshabité après l'avulsion de la 23.

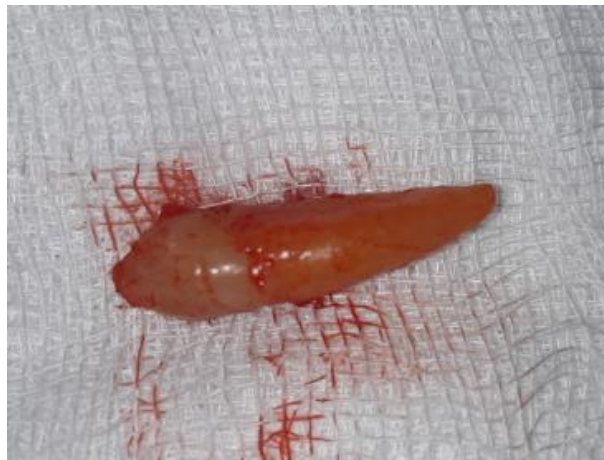

Figure 106 : image montrant la canine incluse après extraction complète sans séparation.

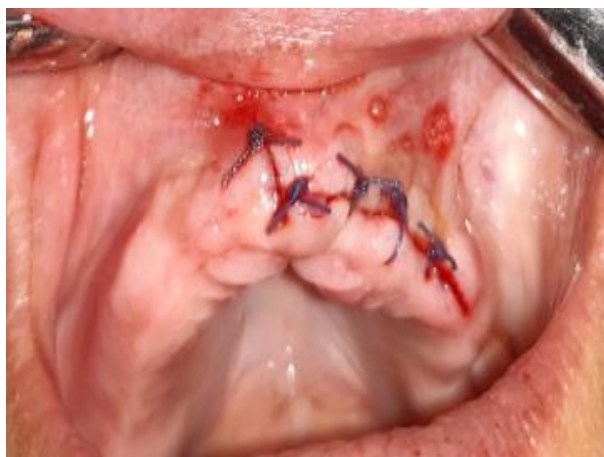

Figure 107 : Sutures en point O.

Cas clinique N° 04

La patiente H. Nihel âgée de 15 ans s'est présentée à notre service suite à une orientation par son orthodontiste dont le but d'avoir un traitement chirurgical pour traction de la 23, 33 et de la 43.

Date de la première consultation : 24/12/2019

A l'examen clinique on note :

- Absence de la 23, 33 et de la 43.
- Absence de mobilité des dents adjacentes.
- Présence d'induration vestibulaire en regard des 33 et 43, et induration palatine pour la 23.

L'étude de panoramique confirme l'inclusion de trois canines.

Diagnostic positif : inclusion de la 23, 33 et 43 avec une DDM relative au maxillaire et à la mandibule.

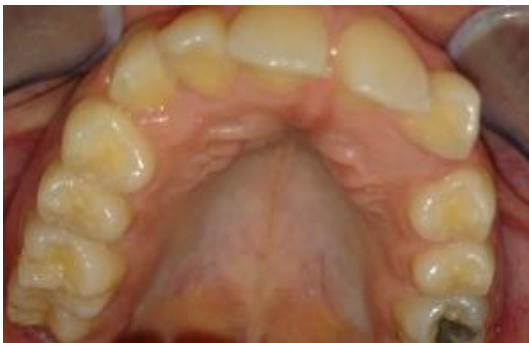

Figure 109 : vue palatine démontrant l'absence de la 23.

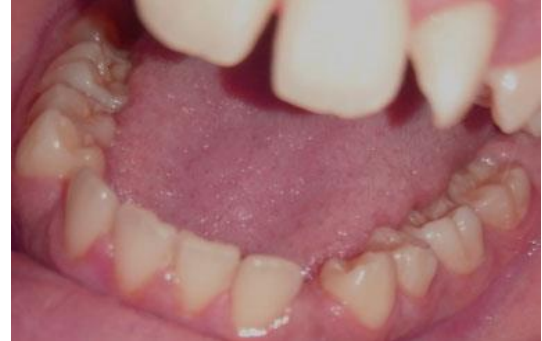

Figure 108 : image montrant l'absence de la 33 et 43.

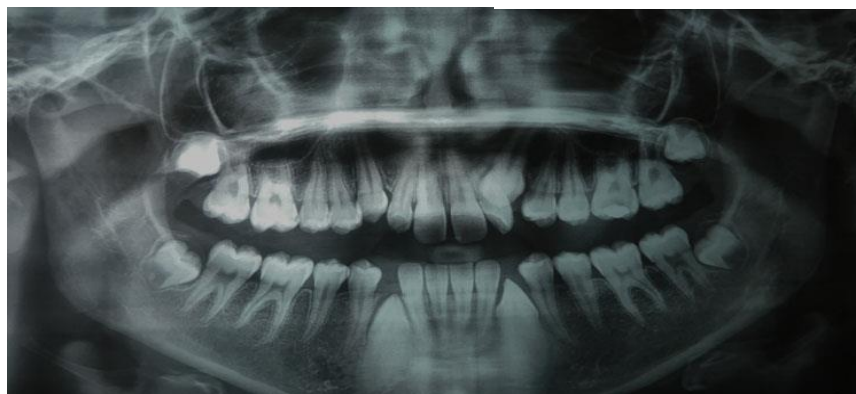

Figure 110 : la radio panoramique confirme l'inclusion de 23, 33 et de la 43.

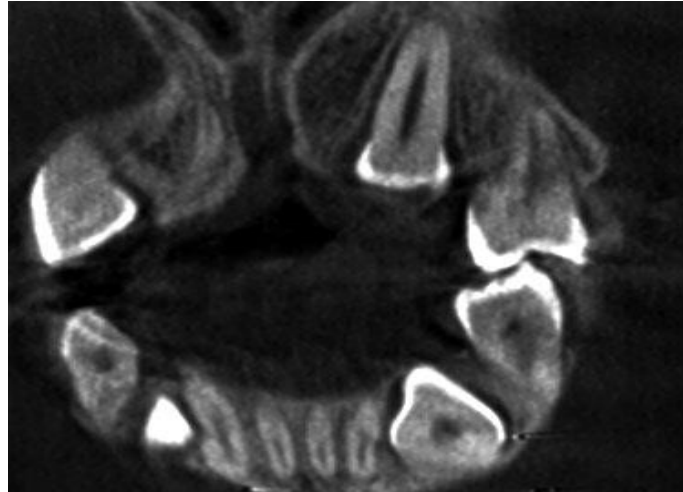


Figure 111 : coupe coronale démontrant l'inclusion des trois canines et leur orientation par rapport à la ligne médiane.

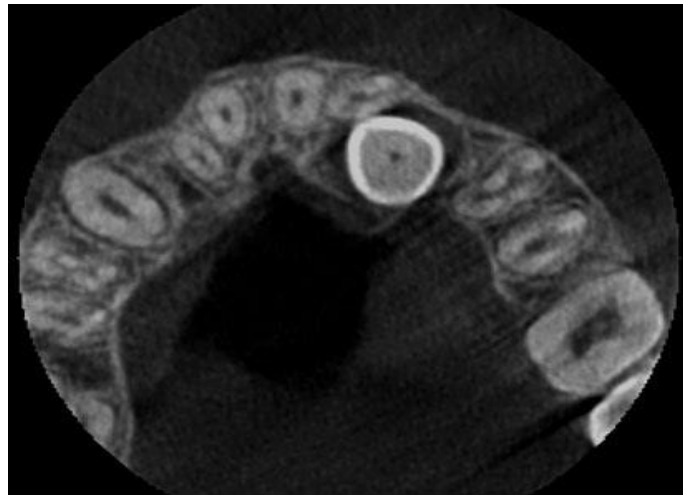


Figure 112 : coupe axiale démontrant le rapport de la couronne de la 23 avec l'apex de la 22.

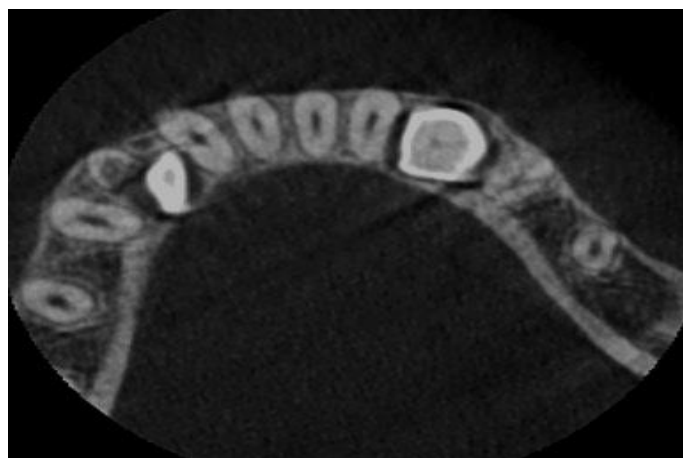


Figure 113 : coupe axiale montrant le rapport de la 33 et 43 avec la 32 et 42, et la présence d'une effraction de la table osseuse buccale en rapport avec la 43

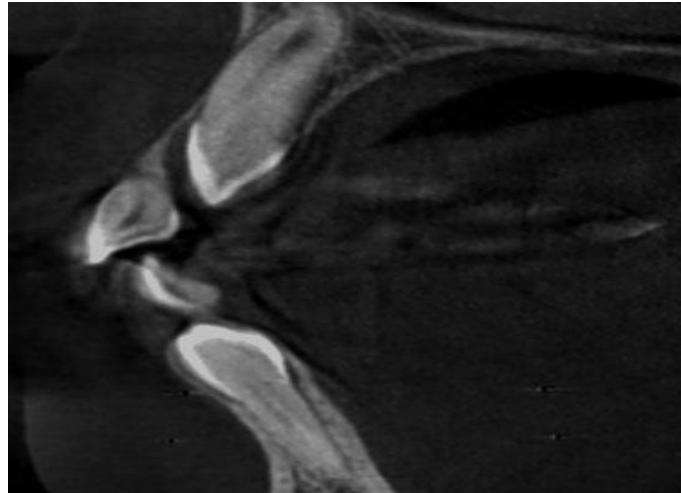


Figure 114 : coupe sagittale démontrant la situation palatine de la couronne de la 23.

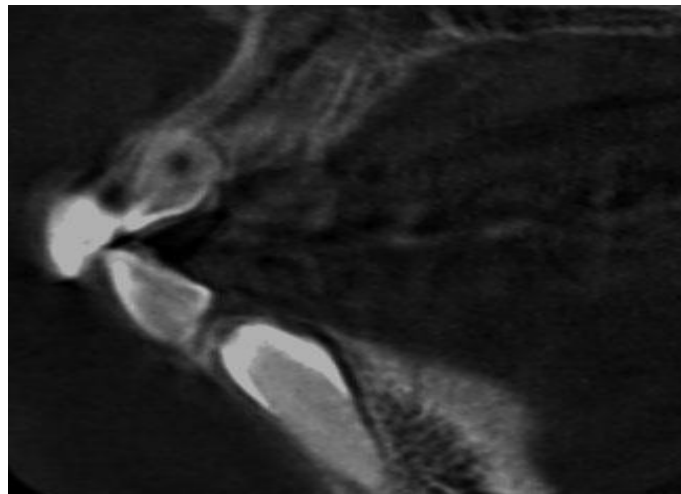


Figure 115 : coupe sagittale montrant la position linguale de la couronne de la 43.

Les mesures effectuées sur les images du Panoramique ont permis de calculer :

Angle α : 47° pour la 23, 14° pour la 33 et 8° pour la 43.

Situation de la canine : niveau A pour la 23 et la 33 et niveau B pour la 43.

Analyse des données radiologiques :

Le Panoramique et l'analyse des données ont révélé l'inclusion de la 23, 33 et 43 localisant au niveau A pour la 23 et la 33 et au niveau B pour la 43, l'angulation avec la ligne médiane est favorable à la traction pour les trois canines.

Décision thérapeutique :

Vue l'âge de la patiente et sa motivation à suivre un traitement de longue durée, ainsi que la profondeur de l'inclusion, et l'angulation favorable à la traction orthodontique, la décision thérapeutique est en faveur de traitement ortho-chirurgical.

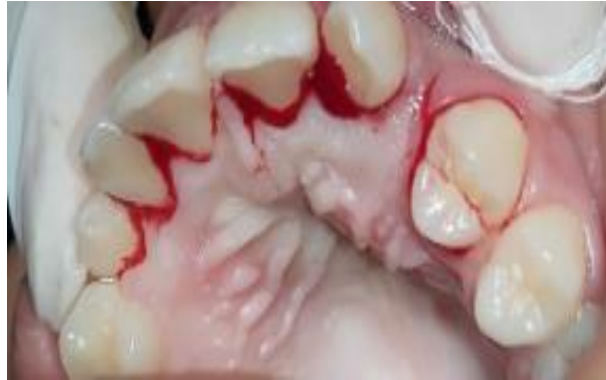

Figure 116 : incision intra-sulculaire allant de la papille distale de la prémolaire jusqu'à l'incisive latérale controlatérale.

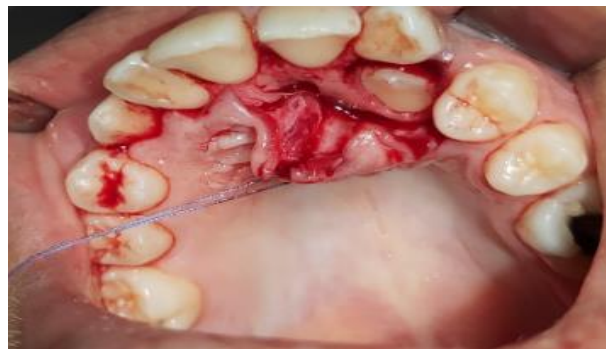

Figure 117 : décollement du lambeau palatin en plein épaisseur.

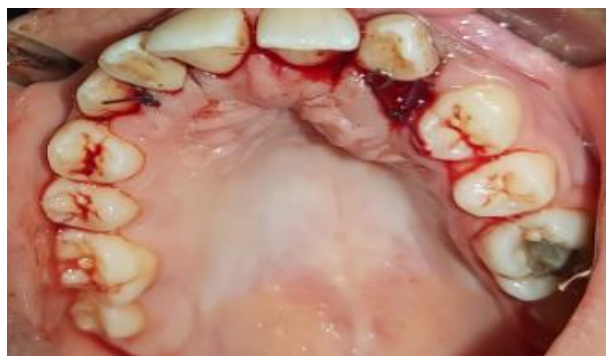

Figure 118 : suture du lambeau dans sa position initiale.

Cas clinique N°5

La patiente L. Amina âgée de 25 ans s'est présentée à notre service suite à une orientation par un omnipraticien, qui lors l'examen clinique a constaté la persistance de la 63 et l'absence de la 23.

Date de la première consultation : 30/01/2020

A l'examen clinique on note :

- Absence de la 13 avec la persistance de la 63 qui ne présente aucune mobilité.
- Absence de mobilité des dents adjacentes.
- Présence d'induration vestibulaire en regard de l'apex de la canine temporaire.

L'étude de panoramique confirme l'inclusion de la canine.

Diagnostic positif : inclusion de la 23.

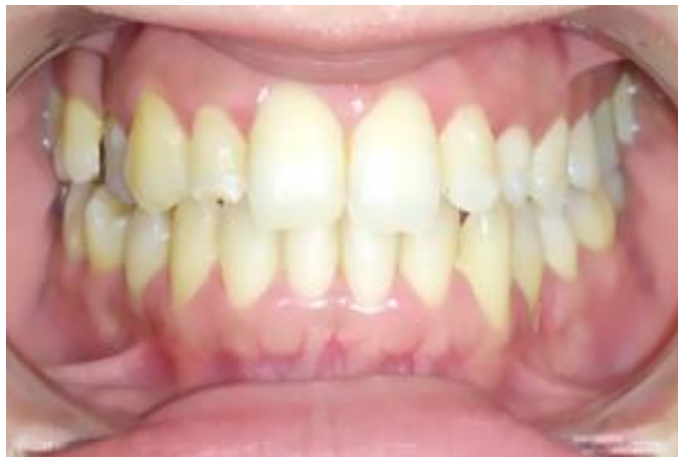

Figure 119 : vue antérieure montrant l'absence de la 23 avec un alignement satisfaisant et des rapports occlusaux respectés.

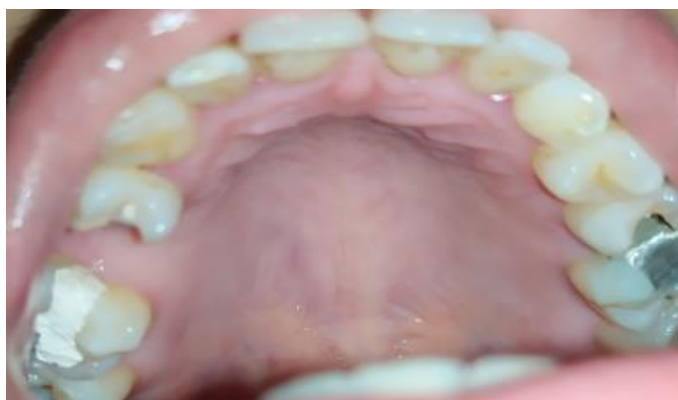

Figure 120 : vue palatine démontrant la persistance de la 63 et absence de tuméfaction palatine.

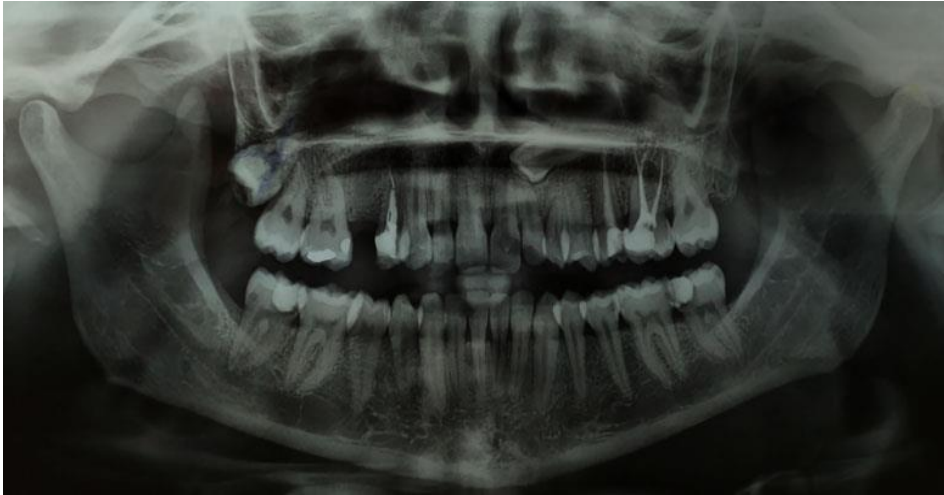

Figure 121 : le panoramique confirme l'inclusion de la 23, absence de rhizalysse de la

Les mesures effectuées sur les images du Panoramique ont permis de calculer :

Angle α : 80°.

Situation de la canine : niveau C.

Analyse des données radiologiques :

Le Panoramique et l'analyse des données ont révélé l'inclusion de la 23 localisant au niveau C, l'angulation avec la ligne médiane est favorable à la traction,

Décision thérapeutique :

Vue la profondeur de l'inclusion, la persistance de la 63 avec aucune mobilité, ni rhizalysse et absence de conséquence liée à l'inclusion, ainsi que la satisfaction de la patiente par son esthétique, la décision thérapeutique est en faveur d'abstention avec des contrôles tous les 6 mois.

Conclusion

Conclusion :

La prise en charge des canines incluses présente un réel défi pour les dentistes, autant pour le diagnostic que pour le traitement. L'importance de la canine dans la fonction occlusale et l'esthétique des patients était la principale cause qui a mené à notre recherche. Ce travail traite la description des décisions thérapeutiques des inclusions canines, en se basant sur les critères cliniques et radiologiques.

La prescription d'un examen radiologique type 3D, n'est pas nécessaire dans toutes les situations, mais elle doit être réservée à des cas plus complexes, où la position de la canine incluse et ses rapports avec les structures adjacentes n'est pas clairs sur un examen radiologique conventionnel. Dans notre étude le Cône Beam a été demandé que pour 8 patients parmi 40 patients.

Pour la décision thérapeutique, est ce qu'il faut toujours intervenir en cas d'une inclusion canine ? la réponse est « Non ». En cas d'une contre-indication à la chirurgie ou l'absence de toute complication clinique ou radiologique liée à l'inclusion, la décision thérapeutique était en faveur d'abstention, dans 25 % des patients.

Enfin, nous avons bien expliqué les critères de base pour le choix de la décision thérapeutique dans notre partie théorique. Selon les résultats de notre recherche, la décision thérapeutique la plus fréquente est la traction ortho-chirurgicale.

Le choix de la décision thérapeutique la plus appropriée a été basé sur :

Cliniquement sur la présence ou non de la canine temporaire, la latéralité de l'inclusion et l'esthétique du sourire.

Radiologiquement sur les obstacles anatomiques et celles des dents adjacentes ainsi que sur la position sagittale, verticale et la profondeur de l'inclusion.

Liste des figures :

Figure 1: Organe de l'émail.....	6
Figure 2: Formation de la racine, les flèches en trait gras indiquent le sens de développement de la gaine de Hertwig.....	6
Figure 3: Dentition à l'âge de 6 ans. Les canines occupent un emplacement symétrique, de part et d'autre des fosses nasales.....	8
Figure 4: Dentition à l'âge d'environ 8-9 ans. Le premier tiers radiculaire des racines des canines mandibulaires est édifié.....	8
Figure 5: image montrant les muscles de la face.....	10
Figure 6: : Image montrant la structure histologique du palais.....	10
Figure 7: foramen incisif.....	11
Figure 8: vue postéro-supérieure du plancher buccale.....	12
Figure 9: : Vue de face antérieure de la région incisivo-canine.....	12
Figure 10: Vue postérieure de la région symphysaire mandibulaire. 1 : épines mentonnières supérieures et inférieures.....	12
Figure 11: l'influence de la dimension transversale de l'arcade maxillaire supérieure sur l'orientation des canines et des incisives latérales.....	18
Figure 12: image montrant la présence d'un odontome.....	20
Figure 13: la radiographie panoramique pré-opératoire, montrant une image péri-coronaire entourant la couronne de la 13.....	22
Figure 14: disto-version des incisives latérales ou signe de Quintero.....	23
Figure 15: tomодensitometrie coronale des orbites et des sinus, le canal nasolacrymale droit(astérisque) semble dilate et rempli avec un matériau dense.....	24
Figure 16: : La résorption radiculaire de l'incisive centrale est souvent plus coronaire que celle de l'incisive latérale.....	25
Figure 17: le sinus maxillaire est occupé presque totalement par la tumeur kystique envahissante qui entoure la 13 incluse.....	26
Figure 18: cliché rétro-alvéolaire représente les rapport de la 13 avec les dents adjacentes. ...	30
Figure 19: Cliché occlusal avec une incidence dysocclusale qui permet de visualiser le rapport de la 23 avec la 21.....	30
Figure 20: Téléradiographie frontale.....	32

Figure 21: téléradiographie de profil montrant la présence d'une canine incluse en position palatine par rapport à l'incisive.....	32
Figure 22: image montrant les différentes angulations des canines incluses.	33
Figure 23: panoramique dénaire, sur lequel les différents niveaux sont tracés.	33
Figure 24: description du grade de superposition.	34
Figure 25: une coupe frontale qui montre le positionnement des deux canines maxillaires incluses selon les différentes mensurations (iconographie personnelle).....	36
Figure 26: une coupe axiale qui montre les deux canines maxillaires incluses, dans cet exemple la canine gauche est en position ③ (iconographie personnelle).....	36
Figure 27: une coupe sagittale montre le positionnement de la canine incluse dans ce sens (iconographie personnelle).....	36
Figure 28: une vue tridimensionnelle montre les rapports des deux canines incluses avec les autres dents (iconographie personnelle).....	36
Figure 29: différentes coupes tomодensitométriques, démontres la position exacte de la 13 incluse.	37
Figure 30: Illustration schématique du taux de succès de la normalisation après extraction des canines temporaires.....	39
Figure 31: position de la canine entre les racines de prémolaire et la première molaire contre-indiquant une traction chirurgico-orthodontique.	41
Figure 32: Incision vestibulaire arciforme à concavité supérieure.	43
Figure 33: Dégagement coronaire et mobilisation à l'élévateur sans appui sur les dents voisines.....	43
Figure 34: incision vestibulaire est arciforme, et incision palatine intrasulculaire.....	44
Figure 35: a. Section de l'apex coudé. b. Séparation corono-radulaire.	44
Figure 36: Incision intrasulculaire de type Gérard Maurel modifié	44
Figure 37: a. Séparation corono-radulaire. b. Réalisation d'une encoche radulaire afin de pratiquer l'avulsion de la racine.....	44
Figure 38: a. Section corono-radulaire. b. Encoche radulaire afin de pratiquer une manœuvre d'Archer. c. Mobilisation à l'élévateur.	45
Figure 39: a. Section corono-radulaire. b. Réalisation d'une encoche radulaire. c. Mobilisation à l'élévateur de la partie coronaire.....	45
Figure 40: redressement chirurgicale immédiat de la canine incluse sans bouger son apex.....	47
Figure 41: cliché panoramique à l'âge de 11,5 ans, le couloir canin a été restauré et les canines migrent dans leur site normal d'éruption.	48

Figure 42: Aménagement du futur site de traction de la canine incluse avec éruption spontanée de cette dent.	48
Figure 43: Arbre de décision chirurgicale.....	50
Figure 44: 13 est basse, la hauteur de gencive kératinisée est de 7 mm. Il est donc possible d'exposer la dent en réalisant une gingivectomie.	50
Figure 45: image montrant la réalisation d'un lambeau déplacé apicalement.....	51
Figure 46: la 13 est en position latérale, le collage de l'attache orthodontique se fait suite à un lambeau déplacé apicalement puis latéralement.	52
Figure 47: la 13 est en position moyenne, en vestibulaire de l'incisive latérale : un lambeau pédiculé permet de positionner la bande de gencive située sur la crête.	52
Figure 48: les deux canines sont en position haute, la traction se fait sous le rideau, suite à un lambeau palatin fermé.	53
Figure 49: image montrant la réalisation d'une fenêtre muqueuse par laquelle se fait la traction de la canine.....	54
Figure 50: la 13 en position palatine est basse, réalisation d'un lambeau d'abord vestibulaire... ..	54
Figure 51: Un lambeau muco-périosté de pleine épaisseur est réalisé.....	55
Figure 52: le lambeau est repositionné en position apicale.....	55
Figure 53: représentation schématique des différentes étapes de la transplantation d'une canine incluse.	57
Figure 54: répartition des cas d'inclusion selon le sexe.....	63
Figure 55: répartition des cas d'inclusion selon les tranches d'âge	64
Figure 56: répartition des cas d'inclusion selon le motif de consultation.....	65
Figure 57: répartition des cas d'inclusion selon la notion de la maladie générale.....	65
Figure 58: répartition des cas d'inclusion selon les antécédents personnels	66
Figure 59: répartition des cas d'inclusion selon les différentes étiologies présumées et recensées.	67
Figure 60: répartition des cas d'inclusion selon la notion de l'hérédité.....	68
Figure 61: répartition des cas d'inclusion selon la persistance de la canine temporaire	68
Figure 62: répartition des cas d'inclusion selon la latéralité des canines incluses	69
Figure 63: répartition des cas d'inclusion selon l'examen radiologique réalisé.....	70
Figure 64: répartition des cas d'inclusion selon la décision thérapeutique établie.....	71
Figure 65: répartition des cas d'inclusion selon les complications rencontrées	72

Figure 66: répartition des canines selon la position maxillaire ou mandibulaire	73
Figure 67: répartition des canines selon la position sagittale dans l'arcade	74
Figure 68: répartition des canines selon la position verticale	75
Figure 69: répartition des canines selon la profondeur de l'inclusion	76
Figure 70: répartition des canines selon la superposition	77
Figure 71: Répartition de la population selon la décision thérapeutique et l'âge de patient.....	78
Figure 72: Répartition de la population selon la décision thérapeutique et le sexe de patient	79
Figure 73: Répartition de la population selon la décision thérapeutique et la persistance de la canine de lait	79
Figure 74: Répartition de la population selon la décision thérapeutique et la notion de la DDM	80
Figure 75: Répartition de la population selon la décision thérapeutique et la latéralité de l'inclusion.....	81
Figure 76: : Répartition de la population selon la décision thérapeutique et les différentes complications de l'inclusion	81
Figure 77: : Répartition des canines incluses en précisant la relation entre la décision thérapeutique et la position sagittale de la canine	82
Figure 78: Répartition des canines incluses en précisant la relation entre la décision thérapeutique et la position verticale de la canine.....	83
Figure 79: Répartition des canines incluses en précisant la relation entre la décision thérapeutique et la profondeur de l'inclusion	83
Figure 80: Répartition des canines incluses en précisant la relation entre la décision thérapeutique et la superposition de l'inclusion	84
Figure 81: image montrant l'absence de la 13 et présence d'une légère induration palatine en regard de la 12	91
Figure 82: image montrant l'absence de la 13 sur arcade	91
Figure 83: La radio panoramique confirme l'inclusion de la 13.....	91
Figure 84: coupe axiale démontrant la position de la 13 derrière la 11 et la 12	92
Figure 85: coupe coronale démontrant l'orientation de la 13 par rapport la ligne médiane.....	92
Figure 86: coupe sagittale démontrant la situation de la pointe canine par rapport la racine de l'incisive latérale.....	93
Figure 87: coupe sagittale démontrant le rapport de la couronne de la 13 avec la racine de la 11.....	93

Figure 88: Incision intrasulculaire allant de la papille mésiale de la 11 jusqu'à la papille mésiale de la 14.....	94
Figure 89: Décollement de lambeau palatin.....	94
Figure 90: La pose de l'attache orthodontique.....	94
Figure 91: Photopolymérisation pour le collage de l'attache orthodontique.....	95
Figure 92: Repositionnement du lambeau dans sa position initiale et sutures en points O.....	95
Figure 93: la radio panoramique confirme l'inclusion de la 13 et l'agénésie de la 22.....	96
Figure 94: vue vestibulaire démontrant l'absence de la 13.....	96
Figure 95: coupe axiale démontrant la position la couronne de la 13 par rapport à la racine de la 11.....	96
Figure 96: coupe axiale démontrant la position de la 13 par rapport aux apex de la 12, 14 et la 25.....	97
Figure 97: vue panoramique démontrant la position de la couronne de la 13 par rapport la ligne médiane.....	97
Figure 98: coupe sagittale montrant la position de la couronne de la 13 par rapport à la racine de la 11 et la résorption radiculaire de cette dernière.....	97
Figure 99: Vue palatine montrant la présence d'une tuméfaction au niveau palatin dans la région de la 11, 22 et la 23.....	99
Figure 100: vue antérieure démontrant un édentement total au maxillaire.....	99
Figure 101: le panoramique confirme l'inclusion de la 23 avec situation sous osseuse.....	99
Figure 102: incision supra-cristale.....	100
Figure 103: décollement du lambeau vestibulaire en plein épaisseur.....	100
Figure 104: ostéotomie et mise à nue de la couronne de la 23.....	100
Figure 105: alvéole déshabité après l'avulsion de la 23.....	101
Figure 106: image montrant la canine incluse après extraction complète sans séparation.....	101
Figure 107: Sutures en point O.....	101
Figure 108: image montrant l'absence de la 33 et 43.....	102
Figure 109: vue palatine démontrant l'absence de la 23.....	102
Figure 110: la radio panoramique confirme l'inclusion de 23, 33 et de la 43.....	102
Figure 111: coupe coronale démontrant l'inclusion des trois canines et leur orientation par rapport à la ligne médiane.....	103

Figure 112: coupe axiale démontrant le rapport de la couronne de la 23 avec l'apex de la 22.
 103

Figure 113: coupe axiale montrant le rapport de la 33 et 43 avec la 32 et 42, et la présence
 d'une effraction de la table osseuse buccale en rapport avec la 43..... 103

Figure 114: coupe sagittale démontrant la situation palatine de la couronne de la 23..... 104

Figure 115: coupe sagittale montrant la position linguale de la couronne de la 43. 104

Figure 116: incision intrasulculaire allant de la distale de la prémolaire jusqu'à l'incisive latérale
 controlatérale..... 105

Figure 117: décollement du lambeau palatin en plein épaisseur..... 105

Figure 118: suture du lambeau dans sa position initiale. 105

Figure 119: vue antérieure montrant l'absence de la 23 avec un alignement satisfaisant et des
 rapport occlusaux respectés. 106

Figure 120: vue palatine; démontrant la persistance de la 63 et absence de tuméfaction
 palatine. 106

Figure 121: le panoramique confirme l'inclusion de la 23, absence e rhizalyse de la 63. 106

Liste des tableaux :

Tableau 1: répartition de la population étudiée selon les différentes tranches d'âge.....	63
Tableau 2: répartition de la population étudiée selon le motif de consultation.....	64
Tableau 3: répartition de la population étudiée selon les antécédents personnels rencontrés.....	66
Tableau 4: répartition de la population étudiée selon les différentes étiologies présumées et recensées	67
Tableau 5: répartition de la population étudiée selon la latéralité de l'inclusion	69
Tableau 6: répartition de la population étudiée selon le type d'examen radiologique demandé .	70
Tableau 7: répartition de la population étudiée selon la décision thérapeutique établie	71
Tableau 8: répartition de la population étudiée selon les différentes complications d'inclusion	72
Tableau 9: répartition de la population étudiée selon la position sagittale de la canine incluse .	73
Tableau 10: répartition de la population étudiée selon la position verticale de la canine incluse	74
Tableau 11: répartition de la population étudiée selon le niveau de profondeur	75
Tableau 12: répartition de la population étudiée selon le grade de la superposition.....	76
Tableau 13: relation entre la décision thérapeutique et l'âge du patient	77
Tableau 14: relation entre la décision thérapeutique et le sexe du patient	78

Références bibliographiques

Références bibliographiques :

1. Korbendau J-M, Guyomard F. Chirurgie parodontale orthodontique: Wolters Kluwer France; 1998.
2. Castejde J-PJAO-S. L'occlusion de la canine. Importance, options de réglages, risques et précautions. 2008(244):355-66.
3. Cuminetti F, Boutin F, Frapier LJIO. Predictive factors for resorption of teeth adjacent to impacted maxillary canines. 2017;15(1):54-68.
4. Gharaibeh TM, Al-Nimri KSJOS, Oral Medicine, Oral Pathology, Oral Radiology,, Endodontology. Postoperative pain after surgical exposure of palatally impacted canines: closed-eruption versus open-eruption, a prospective randomized study. 2008;106(3):339-42.
5. Korbendau J-M, Patti A. Le traitement orthodontique et chirurgical des dents incluses: Quintessence International; 2005.
6. Bhullar MK, Aggarwal I, Verma R, Uppal ASJJoISoP, Dentistry C. Mandibular canine transmigration: Report of three cases and literature review. 2017;7(1):8.
7. Jordana F, Fronty Y, Barbrel PJE-D. Relations pathologiques œil-dent: point de vue du stomatologiste et de l'odontologiste. 2004;1(4):417-28.
8. Arriola-Guillén LE, Rodríguez-Cárdenas YA, Ruíz-Mora GAJPIO. Skeletal and dentoalveolar bilateral dimensions in unilateral palatally impacted canine using cone beam computed tomography. 2017;18(1):7.
9. Bordais P, Gineste P, Granat J, Marchand JJS. Les dents incluses Encycl. Med. Chir., Paris. 1980;22032(0):10.
10. L D, V O, M C, P C. Canines ET incisives maxillaires incluses : diagnostic et thérapeutique. Orthopédie Dentofaciale. 2006.
11. Bishara SE, editor Clinical management of impacted maxillary canines. Seminars in orthodontics; 1998: Elsevier.
12. Shapira Y, Kufninec MMJTJotADA. Early diagnosis and interception of potential maxillary canine impaction. 1998;129(10):1450-4.
13. Mohamed A. HISTOLOGIE ET EMBRYOLOGIE DENTAIRES2006.
14. Château MJÉCdP. Orthopédie dento-faciale, Tome 1: Bases Scientifiques: Croissance-Embryologie-Histologie-Occlusion-Physiologie. 1957;1957.
15. Bassigny F, Canal P. Manuel d'orthopédie dento-faciale: Masson; 1991.
16. P K. Anatomie Clinique2009.
17. A F, P S, M S. Le corps humain2015.
18. Netter F. Atlas D'Anatomie Humaine2015.
19. C C. Anatomie cervico-faciale1967.
20. N. SN. Précis d'anatomie clinique de la tête et du cou20092009.
21. G. J-C. Anatomie Clinique. CDP, editor2007.
22. H R, A D. Anatomie Humaine 1985.
23. J-P C, J-P G, J-B L, J-L. D. Anatomie Générale2000.
24. Derbanne MA, Landru M-MJAo-s. La canine et l'enfant. 2009(245):53-62.
25. Patti A, Cardonnet MJRdOD-F. A propos de la canine. 1998;32(1):9-30.
26. Le Gall MG, Lauret J-F. La fonction occlusale: implications cliniques: Wolters Kluwer France; 2007.
27. Delsol L, Orti V, Chouvin M, Canal PJEMC, Odontologie/Orthopédie dentofaciale. Canines et incisives maxillaires incluses: diagnostic et thérapeutique. 2006:23-492.
28. Marteau J-M, Oileau M-J. Orthodontie et de jeune adulte2013.
29. Sixou J-L. Aspects bucco-dentaires de la trisomie 21 chez l'enfant. 2008:852-4.

30. Assogba S.D, Djossou D.M, Adjibi S, M.J A. Aspects Epidémiologiques Des Anomalies Dentaires Chez Les Enfants Porteurs De Syndrome De Down Au CHU-HKM De Cotonou. 2018;26-8.
31. Russell KA, McLeod CEJTCP-CJ. Canine eruption in patients with complete cleft lip and palate. 2008;45(1):73-80.
32. Bailleul-Forestier I, Berdal A, Vinckier F, de Ravel T, Fryns JP, Verloes AJEjomg. The genetic basis of inherited anomalies of the teeth. Part 2: syndromes with significant dental involvement. 2008;51(5):383-408.
33. Ghailan MR, Benhalima H, Rabeh G, Oujilal A, Benbouzid A, Bencheikh R, et al. Syndrome de Gorlin-Goltz: à propos d'un cas. 2007;13(2):97-101.
34. Garn SM, Lewis AB, Kerewsky RSJJodr. Genetic, nutritional, and maturational correlates of dental development. 1965;44(1):228-42.
35. Ionescu O, Sonnet E, Roudaut N, Prédine-Hug F, Kerlan V, editors. Signes buccaux de la pathologie endocrinienne. Annales d'endocrinologie; 2004: Elsevier.
36. Wolff J, Rinkenbach R, Grollemund B, Wagner DJLOf. Effects of maxillary disjunction on canine impaction in patients presenting a maxillary transverse skeletal deficiency. 2017;88(3):243-50.
37. Korbendau J-M, Guyomard F. Chirurgie muco-gingivale chez l'enfant et l'adolescent: Éd. CdP; 1992.
38. Sajnani AKJJoI, dentistry c. Permanent maxillary canines—review of eruption pattern and local etiological factors leading to impaction. 2015;6(1):1-7.
39. Litsas G, Acar AJTodj. A review of early displaced maxillary canines: etiology, diagnosis and interceptive treatment. 2011;5:39.
40. Thistle Barba L, Muela Campos D, Nevárez Rascón MM, Ríos Barrera VA, Nevárez Rascón AJROM. Descriptive aspects of odontoma: literature review. 2016;20(4):272-6.
41. Dowling P, Delap EJJJoPD. A case with bilateral paired maxillary supernumerary incisor teeth of supplemental and tuberculate form. 1997;7(2):91-4.
42. Thebault B, Dutertre EJIO. Disimpaction of maxillary canines using temporary bone anchorage and cantilever springs. 2015;13(1):61-80.
43. AFFOKPON B, AKERZOUL N, CHBICHEB S, Wafaa EJAO-S. Kyste dentigère infecté associé à une inclusion de canine maxillaire: à propos d'un cas. 2017(285):2.
44. Garcia AJIO. Ankylose des canines incluses: étude rétrospective postchirurgicale. 2013;11(4):422-31.
45. Chambas C. Désinclusion et mise en place des dents retenues. Encycl Méd Chir. Elsevier SAS, Paris), Odontologie; 1997.
46. A G. LES CANINES INCLUSES DU MAXILLAIRE INFÉRIEURES ET LEURS COMPLICATIONS PRELAT J, editor. 1953.
47. Resti AG, Bertazzoni G, Trimarchi MJEjoo. Nasolacrimal duct obstruction secondary to dental impaction. 2014;24(4):611-3.
48. Alexandrakis G, Hubbell RN, Aitken PAJO. Nasolacrimal duct obstruction secondary to ectopic teeth. 2000;107(1):189-92.
49. Becker A, Chaushu SJLOF. Les six formes de résorption associées à l'inclusion dentaire. 2015;86(4):277-86.
50. Pajoni D, KORBENDAU J-M, Le Bras CJLOF. Inclusion profonde des canines maxillaires: un danger pour les prémolaires. 2003;74(1):29-35.
51. Yan B, Sun Z, Fields H, Wang LJAjoo, orthopedics d. Maxillary canine impaction increases root resorption risk of adjacent teeth: a problem of physical proximity. 2012;142(6):750-7.
52. Ondzotto GJRdsedcm-f. Ectopic tooth in the nasal cavity. 2003;104(6):352-4.
53. Chemli H, Mnejja M, Dhouib M, Karray F, Ghorbel A, Abdelmoula MJRdSedCM-f. Sinusites maxillaires d'origine dentaire: traitement chirurgical. 2012;113(2):87-90.

54. Sajnani AK, King NMJSdj. Complications associated with the occurrence and treatment of impacted maxillary canines. 2014;35:53-7.
55. GOLA R, CHEYNET F, GUYOT L, RICHARD OJLOF. Canine incluse et sourcil: conséquences orbito-palpébrales des dysfonctions occlusales. 2005;76(4):317-31.
56. Bassigny FJRdOD-F. Les signes prémonitoires* d'inclusion des canines supérieures: une approche préventive. 1990;24(1):91-102.
57. KHADIJA S, ZOUHEIR I, KELTOUM EOJRBdMD. Moyens de localisation des canines incluses: données actuelles. 2010:2.
58. Guiral H, Medina L, Cavezian R, Pasquet GJAO-s. Localisation des canines incluses: mise au point. 2009(245):63-70.
59. Gebeile-Chauty S, Pelosse J-J, Diemunsch CJLOF. Importance de l'examen clinique et des examens complémentaires. 2011;82(1):27-38.
60. J B, I C. Téléradiographie Editions Elsevier SAS ed. Odontologie/Stomatologie. 1999.
61. Teman G, Lacan A, Suissa M, Samama D, Sarazin LJE-R. Imagerie dentomaxillaire. 2004;1(3):354-76.
62. Jain S, Debbarma SJM, reports p. Patterns and prevalence of canine anomalies in orthodontic patients. 2019;92(1):72.
63. Kocyigit S, Oz AA, Bas B, Arici N, Karahan SJEOR. Are age and radiographic features effective on orthodontic alignment of palatally impacted maxillary canines? a retrospective study. 2019;53(3):132.
64. Messaoudi Y, Coudert J-L, Aknin J-JLOF. Apport de la reconstruction tridimensionnelle à l'aide du logiciel 3DNEO® dans le traitement chirurgical-orthodontique des dents incluses. 2013;84(2):147-55.
65. Benjelloun L, El Harti K, El Wady WJAO-s. Place de la tomographie volumique à faisceau conique en imagerie dento-maxillofaciale. 2012(258):115-26.
66. Waugh RLJLOf. Utilisation de la tomographie volumique à faisceaux coniques (cone beam) pour le diagnostic et le plan de traitement orthodontique en présence de canine incluse. 2014;85(4):355-61.
67. Liu D-g, Zhang W-l, Zhang Z-y, Wu Y-t, Ma X-cJOS, Oral Medicine, Oral Pathology, Oral Radiology,, Endodontology. Localization of impacted maxillary canines and observation of adjacent incisor resorption with cone-beam computed tomography. 2008;105(1):91-8.
68. Maire C-HJLOF. Localisation de l'apex des canines incluses palatines. 2012;83(2):165-73.
69. Walker L, Enciso R, Mah JJAjoo, orthopedics d. Three-dimensional localization of maxillary canines with cone-beam computed tomography. 2005;128(4):418-23.
70. Miresmaeili A, Basafa M, Shamsabadi RM, Farhadian N, Moghymbeigi A, Mollabashi VJIO. Analyse du choix de traitement des canines incluses palatines base sur le CBCT et l'opinion d'orthodontistes. 2017;15(4):625-39.
71. Chen Y, Duan P, Meng Y, Chen YJAjoo, orthopedics d. Three-dimensional spiral computed tomographic imaging: a new approach to the diagnosis and treatment planning of impacted teeth. 2006;130(1):112-6.
72. Charles A, Duraiswamy S, Krishnaraj R, Jacob SJSJoRiDS. Surgical and orthodontic management of impacted maxillary canines. 2012;3(3):198.
73. Blanchard P-Y, Kerbrat J-B, Paulus C, Saint-Pierre FJRdS, de Chirurgie Maxillo-faciale et de Chirurgie Orale. Prise en charge d'une canine incluse—juillet 2015. 2015;116(6):331-5.
74. Botticelli S, Verna C, Cattaneo PM, Heidmann J, Melsen BJTEJoO. Two-versus three-dimensional imaging in subjects with unerupted maxillary canines. 2011;33(4):344-9.
75. Moskowitz EM, Garcia RC, editors. The management of palatally displaced maxillary canines: Considerations and challenges. Seminars in Orthodontics; 2014: Elsevier.
76. Biswas N, Biswas SH, Shahi AKJIJoSS. Maxillary Impacted Canine: Diagnosis and Contemporary Ortho Surgical Management Guidelines. 2016;3(10):166-70.

77. Ericson S, Kurol JJEJoO. Early treatment of palatally erupting maxillary canines by extraction of the primary canines. 1988;10(4):283-95.
78. Power SM, Short MBBjoo. An investigation into the response of palatally displaced canines to the removal of deciduous canines and an assessment of factors contributing to favourable eruption. 1993;20(3):215-23.
79. Olive RJJAOj. Orthodontic treatment of palatally impacted maxillary canines. 2002;18(2):64-70.
80. Baccetti T, Leonardi M, Armi PJTEJoO. A randomized clinical study of two interceptive approaches to palatally displaced canines. 2008;30(4):381-5.
81. Baccetti T, Mucedero M, Leonardi M, Cozza PJAjoo, orthopedics d. Interceptive treatment of palatal impaction of maxillary canines with rapid maxillary expansion: a randomized clinical trial. 2009;136(5):657-61.
82. Counihan K, Al-Awadhi E, Butler JJDdu. Guidelines for the assessment of the impacted maxillary canine. 2013;40(9):770-7.
83. Ting SR, Quick A, Winters JJNZDJ. The impacted maxillary canine: revisiting the clinical guideline, with case illustrations. 2011;107(1).
84. Moshy JR, Sohal KSJIJoOR. A multidisciplinary approach in the management of impacted maxillary canine. 2019;10(2):88.
85. Ramya K, Mahesh HJIJoDS. An Overview Of Maxillary Canine Impaction. 2011;3(5).
86. Yordanova S, Lalabonova H, Yordanova M. INTERDISCIPLINARY APPROACH IN THE TREATMENT OF IMPACTED CANINES—review and.
87. Baranes M, Lavaud M, Maman LJAOS. Extraction des canines incluses. 2008(244):377-94.
88. Cruz RMJDpjoo. Orthodontic traction of impacted canines: Concepts and clinical application. 2019;24(1):74-87.
89. Perrin D. Manuel de chirurgie orale: Technique de réalisation pratique, maîtrise et exercice raisonné au quotidien: CdP; 2012.
90. Horch H-H, Deppe H. Chirurgie buccale: Masson; 1996.
91. DENHEZ FSJ, ANDREAN JCD. Extractions des canines et autres dents incluses, Encycl Méd Chir. Elsevier.
92. Dersot J-MJIO. La chirurgie parodontale de la canine maxillaire incluse au service de l'orthodontiste. Proposition d'un arbre de décision chirurgicale. 2017;15(2):221-37.
93. Gault PJOF. Transplantations des canines incluses. 2013;84(3).
94. Sonia T. Rapport Du Dentascan Dans L'évaluation Radiologique De L'inclusion Canine Maxillaire Et La Décision Thérapeutique 2019.
95. Al-Nimri K, Gharaibeh TJTEJoO. Space conditions and dental and occlusal features in patients with palatally impacted maxillary canines: an aetiological study. 2005;27(5):461-5.

Annexes

Annexes :

FICHE D'ENQUÊTE

Nom :	Date de consultation :
Prénom :	Résidence :
Age :	N° téléphone :
Sexe :	Profession :

Antécédants :

1- **Maladie générale :** Non
 Oui (laquelle) :

2- **Antécédant stomatologiques :**

- **Familial :**

Antécédant de canine incluse : Non Oui

Parents : Frères :

- **Personnel :**

Retard général d'éruption : Non Oui

Présence de la canine temporaire : Non Oui

Date d'extraction :

Traitement ODF : Non Oui Quand :

3- Motif de consultation :

- Orientation : Oui Non
- Douleur : Oui Non
- Esthétique : Oui Non
- Induration : Vestibulaire Buccale

Examen exo-buccal :

Trouble d'ATM : Oui Non

Examen endo-buccal :

- Hygiène bucco-dentaire :
 - Indice de débris :
 - Indice :
 - Score :
- Chevauchement dentaire : Oui Non
- Diastème : Oui Non
- Canine absente : 13 23 33 43
- Abrasion de la dent temporaire : Oui Non
- Mobilité de la dent temporaire : Oui Non
- Mobilité des dents adjacentes : Oui Non
- Agénésie de l'incisive latérale : Oui Non
- Agénésie de prémolaire : Oui Non

Examen de l'occlusion :Fonction canine : Oui Non Occlusion perturbée : Oui Non **Examen complémentaire :**

- Type de cliché : Panoramique : Scanner : Cône Beam :
- Degré de rhizalyse de la canine temporaire : Débutante : Moyenne :
Terminale :
- Canine incluse :
 - Fermeture de l'apex : Oui Non
 - Position de la canine : Verticale : Horizontale : Oblique :
 - Rapport avec les dents adjacentes :
Contact : Oui Non
Complications : Oui Non
 - Rapport avec les structures avoisinantes :
Au maxillaire : le sinus maxillaire : Oui Non
Les fosses nasales : Oui Non
A la mandibule : le trou mentonnier : Oui Non

Diagnostic**Les étiologies :**

-
-
-
-

Diagnostic positif :

La topographie : canine supérieure Canine inférieure
Droite Gauche
Vestibulaire Buccale
Basse Haute

Plan de traitement

Décision thérapeutique :

- Abstention
- Avulsion
- Traitement chirurgical exclusif
- Traitement orthodontique exclusif
- Traitement ortho-chirurgical

Résumé

La prise en charge des canines incluses présente un défi pour le chirurgien-dentiste du fait de la multiplicité de différentes décisions thérapeutiques ainsi que la valeur qu'elle présente sur le plan fonctionnel et esthétique.

L'objectif principal de cette étude est de décrire les différentes décisions thérapeutiques des canines incluses.

Cette étude a été menée sur 40 malades, 30 femmes et 10 hommes, avec un âge moyen de 23 ans et 4 mois et un total de 51 canines incluses. Un examen radiologique a été prescrit pour tous les patients type 2D, la prescription d'un Cône Beam a été nécessaire pour certains cas.

Les résultats de notre étude ont démontré, que l'inclusion canine est de fréquence maxillaire cinq fois plus qu'au niveau mandibulaire, l'inclusion unilatérale est de 82, % des cas. La situation horizontale de la canine incluse est de 70,59 % buccal, 21,57 % vestibulaire alors qu'elle s'occupe une position intermédiaire dans 7,84 % des cas. La décision thérapeutique la plus fréquente était en faveur de la traction ortho-chirurgicale dans 52,5 % des cas.

La décision thérapeutique des canines incluses doit être basée sur certains critères cliniques et radiologiques. La nécessité d'un examen 3D ne s'avère pas nécessaire pour chaque cas, mais pour des cas plus complexes.

Mots clés :

Canine incluse, Cône Beam, décision thérapeutique, panoramique.

ABSTRACT

The management of impacted canines presents a challenge for dentist, due to multiplicity of different treatments as well as the functional and aesthetic value it presents.

The main objective of this study is to describe the different treatment decision of impacted canines.

This study was carried out on 40 patients, 30 women and 10 men, with an average age 23 years and 4 months and a total of 51 impacted canines. An X-ray examination type 2D was prescribed for all patients, the prescription of a CBCT was necessary for some cases.

The results of our study showed that impacted canine is five times more frequent in the maxilla than in the mandible, unilateral inclusion is 82 % of cases. the impaction in buccal situation was 70,59 %, 21,57 % vestibular while it occupies an intermediate position in 7,84 % of cases. The most frequent treatment decision was in favor of orthosurgical traction in 52,5 % of cases.

The treatment decision for impacted canines must be based on certain clinical and radiological criteria. The need for a 3D examination is not necessary for every case, but for more complex cases.

Keywords:

Impacted canine, Cone Beam, Treatment decision, Panoramic.

ملخص

يشكل الاختيار الأنسب والدقيق لمعالجة الانياب المشمولة تحديا لطبيب الاسنان، نظرا لتعدد الطرق العلاجية بالإضافة الى القيمة الوظيفية والجمالية التي تقدمها.

الهدف الرئيسي من هذه الدراسة هو وصف قرارات العلاج المختلفة للأنياب المشمولة.

تألفت عينت هذه الدراسة من 40 مريضا، 30 انثى و10 ذكور، بمتوسط عمر 23 سنة و4 أشهر ومجموع 51 انياب علوية وسفلية. تم خضع جميع المرضى لفحص اشعاعي ثنائي الابعاد اما الاستعانة بفحص ثلاثي الابعاد للحالات الأكثر تعقيدا.

أظهرت النتائج ان تمرکز الانياب المشمولة في الفك العلوي أكثر وجودا بخمسة اضعاف من تمرکزها في الفك السفلي، اما تمرکزها في جانب واحد يمثل 82% من الحالات. 70.59 % كانت في موضع الحنك، 21.57 % في موضع الدهليزي و7.84% في موضع متوسط. القرار العلاجي الأكثر شيوعا كان لصالح الجر العلاجي في 52.5% من الحالات.

طريقة العلاج الأنسب للأنياب المشمولة تكون بالاستناد على مميزات في التشخيص العيادي والاشعاعي. اللجوء الى الفحص ثلاثي الابعاد يكون في الحالات المعقدة.

الكلمات المفتاحية :

الانياب المشمولة، التصوير ثلاثي الابعاد، العلاج، التصوير ثنائي الابعاد.