

**REPUBLIQUE ALGERIENNE POPULAIRE ET DEMOCRATIQUE**

**MINISTRE DE L'ENSEIGNEMENT SUPERIEUR ET  
DE LA RECHERCHE SCIENTIFIQUE**

**UNIVERSITE ABOU BEKR  
BELKAID TLEMCEM FACULTE DE MEDECINE**

**Service d'ophtalmologie  
CHU Dr. Tidjani Damarji, Tlemcen**

**Mémoire de fin d'étude pour l'obtention  
du diplôme de doctorat en  
sciences médicales**

**Thème:**

**Etude portée sur les éviscérations au sein du service  
d'ophtalmologie du C.H.U.**

**Dr. Tidjani Damarji, Tlemcen**

**Sur une période de 10 ans**

**allant de 01/01/2007**

**au 30/09/2017**

**Elaboré par:**

- **Dali youcef Meryem**
- **Fellah Nadia**

**Encadré par:**

**Pr. M. OUADAH**

**Année Universitaire: 2  
017-2018**



## ABSTRACT

Evisceration is a delicate procedure that results in psychological trauma and physical disability. The preparation is as important as the surgery itself to assure that the patient will return to a productive life. The procedure must be performed in a way to provide the best conditions for a perfect prosthesis, which should look similar to the fellow eye, follow its movements, be comfortable and aesthetically pleasing. Indications and contra-indications, surgical techniques, pre- and post-operative care and complications are discussed in this study.

The purpose of this study is to determine the characteristics of evisceration. For this reason, we carried out a retrospective study of patients undergoing evisceration at the CHU TLEMCEN center for ophthalmology over a period of 10 years from 01/01/2007 to 30/09/2017. During this period, fifty-two eviscerations were performed on a total of 6,503 surgical operations, a frequency of 0.79%. The average age was 57. The sex ratio was 1.6. Indications were dominated by non-traumatic causes with 46.15%.

Given the prejudice caused by this type of surgery, primary prevention is essential and requires early and adequate management of eye conditions.

**Key words:** Evisceration, prosthesis, retrospective, CHU TLEMCEN, prevention

## RESUME

L'éviscération est une procédure délicate qui entraîne des traumatismes psychologiques et des handicaps physiques. La préparation est aussi importante que la chirurgie elle-même pour s'assurer que le patient revienne à une vie productive. La procédure doit être effectuée de manière à fournir les meilleures conditions pour une prothèse parfaite, qui devrait ressembler à l'œil, suivre ses mouvements, être confortable et esthétiquement agréable. Les indications et contre-indications, les techniques chirurgicales, les soins pré et post-opératoires et les complications sont discutés dans ce mémoire.

Le but de cette étude est de déterminer les caractéristiques de l'éviscération, pour cela nous avons mené une étude rétrospective sur dossiers de patients opérés d'éviscération au centre d'ophtalmologie CHU TLEMCEN sur une période de 10ans allant de 01/01/2007 à 30/09/2017. Sur cette période, cinquante-deux éviscération ont été effectuées sur un total de 6 503 opérations chirurgicales, soit une fréquence de 0.79 %. L'âge moyen était de 57. Le sexe-ratio était de 1,6. Les indications étaient dominées par les causes non traumatiques avec 46.15%.

Compte tenu du préjudice lié à ce type de chirurgie, la prévention primaire est indispensable et passe par une prise en charge précoce et adéquate des affections oculaires.

**Mots clés :** Eviscération, prothèse, rétrospective, CHU TLEMCEN, prévention

## ملخص

يعد استئصال الأحشاء العين أحد الإجراءات الدقيقة التي تسبب الصدمة النفسية والإعاقات الجسدية، و يعد تحضير المريض بنفس أهمية الجراحة لضمان عودة المريض إلى حياة منتجة. يجب أن يتم تنفيذ الإجراء بتوفير أفضل الظروف لبدلة مثالية، والتي ينبغي أن تشبه العين، تتبع تحركاتها، تكون مريحة و ذو مظهر خارجي جميل. وتناقش في هذا البحث المؤشرات والهوانع، والتقنيات الجراحية، والرعاية قبل وبعد العملية والمضاعفات.

والغرض من هذه الدراسة هو تحديد خصائص نزع أحشاء العين، لهذا السبب قمنا بإجراء دراسة بأثر رجعي للمرضى الخاضعين لهذه العملية على مستوى مصلحة طب العيون بالمستشفى الجامعي بتلمسان لطب العيون على مدى 10 سنوات من 01/01/2007 إلى 30/09/2017. وخلال هذه الفترة، أجريت اثنتين وخمسين عملية استئصال على مجموع 6 503 عملية جراحية، ما يماثل وتيرة 0.79%.

ويبلغ متوسط العمر 57 سنة مع نسبة الجنس 1.6، كما ان معظم الحالات 46.15% كانت تعود الى اسباب اخرى غير الصدمات وبالمنظر للضرر الناتج عن هذا النوع من الجراحة، تبقى الوقاية الأولية أمر ضروري والمتمثلة في التكفل المبكر والمناسب لأمراض العيون.

**الكلمات الدالة:** إزالة الأحشاء، بدلة، بأثر رجعي، المستشفى الجامعي بتلمسان، الوقاية

## Remerciements

Au terme de sept années d'études au sein du département de médecine, achevées par la réalisation de ce **mémoire de fin d'études**, on souhaite adresser tous nos remerciements aux personnes qui nous ont apporté leur aide et qui ont contribué à l'élaboration de ce mémoire.

Tout d'abord, au Professeur **OUADAH.M** pour tous ses conseils et ses suggestions pertinentes, et aussi pour les 3 mois de stage dans son service qui sera d'une aide précieuse dans notre pratique médicale.

On tient aussi à remercier Docteur **HAMMA .A** pour avoir accepté de diriger ce mémoire mais aussi l'aide précieuse et le temps qu'il a bien voulu nous consacrer.

On remercie aussi tout le personnel médical et paramédical du service d'**ophtalmologie CHU TLEMCEN** pour leurs renseignements qu'ils ont su nous apporter au cours de ces 3mois de stage.

On adresse nos plus sincères remerciements à nos **familles** et **amis** qui nous ont soutenus au cours de la réalisation de ce mémoire.

## Table des matières

RESUME.....	1
Remerciements .....	2
Table des matières.....	3
Liste des figures .....	6
Liste des tableaux .....	7
Liste des annexes.....	7
I. INTRODUCTION .....	8
II. SYNTHESE BIBLIOGRAPHIQUE .....	9
II.1 RAPPEL ANATOMIQUE.....	9
II.1.1 Le contenant : l'orbite osseuse.....	9
II.1.2 Le contenu orbitaire.....	10
➤ Bulbe de l'œil (ou globe oculaire).....	10
➤ Nerf optique .....	10
➤ Muscles oculomoteurs.....	11
➤ Glande lacrymale principale.....	12
➤ Fascias orbitaires .....	12
➤ Corps adipeux de l'orbite .....	13
II.2 EVISCERATION .....	13
II.2.1 Indications .....	13
II.2.2 TECHNIQUE.....	14
➤ Éviscérations conservatrices .....	14
➤ Éviscérations non conservatrices .....	16
- Technique des « <b>quatre quadrants</b> » ou des « <b>quatre carrés</b> ».....	16
- Technique des <b>lambeaux scléraux pédiculés</b> , de Guthoff .....	17
➤ Variante : Eviscération sur table.....	17
II.3 ÉNUCLEATION .....	18
II.3.1 Indications .....	18
II.3.2 Technique.....	18
II.4 AVANTAGES/INCONVENIENTS DE L'EVISCERATION ET DE L'ENUCLEATION.....	20
II.5 EXENTÉRATION.....	21

II.5.1	Indications .....	21
II.6	IMPLANTATION .....	21
II.6.1	Types d'implants.....	21
➤	Inertes non colonisables .....	21
➤	Biocolonisables.....	22
➤	Corail.....	22
➤	Hydroxyapatite synthétique.....	22
➤	Alumine.....	22
➤	Bille couverte.....	23
II.6.2	Greffe dermograisseeuse.....	24
II.7	LE BILAN PREOPERATOIRE .....	26
II.8	SOINS POSTOPERATOIRES ET PREVENTION DES COMPLICATIONS .....	27
II.9	LES RESULTATS .....	27
II.10	COMPLICATION .....	28
II.10.1	Peropératoires.....	28
II.10.2	Postopératoires précoces.....	28
II.10.3	Postopératoires tardives .....	28
II.10.4	Malpositions palpébrales .....	29
II.10.5	Complications liées à l'entraîneur (PEG) .....	29
II.10.6	Irritation conjonctivale chronique .....	29
II.10.7	Effet psychologique .....	29
II.11	APPAREILLAGE.....	30
III.	<b>MATERIEL ET METHODES</b> .....	32
III.1	But de l'étude.....	32
III.2	Objectifs de l'étude .....	32
➤	Objectif principal .....	32
➤	Objectifs secondaires.....	32
III.3	Matériel et méthodes.....	32
➤	Matériels .....	32
➤	Méthode.....	33
➤	Le cadre d'étude .....	33
➤	Population étudiée .....	34
➤	Recueil des données .....	34
➤	Traitement et analyse des données.....	35

➤ Description du fonctionnement du service d'ophtalmologie .....	35
<b>IV. RESULTATS .....</b>	<b>36</b>
IV.1 Description de la population étudiée .....	36
IV.1.1 Analyse de la population d'étude selon le sexe .....	36
IV.1.2 Analyse de l'éviscération en fonction de la saison de l'intervention .....	37
IV.1.3 Répartition des patients selon les tranches d'âge au moment de l'intervention .....	38
IV.1.4 Analyse de la durée d'hospitalisation des patients .....	38
IV.1.5 Evolution du nombre de l'éviscération .....	39
IV.1.6 Analyse des groupes sanguins des patients .....	40
IV.2 Analyse des données médicales.....	40
IV.2.1 Répartition des patients selon l'œil éviscéré .....	40
IV.2.2 Analyse des antécédents des patients éviscérés.....	41
IV.2.3 Analyse des étiologies des patients éviscérés.....	42
➤ Répartition des patients selon la présence ou non d'un traumatisme.....	42
➤ Répartition des étiologies au cours des années .....	43
<b>V. DISSCUSSION .....</b>	<b>44</b>
<b>VI. CONCLUSION .....</b>	<b>46</b>
Critiques et recommandations .....	46
ANNEXE .....	48
BIBLIOGRAPHIE .....	49

## Liste des figures

Figure 1 : Orbites osseuses de face .....	9
Figure 2 : Parois orbitaires. ....	10
Figure 3 : Schéma montrant les insertions des muscles droits sur l'apex orbitaire et les différents éléments vasculonerveux traversant le canal optique et la fissure orbitaire supérieure. ....	12
Figure 4 : Arbre décisionnel: énucléation/éviscération. ATCD : antécédents. ....	14
Figure 5: Énucléation sur glaucome néovasculaire, antécédent de mélanome choroïdien. ....	18
Figure 6 : Exentération totale pour mélanome palpébral étendu à l'orbite. ....	21
Figure 7 : Aspect de face en fin d'intervention. Épithélialisation spontanée. ....	21
Figure 8 : Bille d'hydroxyapatite avec ses deux entraîneurs (provisoire et définitif). ....	23
Figure 9 : Eviscération classique avec bille d'hydroxyapatite. ....	23
Figure 10 : Perçage de la bille d'hydroxyapatite. ....	23
Figure 11 : Entraîneur définitif en place. ....	23
Figure 12 : Sclère nettoyée lors d'une éviscération « sur table ». ....	24
Figure 13 : Implant d'hydroxyapatite habillé de sclère. ....	24
Figure 14 : Piliers fixés sur implants en titane ostéo-intégrés. ....	24
Figure 15 : Epithèse en place. ....	24
Figure 16 : Greffe dermograissee. Désépidermisation du greffon ....	26
Figure 17 : Mise en place du greffon dermograissee dans la cavité. ....	26
Figure 18 : Fin d'intervention de greffe dermograissee. ....	26
Figure 19 : Prise d'empreinte cavité gauche. ....	31
Figure 20 : Empreinte de cavité. ....	31
Figure 21 : Nuancier harmoniseur des teintes iriennes. ....	31
Figure 22 : De l'empreinte à la prothèse. ....	31
Figure 23 : Exemple de prothèse. ....	31
Figure 24 : Postopératoire d'un lambeau conjonctivomullérien sur cavité droite ....	31
Figure 25 : Situation géographique du centre Hospitalo-universitaire Dr Tidjani Damerdji de Tlemcen .....	33
Figure 26 : Répartition des patients éviscérés selon leurs sexes.....	36
Figure 27 : Répartition des patients éviscérés en fonction de la saison d'intervention.....	37
Figure 28 : Répartition des patients selon des tranches d'âge au moment de l'intervention.....	38
Figure 29 : Analyse de la durée d'hospitalisation des patients.....	38
Figure 30 : Répartition des cas par année .....	39
Figure 31: Répartition des groupes sanguins des patients.....	40
Figure 32 : Analyse des antécédents des patients éviscérés .....	41
Figure 33 : Répartition des patients selon la présence ou l'absence d'un traumatisme .....	42
Figure 34 : Répartition des étiologies au cours des années .....	43
Figure 35 : Patient éviscéré de l'œil droit « service d'ophtalmologie, CHU TLEMEN » .....	47



## Liste des tableaux

Tableau 1 : Eviscérations conservatrices : technique de la poupée russe et technique du parachute, selon Adenis. ....	15
Tableau 2 : Tableau récapitulatif des avantages/inconvénients de l'énucléation versus éviscération. ....	20
Tableau 3 : Répartition des patients selon l'œil éviscéré.....	40

## Liste des annexes

N°1 : La fiche d'enquête.....	49
-------------------------------	----

## I. INTRODUCTION

**L**a chirurgie mutilante du globe oculaire occupe une place à part dans la chirurgie ophtalmologique et oculoplastique en particulier. Elle fait généralement suite à une histoire pathologique longue et complexe mais ne doit pas être considérée comme un échec. Bien au contraire, celle-ci doit être pratiquée par une équipe chirurgicale expérimentée, permettant de limiter les complications postopératoires et d'adapter aisément une prothèse de qualité[1].

Les chirurgies mutilantes demeurent, malgré l'amélioration des appareillages prothétiques, une décision lourde à prendre

On a :

- L'éviscération, qui vide le globe oculaire de son contenu en conservant la sclère (qui est notre thème d'étude)
- L'énucléation, qui vide l'orbite du globe oculaire
- L'exentération, qui est l'exérèse en bloc de tout le contenu orbitaire

A l'heure où les traitements conservateurs sont de plus en plus proposés à la place des chirurgies mutilantes, nous avons initié cette étude en vue de déterminer les aspects épidémiologiques des chirurgies mutilantes, en vue d'adopter les actions préventives.

## II. SYNTHÈSE BIBLIOGRAPHIQUE

### II.1 RAPPEL ANATOMIQUE

L'orbite présente du point de vue anatomique deux grandes parties: le contenant, c'est-à-dire l'orbite osseuse constituée par des os appartenant soit au massif facial, soit au massif crânien, formant une pyramide quadrangulaire à base antérieure et à sommet postérieur, l'apex orbitaire, et un contenu : le bulbe de l'œil, les muscles oculomoteurs, la glande lacrymale principale, des artères, des veines, des nerfs et le corps adipeux de l'orbite[2].

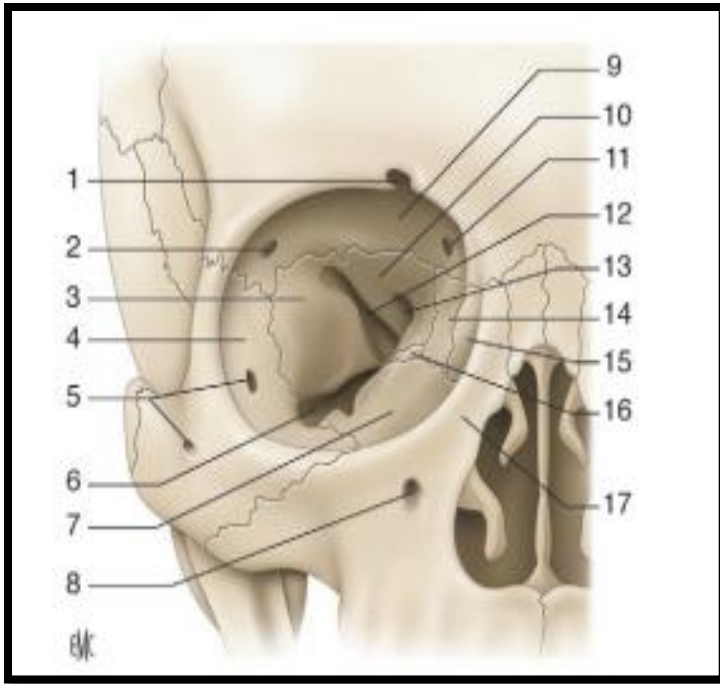
#### II.1.1 Le contenant : l'orbite osseuse

Formant le contenant, destinée à protéger les structures de l'appareil de la vision, l'orbite osseuse est une cavité profonde, en forme de pyramide quadrangulaire en avant. On lui décrit quatre parois réunies par quatre angles ou bords, une base largement ouverte en avant et un sommet postérieur. Dans sa partie postérieure, l'orbite osseuse se rétrécit et devient une cavité triangulaire avec seulement trois parois par disparition de la paroi inférieure[3].

Situées à la partie haute du massif facial, les deux orbites participent à la constitution de la fosse crâniale antérieure, et sont séparées l'une de l'autre par les cavités nasales et les sinus ethmoïdaux (Fig. 1). Pour permettre le passage des artères, des veines, des nerfs destinés aux structures intraorbitaires, de nombreux orifices traversent les parois osseuses, mettant en communication les orbites avec les fosses crânielles antérieure et moyenne et les cavités de la face.

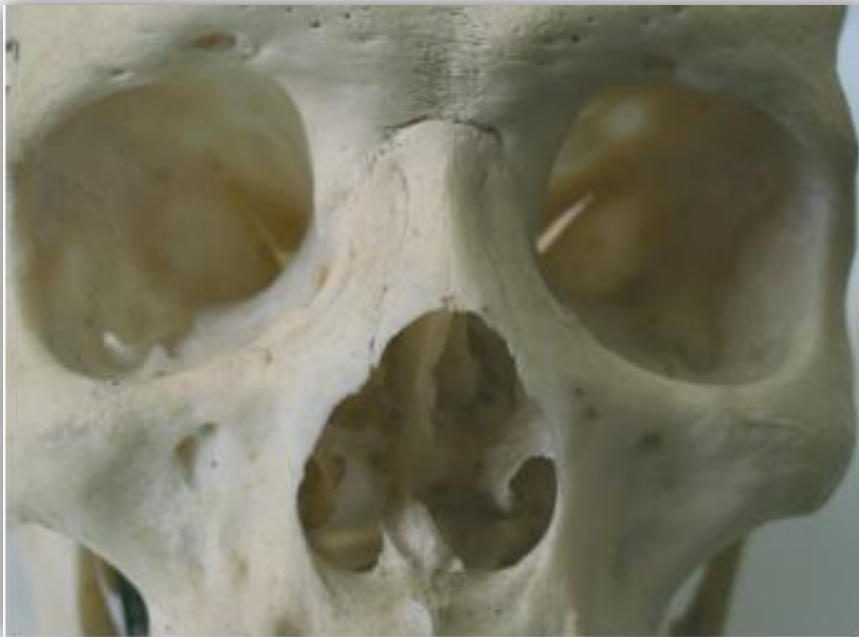

Figure 1 : Orbites osseuses de face



**Figure 2 : Parois orbitaires.**

**1. Échancrure supraorbitaire ; 2. Fosse de la glande lacrymale ; 3. Os sphénoïde : grande aile ; 4. Os zygomatique ; 5. Foramen zygomatique orbitaire ; 6. Fissure orbitaire inférieure ; 7. Os maxillaire ; 8. Foramen infraorbitaire ; 9. Os frontal ; 10. Os sphénoïde : petite aile ; 11. Fossette trochléaire ; 12. Fissure orbitaire supérieure ; 13. Canal optique ; 14. Os ethmoïde (lame orbitaire); 15. Os lacrymal ; 16. Os palatin (processus orbitaire); 17. Processus frontal de l'os maxillaire.**

### **II.1.2 Le contenu orbitaire**

Dans la cavité limitée par l'orbite osseuse, le périoste orbitaire et les paupières en avant, se trouvent de nombreuses structures.

#### **➤ *Bulbe de l'œil (ou globe oculaire)***

Le bulbe de l'œil occupe la partie antérieure de la cavité orbitaire. Long en moyenne, chez le sujet emmétrope, de 24 mm dans son grand axe, il déborde l'orbite en avant. Il est plus proche des parois supérieure et latérale que des deux autres parois orbitaires. Son grand axe, ou axe visuel strictement antéropostérieur forme avec l'axe orbitaire orienté en avant et en dehors, un angle de 23° qui conditionne en grande partie l'oculomotricité. En cas d'énucléation, il doit être remplacé par un implant de 18 à 22 mm de diamètre chez l'adulte

#### **➤ *Nerf optique***

Constitué par les axones des cellules ganglionnaires de la rétine, il se forme au niveau du disque (ou papille du nerf optique) et gagne l'orifice exocrânien du canal optique par un trajet en S. Il constitue l'axe du cône fasciomusculaire, limité en arrière du bulbe de l'œil par les quatre muscles droits oculomoteurs et leurs fascias respectifs. Il traverse ensuite le canal optique sur une longueur de 0,6 à 1 cm et gagne la région intracrânienne au niveau de la fosse crânienne antérieure. Le nerf entre en rapport avec la partie cérébrale de l'artère carotide

interne et en particulier une de ses branches terminales : l'artère cérébrale antérieure. Les deux nerfs optiques se rejoignent en arrière pour former le chiasma optique en rapport avec le diaphragme de la selle (tente de l'hypophyse) et avec l'infundibulum (tige pituitaire).

➤ **Muscles oculomoteurs**

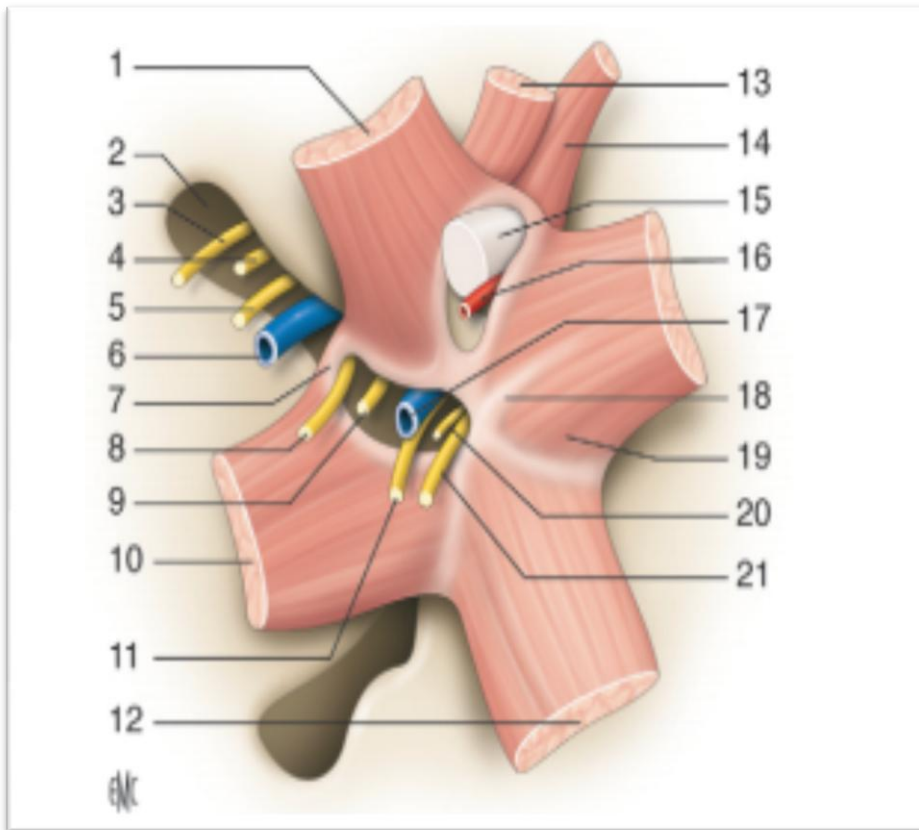
Cône fasciomusculaire : Les quatre muscles oculomoteurs droits accompagnés de leurs fascias limitent en arrière du bulbe de l'œil un espace conique : le cône fasciomusculaire contenant l'artère ophtalmique et le nerf optique. Les processus tumoraux situés à l'intérieur du cône sont d'un abord plus difficile que ceux situés à l'extérieur du cône.

- Quatre muscles droits :

Supérieur, médial, inférieur et latéral, tendus depuis l'apex jusqu'au globe oculaire, formant avec leurs fascias respectifs, un espace conique, le cône fasciomusculaire, séparant un espace intraconique et un espace extraconique (Fig. 3). Ils se terminent en avant dans le globe oculaire en avant de l'équateur.

- Deux muscles obliques :

Obliques supérieur et inférieur. Le muscle oblique supérieur naît du périoste de la région de l'apex orbitaire s'insérant au-dessus du tendon de Zinn et se dirigeant tout d'abord de façon antéropostérieure jusqu'à une poulie de réflexion : la trochlée du muscle oblique supérieur. Après son passage dans la trochlée, le muscle devient aponévrotique, change complètement de direction, devient oblique en bas, en arrière et en dehors pour venir se fixer dans la sclère, en arrière de l'équateur. Le muscle oblique inférieur est le seul muscle orbitaire ne naissant pas du fond de la cavité orbitaire, mais de sa partie antérieure, juste en dehors de l'orifice supérieur du canal lacrymonasal. Oblique en haut, en arrière et en dehors, il s'enroule en passant sous le muscle droit inférieur et vient se terminer également dans la sclère en arrière de l'équateur. Le septième muscle strié retrouvé dans la cavité orbitaire est le muscle releveur de la paupière supérieure qui naît de l'apex orbitaire par des fibres insérées sur le périoste en dehors des insertions du muscle oblique supérieur puis se dirige sous le plafond orbitaire en s'élargissant et se poursuit dans la paupière par une portion aponévrotique qui vient s'insérer à la fois sur le versant cutané et sur le versant tarsal de la paupière. Il est doublé à sa terminaison par une lame musculaire lisse, le muscle de Müller ou muscle palpébral supérieur, tendu depuis la face inférieure du muscle releveur jusqu'au bord supérieur du tarse[4].



**Figure 3 : Schéma montrant les insertions des muscles droits sur l'apex orbitaire et les différents éléments vasculonerveux traversant le canal optique et la fissure orbitaire supérieure.**

1. Muscle droit supérieur; 2. Fissure orbitaire supérieure ; 3. Nerf lacrymal ; 4. Nerf frontal ; 5. Nerf trochléaire ; 6. Veine ophtalmique supérieure ; 7. Anneau tendineux commun proprement dit; 8. Nerfabducens; 9. Branche supérieure du nerf oculomoteur; 10. Muscle droit latéral ; 11. Branche inférieure du nerf oculomoteur; 12. Muscle droit inférieur; 13. Releveur de la paupière supérieure ; 14. Muscle oblique supérieur; 15. Nerf optique ; 16. Artère ophtalmique ; 17. Veine ophtalmique médiale ; 18. Anneau tendineux commun ; 19. Muscle droit médial ; 20. Racine sympathique du ganglion ciliaire ; 21. Nerfnasociliaire.

➤ ***Glande lacrymale principale***

Logée dans une fossette située à la partie antérolatérale de la paroi supérieure de l'orbite au niveau de la face exocrânienne de la lame horizontale de l'os frontal, la glande lacrymale principale se poursuit en avant par la glande lacrymale palpébrale, séparée d'elle par le passage du faisceau latéral du muscle releveur de la paupière supérieure. De type exocrine tubuloacineuse avec canal excréteur [5].

➤ ***Fascias orbitaires***

La capsule de Tenon entoure le bulbe de l'œil recouvrant la sclère depuis le limbe jusqu'au nerf optique. Cette membrane fibroélastique est constituée de deux feuilletts. Les six muscles oculomoteurs perforent cette capsule pour s'insérer dans la sclère ; chaque muscle a son propre fascia et chaque fascia musculaire est relié aux autres fascias par un fascia intermusculaire. Tous ces fascias permettent les mouvements du bulbe de l'œil et limitent un

espace conique en arrière du globe avec un sommet au niveau de l'apex orbitaire, le cône fasciomusculaire. Des expansions membraneuses relient les fascias des muscles droits aux autres muscles : releveur de la paupière supérieure et muscles obliques, en particulier les fascias des muscles droit supérieur et releveur de la paupière supérieure sont connectés ensemble pour permettre l'élévation de la paupière dans le regard vers le haut. De la même façon les fascias des muscles droits inférieurs et obliques inférieur sont reliés entre eux, formant une adhérence solide, le ligament de Lockwood. Chaque fascia musculaire envoie des expansions aponévrotiques à la conjonctive, aux paupières et aux parois orbitaires, les plus importantes venant des muscles droits horizontaux : du muscle droit latéral à la paroi latérale de l'orbite et du muscle droit médial à la crête lacrymale postérieure. Le muscle droit inférieur envoie également une expansion à la paroi orbitaire inférieure et au bord inférieur du tarse inférieur, c'est le ligament arqué. À la partie antérieure de l'orbite, ces fascias sont principalement circonflexionnaires alors qu'à la partie postérieure, ils sont plutôt radiaux [6].

### ➤ **Corps adipeux de l'orbite**

L'ensemble de la cavité orbitaire est rempli par le corps adipeux de l'orbite. Cette graisse occupe tous les espaces compris entre le périoste orbitaire et le septum orbitaire en avant. Elle s'insinue entre les différentes structures contenues dans l'orbite : bulbe de l'œil, muscles oculomoteurs, glande lacrymale, etc.

## **II.2 EVISCERATION**

C'est l'intervention la plus couramment pratiquée, elle consiste en l'ablation du contenu oculaire en respectant la sclère [7].

On distingue l'éviscération classique avec amputation de la cornée, de l'éviscération dite conservatrice avec préservation de la cornée.

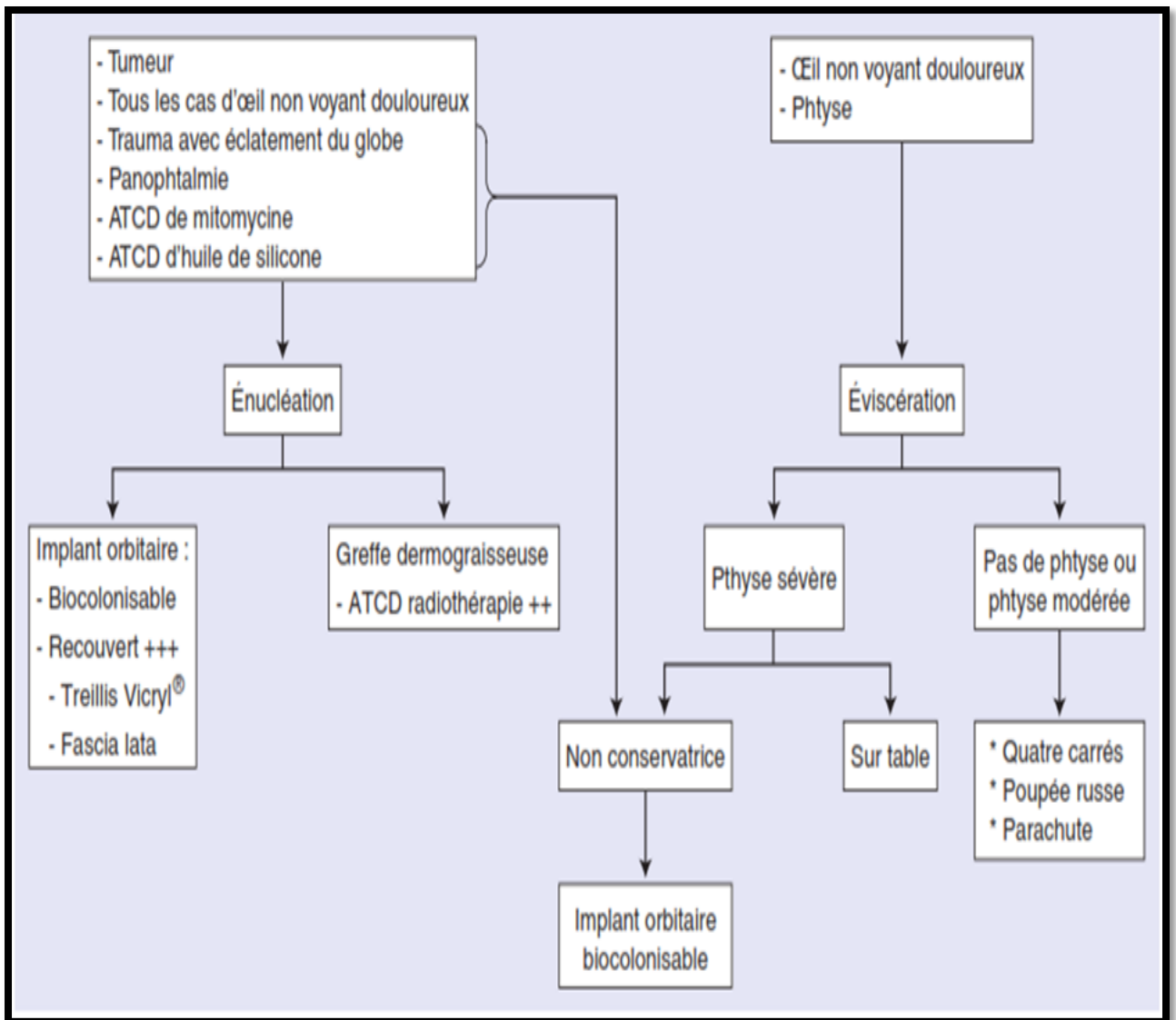
L'éviscération classique est la plus utilisée, habituellement sous anesthésie générale ; elle peut être pratiquée exceptionnellement sous anesthésie locale en cas de contre-indication formelle à la première.

### **II.2.1 Indications**

Il s'agit de toutes les pathologies conduisant à :

- un œil non voyant douloureux inesthétique
- une phthisie du globe, comme des traumatismes, affections inflammatoires ayant entraîné de graves lésions irréversibles
- malformations congénitales sévères compliquées.

Le moindre doute concernant une éventuelle pathologie tumorale sous-jacente doit faire proscrire cette technique et privilégier l'énucléation.



**Figure 4 : Arbre décisionnel: énucléation/éviscération. ATCD : antécédents.**

## II.2.2 TECHNIQUE

### ➤ *Éviscérations conservatrices*





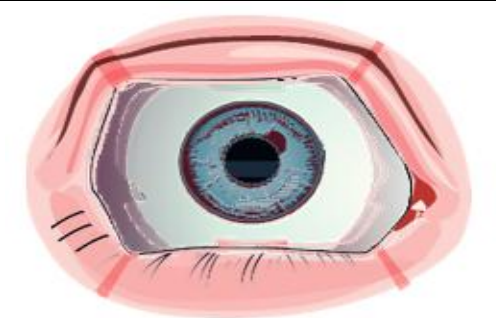

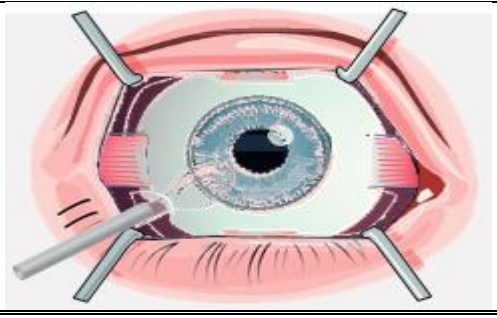

Le but de ces techniques est de préserver l'unité cornéosclérale antérieure après désépithélialisation cornéenne et limbique afin d'obtenir une couverture antérieure de l'implant complète.

L'indication de ces techniques reste celle de l'éviscération conventionnelle, hormis les phtyses du globe trop importantes : la taille de l'œil à éviscérer doit être supérieure au tiers d'un œil « normal ».

Le Tableau 1 illustre ces deux techniques



**Tableau 1 : Eviscérations conservatrices : technique de la poupée russe et technique du parachute, selon Adenis.**

Eviscération conservatrice	Poupée russe	Parachute
Scarification de l'épithélium cornéen et la membrane de Bowman au couteau diamant		
Ablation de l'épithélium et de la membrane de Bowman		
Section sclérale sur 360° en rétromusculaire et ablation du contenu du globe		
Injection de la bille à la pince à sucre		

- Technique de la « poupée russe », d'Adenis

Une péritomie conjonctivo-ténonienne sur 360° est réalisée, suivie d'une dissection sous-ténonienne.

L'ablation de la partie superficielle de la cornée et du limbe est pratiquée avec un couteau diamant: quatre incisions se croisant au sommet de la cornée sont réalisées.

Puis les lames superficielles de la cornée sont réséquées au scarificateur, du sommet jusqu'aux cellules germinales limbiques. Puis la sclère est incisée en arrière de l'insertion quatre muscles droits, sur 360°. L'ablation du contenu du globe est réalisée à l'aide d'une large curette, suivie d'un lavage soigneux. La bille, dont le diamètre a été préalablement choisi grâce à des calibreurs, est ensuite introduite à l'aide d'une pince à sucre, de préférence par la partie supérotemporale de l'incision sclérale sur 360°.

Enfin la capsule de Tenon est suturée par points séparés résorbables de type Vicryl® 5.0, et la conjonctive au 6.0. Les sutures doivent être le plus étanche possible [8].

- Technique du « parachute »

Il s'agit d'une variante de la technique de la « poupée russe ». Ici le nerf optique est sectionné et l'hémicoque sclérale postérieure réséquée [8]

La bille est mise en place de la même manière. Cependant, le diamètre de celle-ci devra être augmenté de 1 à 2 mm de plus. La bille se trouve ainsi placée entre les quatre muscles droits et sous l'auvent de l'hémicoque cornéosclérale antérieure, à la façon d'un parachute.

➤ ***Éviscérations non conservatrices***

- Technique des « quatre quadrants » ou des « quatre carrés »

Cette technique, très largement répandue, permet une bonne couverture antérieure de l'implant tout en préservant une bonne vascularisation des tissus scléaux, musculaires et conjonctivo-ténoniens.

Elle débute classiquement par une péritomie sur 360° et dissection sous-conjonctivo-ténonienne, permettant l'exposition des quatre muscles droits et de la sclère. Une kératectomie est réalisée, ainsi que l'éviscération des tissus endoculaires, suivie d'un lavage minutieux de la cavité sclérale.

Quatre traits de refend scléaux sont réalisés entre les quatre muscles droits, du limbe jusqu'à la partie postérieure de la sclère, laissant les insertions musculaires bien en place, centrées, sur leurs

quadrants scléaux. Une incision sclérale postérieure est pratiquée en passant sous les muscles droits, rejoignant les quatre traits de refend.

Une exérèse du reliquat scléral postérieur peut être réalisée. Le diamètre de l'implant nécessaire est testé. Puis l'implant choisi, poreux, biocolonisable, est alors inséré. Les quadrants de sclère sont ensuite suturés deux à deux : les quadrants horizontaux suturés entre eux à la face antérieure de la bille, puis les quadrants verticaux sont suturés aux quadrants horizontaux, par plusieurs points de Vicryl ®6.0.

Puis la capsule de Tenon est suturée par points séparés à nœuds enfouis de Vicryl ®6.0 sans tension. Et enfin la suture conjonctivale est pratiquée par points séparés à nœuds enfouis de Vicryl® 8.0 ou par surjet [9]

- **Technique des lambeaux scléraux pédiculés, de Guthoff**

Cette technique qui est une variante de la précédente permet d'obtenir une bonne mobilité de l'épiprothèse en compensant le volume du globe de manière adéquate quasiment quel que soit le degré de phtyse [10].

En effet, on ne garde de la sclère que de petits lambeaux losangiques pédiculés, centrés sur l'insertion sclérale de chaque muscle droit.

Idéalement, la dissection microchirurgicale de ces lambeaux est réalisée sans perforer le globe, en respectant l'enveloppe choroïdienne, permettant l'envoi de la pièce pour analyse histologique, un peu comme pour une éviscération. Le reste de la sclère est réséqué et le nerf optique sectionné. Les losanges de sclère sont ensuite suturés ensemble à la face antérieure de l'implant biocolonisable.

Cette technique est très intéressante pour les globes présentant une phtyse importante .

➤ ***Variante : Eviscération sur table***

La première partie de l'intervention consiste en une énucléation classique. Puis, le globe est éviscéré et lavé soigneusement sur la table d'instrumentation. Ainsi la propre sclère du patient est utilisée pour recouvrir l'implant en hydroxyapatite (HA). Le pôle postérieur du globe est placé à la face antérieure de la bille pour une meilleure couverture, et des ouvertures sclérales nécessaires à la biocolonisation sont pratiquées. Les muscles oculomoteurs sont alors suturés à la sclère sur l'implant recouvert, en position anatomique [11]

Cette technique est une alternative intéressante, utilisable dans les cas de phtyse où la sclère atrophiée est placée à la face antérieure de la bille, sans complications notables par rapport aux autres techniques.

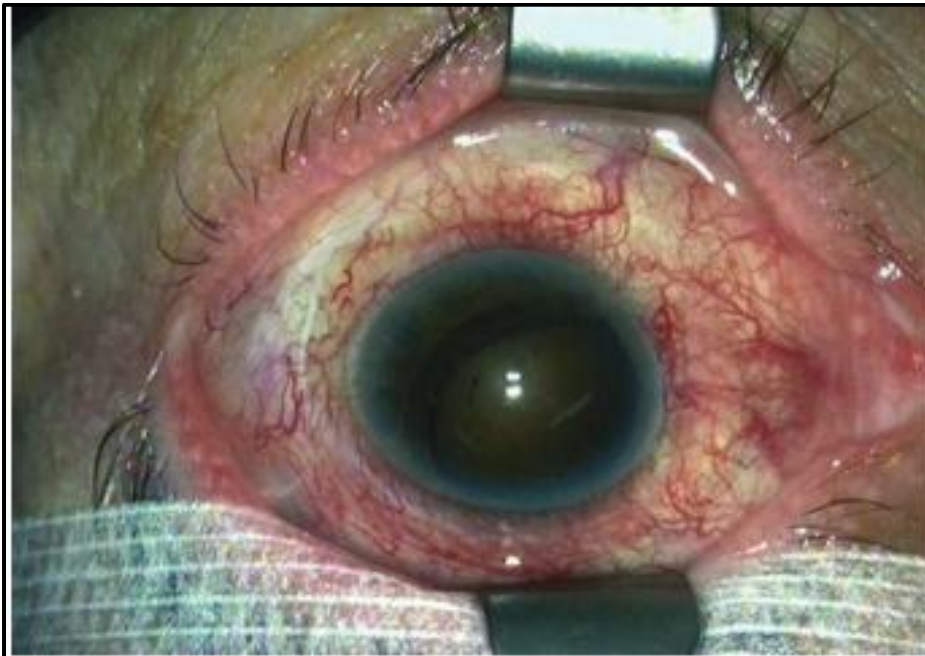
## II.3 ÉNUCLEATION

Elle consiste en l'ablation du globe et de la partie la plus antérieure du nerf optique. Le respect de la conjonctive et des muscles oculomoteurs est un point fondamental dans la technique pour obtenir un résultat satisfaisant. Elle est suivie d'une reconstruction de manière systématique, les moyens de surveillance permettant une imagerie très fine.

### II.3.1 Indications

Les indications d'énucléation recourent les indications d'éviscération citées précédemment mais l'énucléation est le seul traitement possible des pathologies tumorales intraoculaires.

Le but de l'énucléation est de retirer l'œil lorsqu'il contient une lésion évolutive qui ne peut pas être traitée autrement, ou quand l'œil est non-voyant et en voie d'atrophie, source de douleurs et de modification esthétique, ou lorsqu'un œil traumatisé met en danger l'œil sain par ophtalmie sympathique. L'éviscération (alternative à l'énucléation) peut être décidée si l'état de la sclère permet sa conservation, en l'absence de lésion évolutive intra-oculaire.



**Figure 5: Énucléation sur glaucome néovasculaire, antécédent de mélanome choroidien.**

### II.3.2 Technique

L'énucléation est l'ablation de l'ensemble du globe respectant les muscles oculomoteurs, avec section du nerf optique le plus à distance possible du pôle postérieur du globe [12,13]

Elle est pratiquée dans l'immense majorité des cas sous anesthésie générale, mais est possible sous anesthésie locorégionale et neuroleptanalgie importante.

On réalise dans un premier temps une désinsertion conjonctivale au limbe, très soignée, sur 360. Puis la dissection est faite dans le plan en dessous de la capsule de Tenon, sur la sclère, jusqu'au-delà des muscles droits, en disséquant quadrant par quadrant entre les muscles droits.

Cette dissection peut être rendue difficile du fait de la présence d'adhérences postopératoires ou post-traumatiques mais le plan de clivage sous-ténonien est néanmoins reconnaissable.

Ensuite chacun des quatre muscles droits est retrouvé, bien individualisé par la dissection, éventuellement à l'aide de fil de soie 3.0 de traction, puis sectionné à son insertion après avoir

Passé solidement un fil (résorbable, de type Vicryl®5.0 ou 6.0) au niveau du tendon musculaire. Ainsi chaque muscle droit pourra être refixé sur l'implant.

La même procédure peut être réalisée sur les muscles obliques mais n'est généralement pas pratiquée car la réinsertion des muscles obliques sur l'implant n'a pas montré une amélioration significative de la mobilité postopératoire de la prothèse. Donc la plupart du temps, les muscles obliques sont sacrifiés. Puis la dissection des adhérences entre la capsule de Tenon et la sclère est finalisée, en particulier à proximité de la partie postérieure du globe, en prenant bien soin de ne pas faire d'effraction de la coque sclérale, et le nerf optique est sectionné, aux ciseaux courbes de grande dimension de préférence, dans le but de le sectionner le plus loin possible du pôle postérieur du globe.

Vient alors le temps de l'hémostase qui peut être réalisée par compression simple au doigt avec une compresse pendant quelques minutes, mais aussi à la pince bipolaire, ou à l'aide d'un tissu hémostatique de type Surgicel®, appliqué au fond de la cavité pendant quelques minutes, puis retiré à fin d'éviter toute complication inflammatoire ou infectieuse postopératoire.

Le globe oculaire retiré est alors adressé pour analyse histologique.

## II.4 AVANTAGES/INCONVENIENTS DE L'EVISCERATION ET DE L'ENUCLÉATION

Les avantages et inconvénients d'une technique par rapport à l'autre sont synthétisés dans le Tableau 2 [14-16]

**Tableau 2 : Tableau récapitulatif des avantages/inconvénients de l'énucléation versus éviscération.**

<b>Enucléation</b>	<b>Eviscération</b>
<b>Applicable dans tous les cas +++</b>	Indications plus limitées, mais avantages suivants
<b>Tumeur intraoculaire : méconnue= principal problème lié aux éviscérations</b>	Temps chirurgical plus court
<b>Traumatismes avec éclatement postérieur du globe : retirer tout le matériel endoculaire +++</b>	Meilleure préservation anatomique
<b>Ophthalmie sympathique redoutée</b>	Meilleure mobilité de l'implant
<b>Phtyze avec calcifications intraoculaires= contre-indication à l'éviscération</b>	Culs-de-sac conjonctivaux plus profonds
<b>Phtyze avec altérations sclérales majeures</b>	Equipement prothétique plus facile
<b>Meilleur traitement curatif des douleurs orbitaires</b>	Moins de complications postopératoires
<b>Panophtalmie, antécédents traitement à la mitomycine,huile de silicone=enucléation++ Alternative : éviscérations non conservatrices, type technique des lambeaux de sclère pédiculés (Guthoff)++</b>	Moins d'énophtalmie postopératoire



## II.5 EXENTÉRATION

C'est l'ablation de la totalité du contenu orbitaire dans le sac que constitue le périoste . C'est un geste rare, très lourd, dont la décision doit être prise de manière collégiale avec anatomopathologiste, oncologue, radiothérapeute et chimiothérapeute.

L'information du patient est complète, tant sur la technique que sur les suites, les délais et le type d'équipement qui peut être proposé.

### II.5.1 Indications

Cette technique est réservée aux tumeurs malignes oculopalpébrales ou orbitaires en l'absence de tout autre moyen thérapeutique [17].

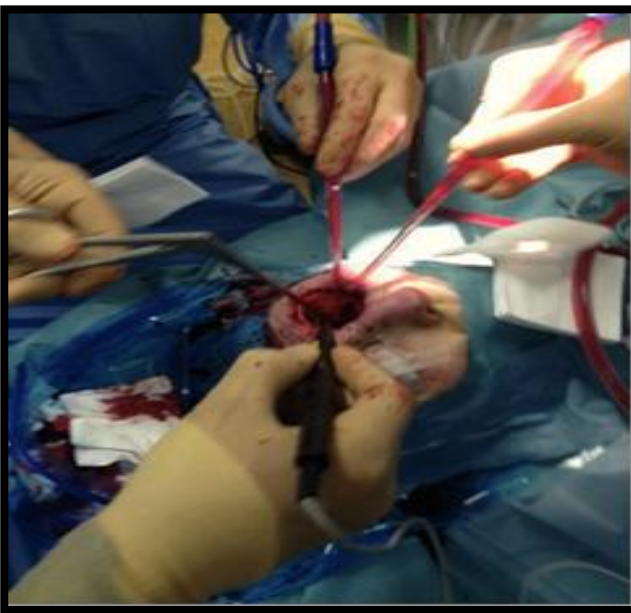


Figure 6 : Exentération totale pour mélanome palpébral étendu à l'orbite.

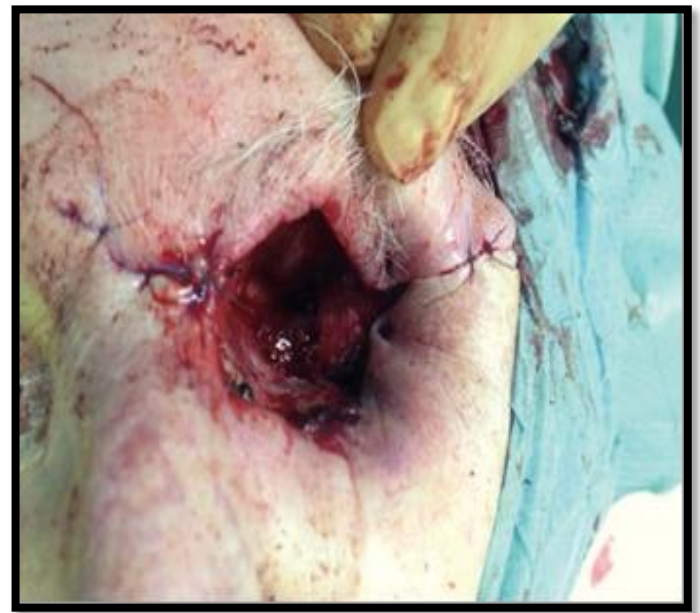

Figure 7 : Aspect de face en fin d'intervention. Épithélialisation spontanée.

## II.6 IMPLANTATION

### II.6.1 Types d'implants

Différents types d'implants intraorbitaires ont été proposés depuis plusieurs décennies mais, de nos jours, ce sont les implants biocolonisables qui sont la référence.

#### ➤ *Inertes non colonisables*

Les implants en biomatériaux inertes ne sont pratiquement plus mis en place mais nous pouvons encore rencontrer des patients ayant bénéficié de ces types d'implants, souvent à l'occasion d'une complication, que nous allons donc citer ici [18] :

- implants d'Allen qui ont longtemps été une référence : c'est un implant en polyméthylméthacrylate (PMMA) à « tunnels », avec un anneau antérieur à quatre ouvertures dans lesquelles les muscles droits sont insérés et suturés [19]. Ces implants présentent un risque d'expulsion.

- implants en polymère de silicone.

- implants en acrylique.

➤ **Biocolonisables**

Concernant les implants biocolonisables, il s'agit de biocéramiques macroporeuses en corail, HA ou alumine. La taille de l'implant est choisie de façon à restituer un volume proche de la normale dans l'orbite, soit le plus souvent de 18 à 21 mm de diamètre. Le choix s'effectue en peropératoire grâce à l'essai de « fantômes » métalliques stériles de diamètres variés, permettant de tester la possibilité de suturer les tissus sans tension tout en restituant un volume correct

➤ **Corail**

Il ne s'agit pas d'une biocéramique mais d'un corps minéral naturel. L'implant est obtenu par transformation de la molécule d'aragonite ( $\text{CaCO}_3$ ), composante du corail marin naturel, après substitution des carbonates par des phosphates grâce à un traitement hydrothermique. Cet implant assure une bonne motilité de l'épiprothèse, est bien toléré mais a un coût élevé [20].

➤ **Hydroxyapatite synthétique**

Il s'agit d'une biocéramique fabriquée à partir d'une solution liquide de poudre d'HA après imprégnation d'une mousse suivie d'un frittage. Sa composition chimique est la suivante :  $\text{Ca}_{10}(\text{PO}_4)_6(\text{OH})_2$ .

Sa pureté est de 99 %. Il permet en outre de restituer une structure très proche de l'os haversien humain. Son prix est également plus abordable [21].

L'HA synthétique peut en outre être mélangée au tricalcium phosphate (TCP) pour réaliser des implants HA-TCP utilisés surtout dans le traitement du syndrome des orbites anophtalmes.

➤ **Alumine**

Il s'agit également d'une biocéramique poreuse, moins coûteuse, dont la composition chimique est  $\text{Al}_2\text{O}_3$ . Sa surface n'est pas spiculée, ce qui, en théorie, entraîne un risque inférieur d'exposition de la bille [22].

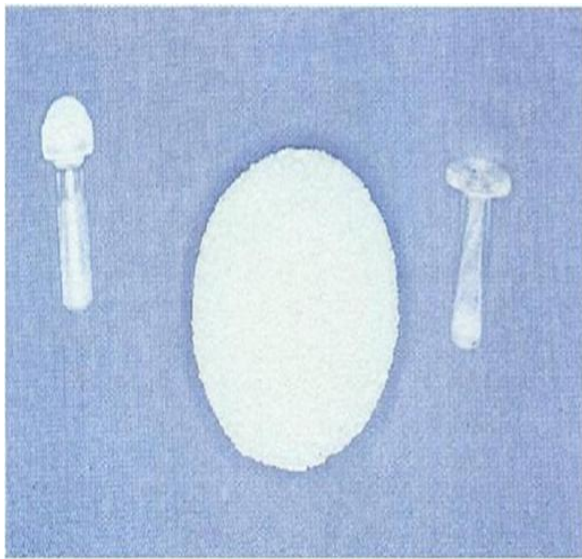
Sa fabrication nécessite plusieurs étapes successives : une électrode de carbone plongée dans une solution d'alumine est placée sous l'influence d'un champ magnétique et d'un courant électrique. Cela entraîne l'agglutinement de la céramique sur l'électrode. Celle-ci est ensuite fondue par chauffage à  $1800^\circ\text{C}$  puis l'implant est dépoussiéré aux ultrasons.



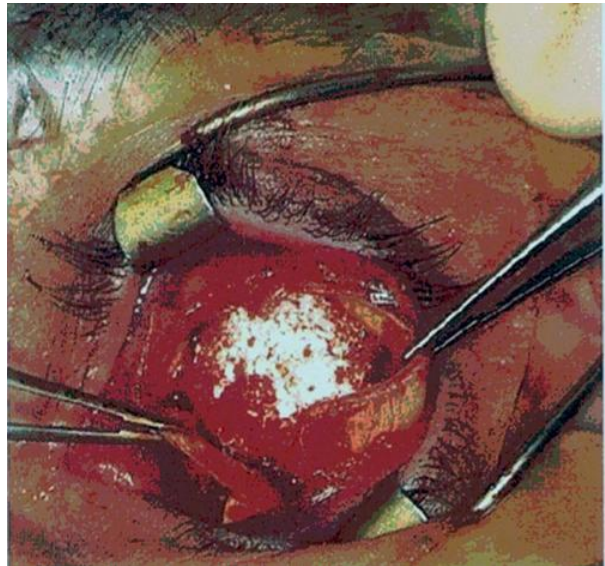
➤ **Billecouverte**

Pour être mis en place dans l'orbite, dans le cadre d'une énucléation, l'implant en biomatériau doit être recouvert d'un matériau permettant de réinsérer les muscles oculomoteurs en position anatomique sur l'implant.

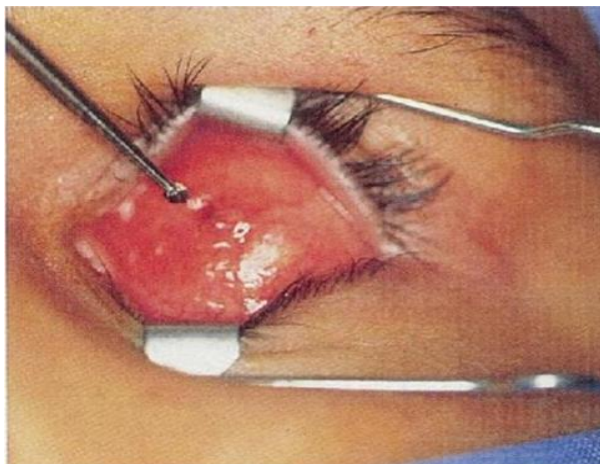
Il est à noter que le recouvrement de la bille augmente le diamètre de l'implant d'environ 1,5 mm. Quel que soit le matériau utilisé, il doit être ouvert à sa partie postérieure et au contact des muscles, afin de favoriser la colonisation vasculaire de l'implant.



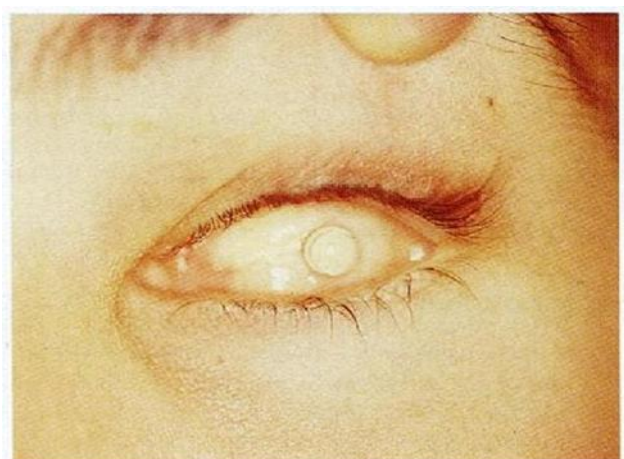**Figure 8 : Bille d'hydroxyapatite avec ses deux entraîneurs (provisoire et définitif).**



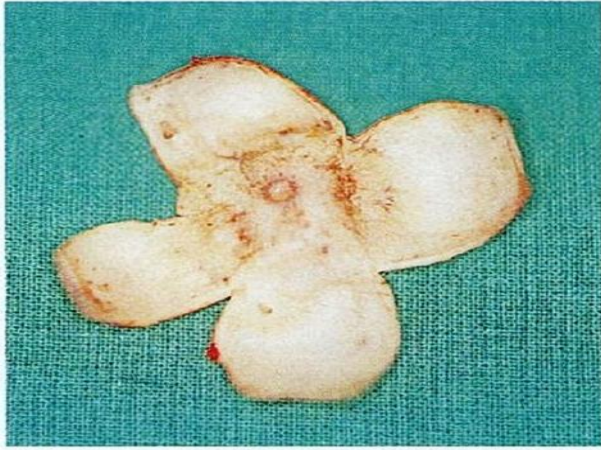
**Figure 9 : Eviscération classique avec bille d'hydroxyapatite.**



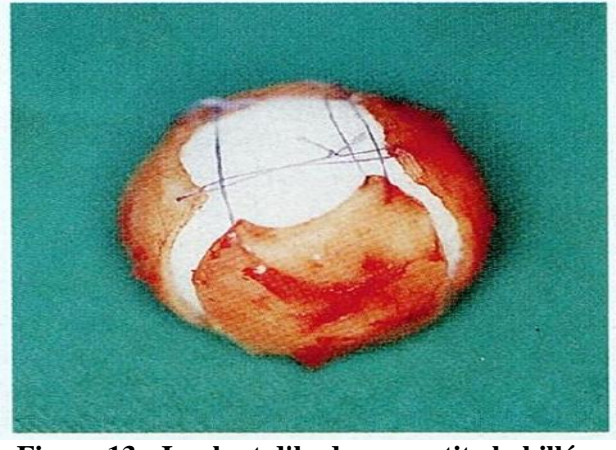
**Figure 10 : Perçage de la bille d'hydroxyapatite.**



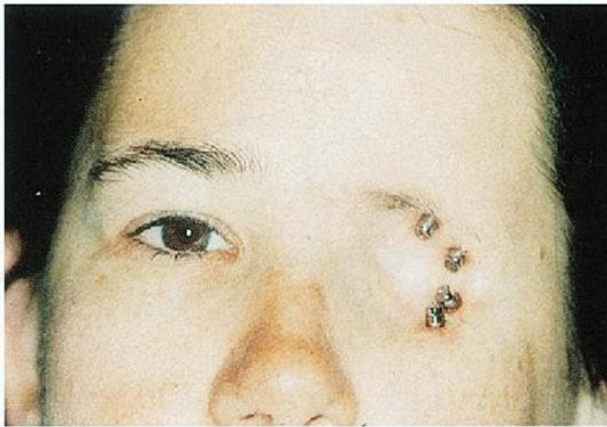**Figure 11 : Entraîneur définitif en place.**



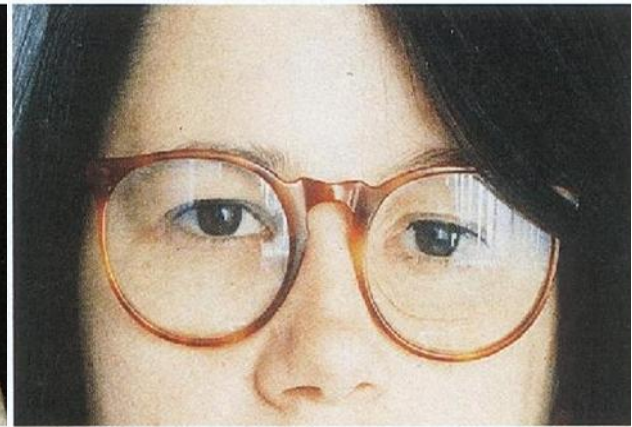**Figure 12 : Sclère nettoyée lors d'une éviscération « sur table ».**



**Figure 13 : Implant d'hydroxyapatite habillé de sclère.**



**Figure 14 : Piliers fixés sur implants en titane ostéo-intégrés.**



**Figure 15 : Epithèse en place.**

### **II.6.2 Greffe dermograisseeuse**

La greffe dermograisseeuse est une alternative intéressante à l'implantation intraorbitaire d'un biomatériau, présentant l'avantage de ne pas risquer d'exposition de la bille en postopératoire, mais nécessitant une zone de prélèvement et donc une cicatrice au niveau de la fesse [23-25].

Le greffon dermograisseeux est prélevé dans une zone située à mi-chemin entre l'épine iliaque antérosupérieure et l'ischion, avec le patient positionné en décubitus latéral. Il est nécessaire d'avoir préalablement vérifié l'absence de pathologie infectieuse cutanée et la présence d'un pannicule adipeux suffisant.

Le greffon doit être soigneusement désépidermisé, dans le bon plan respectant le derme, à l'aide d'un bistouri froid après avoir ballonné l'épiderme par injection de Xylocaïne® ou de sérum physiologique (Fig. 16).

Puis le pannicule adipeux est disséqué en profondeur jusqu'à proximité de l'aponévrose des muscles fessiers. Les sutures sont faites en plusieurs plans, sous-cutané et cutané, avec des fils de gros diamètre type Vicryl® 3.0 en sous-cutané et soie 3.0 pour la peau (par points de Blair-Donati par exemple) qui seront retirés entre j15 et j20.

Il faut alors minimiser au maximum le temps opératoire pour implanter le greffon dans la cavité (Fig. 17).

Les quatre muscles droits sont insérés sur le greffon à la périphérie de la partie dermique, à 12 heures, 3 heures, 6 heures et 9 heures. Puis la capsule de Tenon est suturée au derme de la face centripète, puis de même pour la conjonctive. Il n'est pas forcément nécessaire de recouvrir complètement le derme de conjonctive car il va se conjonctivaliser progressivement en postopératoire (Fig. 18).

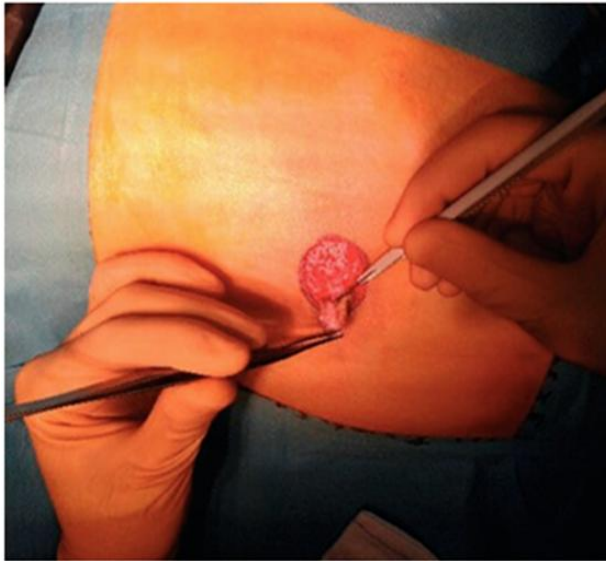
Un volume graisseux suffisant doit être prélevé car le volume du greffon va diminuer par résorption graisseuse physiologique au cours des premiers mois postopératoires : au minimum 25 à 40 % au cours des six premiers mois [26].

La greffe dermograisseuse constitue une alternative intéressante à l'implantation par biomatériau, n'exposant à aucun risque d'extrusion, exposition ou migration de l'implant, tout en permettant une mobilité prothétique satisfaisante [24].

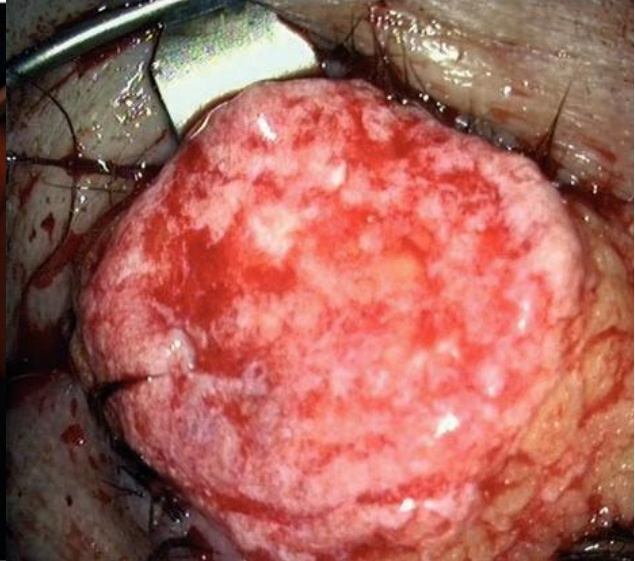
On retiendra qu'elle peut notamment être choisie en première intention lorsque le risque d'exposition d'un implant orbitaire est important, comme les antécédents de radiothérapie ou protonthérapie, ou de pathologie systémique altérant le phénomène de cicatrisation ou de vascularisation.

Elle est également très intéressante lors d'implantation secondaire où elle constitue souvent la seule possibilité d'implantation. Son principal inconvénient est le pourcentage d'atrophie graisseuse postopératoire peu prédictible. Les complications graves, comme la nécrose du greffon, sont rares : 3,5 % en cas d'implantation primaire (6,1 % en cas d'implantation secondaire) [24].

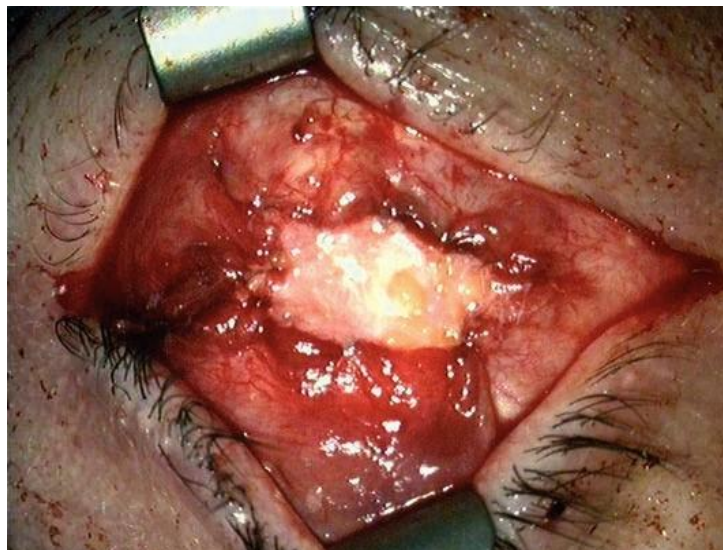



**Figure 16 : Greffe dermograisseeuse.  
Désépidermisation du greffon**



**Figure 17 :Mise en place du greffon  
dermograisseeux dans la cavité.**



**Figure 18 : Fin d'intervention de greffe dermograisseeuse.**

## **II.7 LE BILAN PREOPERATOIRE**

- Bilan standard pré anesthésique.
- Avis en cardiologie.
- Téléthorax.
- Potentiel visuel évoqué (PEV) qui est un document d'intérêt médico-légal.

## **II.8 SOINS POSTOPERATOIRES ET PREVENTION DES COMPLICATIONS**

Les suites opératoires sont marquées généralement par la présence d'un œdème parfois important, avec chémosis. Un traitement antalgique adapté, niveau 1 ou niveau 2, doit être prescrit. Localement, un collyre (ou une pommade) antibiotique instillé trois à cinq fois par jour est prescrit pour 2 à 3 semaines, associé à des lavages au sérum physiologique et à un collyre lubrifiant. En postopératoire immédiat, l'application de compresses réfrigérées peut contribuer à faire diminuer l'œdème.

La complication majeure redoutée en postopératoire est l'infection. Elle doit être prévenue en préopératoire et en peropératoire par des lavages abondants à la Bétadine® ophtalmique et une asepsie parfaite, notamment le changement de gants avant l'insertion de la bille.

En effet, une infection risque d'entraîner une désunion des sutures superficielles puis profondes, avec risque d'exposition précoce de la bille voire expulsion du matériel orbitaire, et dont les possibilités de reconstruction seront très difficiles [12].

La mise en place de la prothèse s'effectue après cicatrisation totale, soit 2 à 4 semaines après l'intervention. Elle ne nécessite pas d'opération et est effectuée par un ophtalmologiste à son cabinet ou en milieu hospitalier. Elle n'est pas douloureuse. La première est provisoire. Quelques mois plus tard, la prothèse définitive est installée. Elle ne nécessite pas d'entretien particulier, doit être polie 2 fois par an, et changée tous les 6 ans [27].

## **II.9 LES RESULTATS**

Ils sont jugés à six mois et dépendent de nombreux paramètres dont le type d'opération, l'état du sac conjonctival et des paupières, qualité de la prothèse. Ils sont en général bons sur le plan esthétique. Certaines imperfections peuvent justifier des gestes chirurgicaux complémentaires.

Quelle que soit l'intervention pratiquée, une prothèse ne peut en aucun cas être aussi mobile qu'un œil en raison de sa rigidité [28].

## **II.10 COMPLICATION[29]**

### **II.10.1 Peropératoires**

La bradycardie peropératoire lors de la section du nerf optique peut aller jusqu'à l'arrêt circulatoire, elle justifie un traitement préventif adapté pouvant être institué dès le début de l'intervention.

L'hémorragie peut être à l'origine d'un hématome orbitaire extensif pouvant entraîner une expulsion de l'implant. Elle doit être contrôlée par simple compression. L'utilisation de tissu résorbable hémostatique peut être utile. La persistance du saignement doit faire rechercher des troubles profonds de la coagulation.

L'énucléation incomplète peut être grave car source d'essaimage tumoral intraorbitaire. Un bon contrôle anatomique de la sclère doit éviter cette complication.

### **II.10.2 Postopératoires précoces**

Chémosis et ecchymose sont fréquents, ils se résorbent en 2 semaines environ.

L'infection précoce est grave car elle peut être à l'origine de l'expulsion de l'implant, voire d'une cellulite orbitaire avec nécrose musculaire hypothéquant une reconstruction secondaire. Une douleur persistante, l'apparition d'une adénopathie prétragienne doivent faire instituer un traitement antibiotique par voie générale. Des précautions d'asepsie pré et peropératoires draconiennes doivent permettre d'éviter cette complication.

La déhiscence conjonctivale précoce est liée soit à une infection, soit à une erreur technique : mauvais plan de Tenon, suture conjonctivale sous tension par brièveté des culs-de-sac, conformateur trop grand, implant trop volumineux. Le simple rapprochement est voué à l'échec, une greffe de muqueuse placée sur un lit mal vascularisé se nécrose. Un fornix trop court doit être allongé par une greffe de muqueuse buccale de manière à pouvoir resuturer les plans antérieurs sans tension et placer un conformateur permettant un jeu palpébral complet.

L'exposition de l'implant est le stade intermédiaire entre la déhiscence des plans superficiels et l'expulsion. Elle nécessite une reprise chirurgicale urgente : mise en place d'un patch épais et peu sensible à la vascularisation sous-jacente (cartilage auriculaire, aponévrose temporale), large (1,5 à 2 fois la surface manquante) et recouvert des plans superficiels.

### **II.10.3 Postopératoires tardives**

L'exposition tardive de l'implant, plusieurs mois après l'intervention, pose des problèmes différents selon la nature de l'implant. Le diagnostic est le plus souvent tardif, les patients retirant rarement leur prothèse. Il est posé devant l'existence de sécrétions résistant au traitement local par collyre antibiotique.

L'examen montre une conjonctive inflammatoire où siège une déhiscence souvent importante, supérieure à 5 mm de diamètre, les bords sont nets en voie de rétraction, l'implant est bien visible. Il est illusoire d'envisager un comblement du déficit, un implant type Allen, en PMMA ou en silicone étant expulsé à court terme. Il est préférable de pratiquer l'exérèse de l'implant

en préservant les muscles et de reconstruire dans le même temps soit par une greffe dermograisseeuse, soit par un nouvel implant macroporeux enrobé d'aponévrose temporale.

Luxation et migration de l'implant sont rares lorsqu'il est placé dans le cône musculoaponévrotique. Elles peuvent être secondaires à un lâchage musculaire, un hématome ou liées à une erreur de technique. Il existe dans ces cas une déformation de la cavité avec un comblement d'un cul-de-sac où l'implant est palpable, associé à une vacuité opposée. Cette situation peut rendre l'équipement difficile, voire impossible, avec instabilité et expulsion de la prothèse, justifiant la reprise chirurgicale.

- **Ophthalmie sympathique** : certains ophtalmologistes pensent que l'éviscération peut induire une ophthalmie sympathique surtout en cas de nettoyage insuffisant de l'uvée pendant la chirurgie. Les données de la littérature médicale sont très controversées à ce sujet et les cas décrits portent le plus souvent à discussion [30].

#### **II.10.4 Malpositions palpébrales**

La paupière inférieure peut être le siège d'un entropion ou d'un ectropion, ils sont à analyser de manière clinique systématique et sont l'objet d'un traitement chirurgical adapté.

L'existence d'une brièveté d'un cul-de-sac favorise l'entropion dont le traitement passe inévitablement par l'allongement avec une greffe de muqueuse buccale [31].

Un ptosis par déhiscence aponévrotique doit être traité classiquement sous anesthésie locale en évitant l'hypercorrection particulièrement inesthétique sur une prothèse.

#### **II.10.5 Complications liées à l'entraîneur (PEG)**

Infection et nécrose conjonctivales sont liées à une mauvaise vascularisation du support, à une ovalisation de l'orifice, à une friabilité excessive du matériau, à une réaction à corps étranger se manifestant par l'apparition d'un bourgeon charnu aseptique récidivant (surtout chez l'enfant), à une expulsion du PEG par prolifération granulomateuse dans le puits. Elles justifient l'ablation de l'entraîneur. La décision de sa mise en place doit être réfléchie car elle remet en jeu un résultat qui le plus souvent est déjà très satisfaisant.

#### **II.10.6 Irritation conjonctivale chronique**

Fréquente, elle est associée à des sécrétions gênantes collant les cils sur la prothèse. Un traitement par collyre antiseptique voire antibiotique doit suffire à améliorer la situation. Sa persistance justifie la recherche d'une infection focale (sinusite chronique...), ou un corps étranger (fil non résorbé).

#### **II.10.7 Effet psychologique**

L'impact psychologique de la perte d'un œil sur le patient est un point important à considérer et l'amélioration de l'acceptabilité de la prothèse sur les plans psychologique et esthétique est probablement due non seulement à l'avènement des implants en HA à cette époque, mais également à la tendance à la réalisation de ces interventions par des oculoplasticiens et au soutien des ophtalmologistes dans cette équipe multidisciplinaire unique.

## II.11 APPAREILLAGE

Il s'agit d'une étape fondamentale, très attendue, dans la réhabilitation esthétique du patient après une chirurgie mutilante. La collaboration étroite entre le chirurgien et l'oculariste est un élément déterminant pour la réussite de l'équipement prothétique. Pour pouvoir réaliser une adaptation de prothèse de bonne qualité, une cavité satisfaisante est nécessaire avec présence d'un implant de bon volume et des muscles oculomoteurs insérés en position anatomique afin de permettre une bonne motilité de la prothèse. De même des culs-de-sac conjonctivaux souples permettent d'assurer une bonne contention de la prothèse. Enfin, des paupières souples, mobiles, avec une bonne occlusion, permettent d'assurer un clignement efficace.

Tout d'abord, en fin d'intervention chirurgicale, un conformateur est mis en place dans la cavité. Sa taille (petite, moyenne ou grande) est choisie en fonction des possibilités d'occlusion palpébrale qui ne doit pas être forcée.

Puis, environ quatre semaines après l'intervention, une prothèse provisoire est réalisée à partir d'une empreinte primaire.

La prothèse définitive est réalisée ultérieurement, une fois la cavité « stabilisée », à partir d'une empreinte injectée avec une silicone de haute viscosité à réticulation rapide (Fig. 19,20). Une macrophotographie de l'œil adelphe permet de réaliser une étude chromatique de l'iris et de la sclère. Un nuancier harmoniseur est utilisé pour les teintes iriennes et sclérales (Fig. 21).

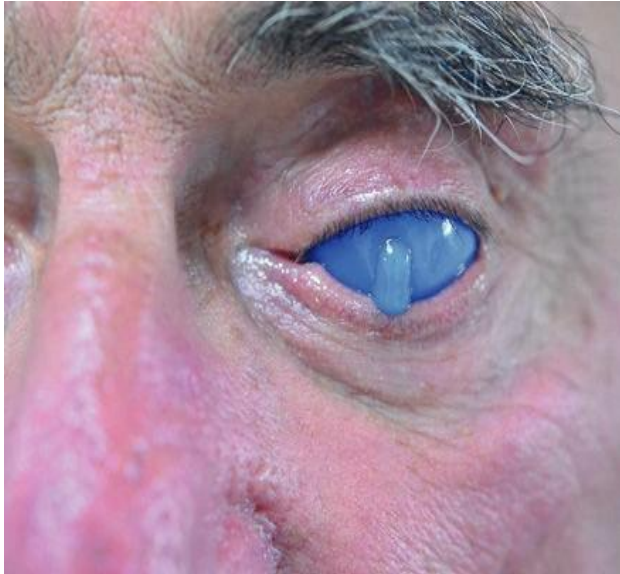Dix critères doivent être vérifiés par l'oculariste et plusieurs visites sont nécessaires afin de les obtenir: une bonne harmonie palpébrale, l'occlusion, l'axe irien, la teinte irienne, l'aspect du limbe, la reproduction sclérale, la vascularisation, le diamètre pupillaire, la motilité, la tolérance (Fig. 22,23). Un suivi tous les six mois à un an doit être réalisé, permettant un examen de la cavité (Fig. 24).

Le polissage de la prothèse est pratiqué annuellement. On recommande au patient de ne pas retirer la prothèse car des manipulations fréquentes de celle-ci sont source de surinfection et de rétraction de la cavité. Le lavage au sérum physiologique, la prothèse bien en place dans sa cavité, est réalisé tous les jours pour laver les sécrétions. Un collyre lubrifiant peut être également prescrit.

Les sécrétions sont un phénomène inévitable mais si celles-ci sont très abondantes ou que les traitements préventifs classiques ne suffisent pas, il faut rechercher une obstruction des voies lacrymales, un foyer infectieux locorégional ou une conjonctivite allergique, qui doivent être traités. Cependant, en général, les sécrétions sont liées à la présence d'une prothèse usagée mal entretenue, avec un mauvais polissage, ou des manipulations intempestives.

Des modifications de la biométrie de la cavité nécessitent un renouvellement prématuré de la prothèse (normalement tous les 6 ans), comme en cas de perte de volume d'un greffon dermograsseux ou d'un comblement d'un cul-de-sac.

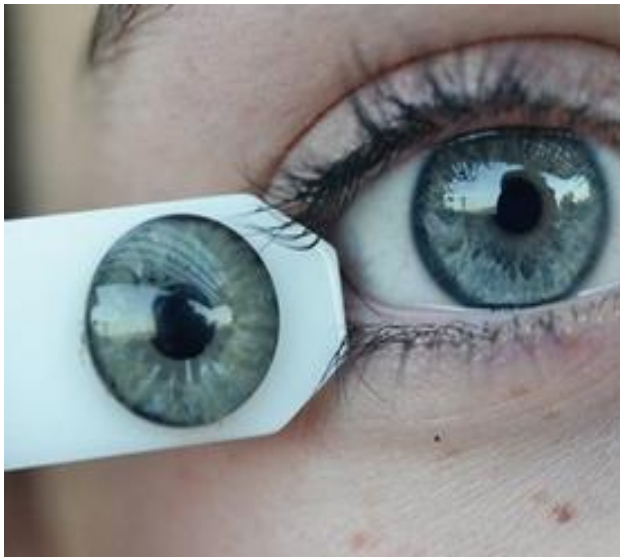




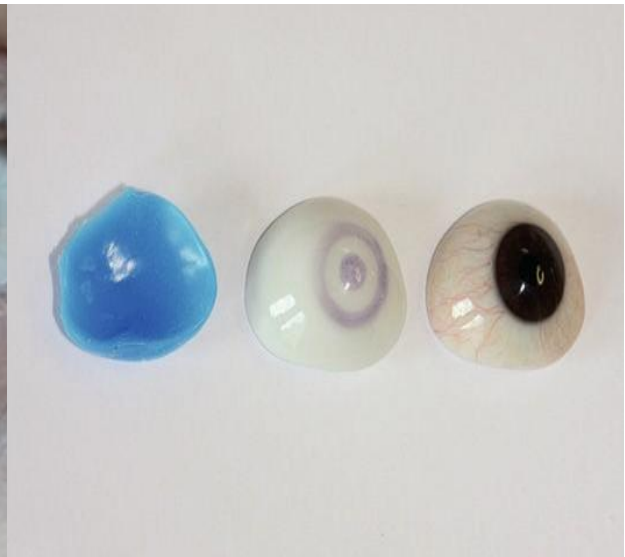**Figure 19 : Prise d'empreinte cavité gauche.**



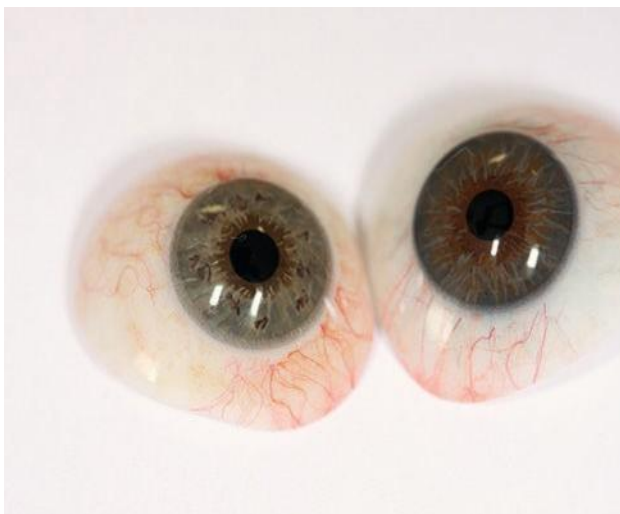**Figure 20 : Empreinte de cavité.**



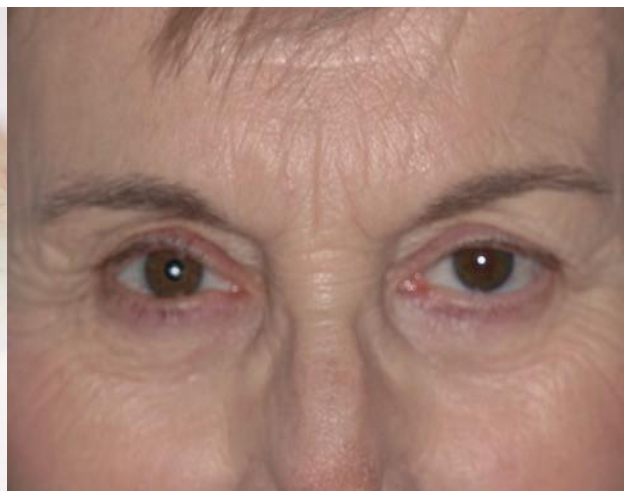**Figure 21 : Nuancier harmoniseur des teintes iriennes.**



**Figure 22 : De l'empreinte à la prothèse.**



**Figure 23 : Exemple de prothèse.**



**Figure 24 : Postopératoire d'un lambeau conjonctivomullérien sur cavité droite**

### III. MATERIEL ET METHODES

#### III.1 But de l'étude

Le but essentiel de notre étude est de préciser le profil épidémioclinique des éviscérations faites au service d'ophtalmologie du CHU Dr. Tidjani DAMARDJI de Tlemcen pendant une période de 10 ans allant du 01/01/2007 au 30/09/2017 sachant que ces renseignements recueillis pourront éventuellement permettre l'élaboration de stratégie de lutte contre la cécité. De plus, les résultats de notre étude pourront servir de point de départ pour la surveillance épidémiologique en orientant judicieusement les activités.

#### III.2 Objectifs de l'étude

➤ **Objectif principal**

Evaluer le profil épidémiologique des patients ayant subi une éviscération au service d'ophtalmologie du CHU Dr. Tidjani DAMARDJI de Tlemcen sur une période de 10 ans allant du 01/01/2007 au 30/09/2017.

➤ **Objectifs secondaires**

1. Déterminer la fréquence des éviscérations au service d'ophtalmologie du CHU Dr. Tidjani DAMARDJI de Tlemcen durant la période allant du 01/01/2007 au 30/09/2017.
2. Enumérer les principales étiologies des éviscérations.
3. Identifier les principales caractéristiques des patients éviscérés hospitalisés au service d'ophtalmologie du CHU Dr. Tidjani DAMARDJI de Tlemcen durant la période allant du 01/01/2007 au 30/09/2017.

#### III.3 Matériel et méthodes

➤ **Matériels**

-Consultations, hospitalisations

-Outils informatiques

-Documentations et les sites web

-Une fiche d'enquête

-La totale collaboration de l'ensemble du personnel du service d'ophtalmologie du CHU Tlemcen

➤ **Méthode**

Il s'agit d'une étude de cohorte rétrospective exhaustive des dossiers médicaux des archives du service d'ophtalmologie du CHU Dr. Tidjani DAMARDJI de Tlemcen.

➤ **Le cadre d'étude**

L'étude se déroule au niveau du CHU Dr. Tidjani DAMARDJI de Tlemcen, au sein du service d'ophtalmologie.

- CHU TLEMEN : Situé en plein centre de la ville et d'accès facile, l'hôpital est devenu une structure sanitaire de premier recours pour la wilaya de Tlemcen mais aussi pour certaines wilayas des hauts plateaux et grand sud pour certaines spécialités. L'établissement occupe une superficie de 13 hectares et il est d'architecture pavillonnaire, actuellement il est constitué de 44 services et laboratoires spécialisés. Le centre Hospitalo-universitaire Dr Tidjani Damerdji de Tlemcen dispose d'une capacité d'accueil de 646 lits et couvre une population de 1.5 millions de citoyens.
- Hospitalo-Universitaires :
  - Grade Professeur : 23
  - Grade Maître de Conférences « A » : 14
  - Grade Maître de Conférences « B » : 15
  - Grade Maître Assistant : 106
- Assistants spécialistes de santé publique : 172
- Médecins généralistes : 60
- Personnels soignants : 591

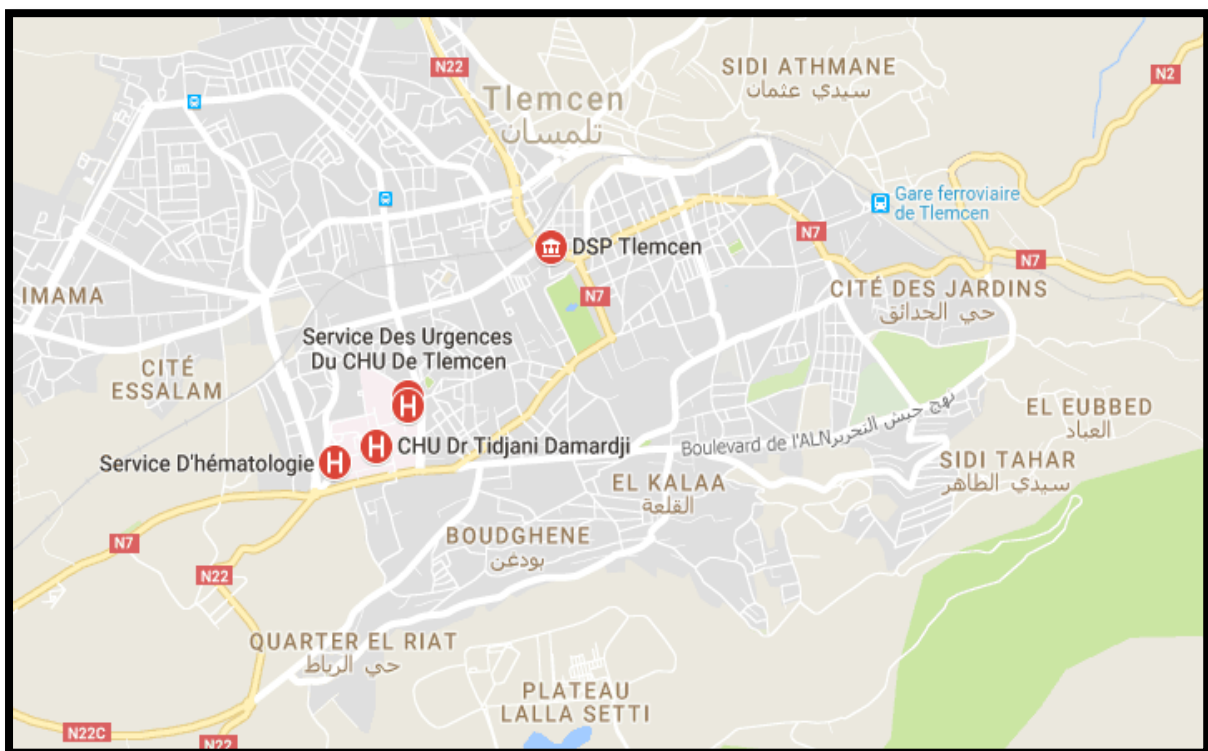

Figure 25 : Situation géographique du centre Hospitalo-universitaire Dr Tidjani Damerdji de Tlemcen

### ➤ **Population étudiée**

#### Critères d'inclusion

L'étude réalisée concerne tous les patients :

- Hospitalisés au service d'ophtalmologie du CHU de TLEMCEN durant la période allant du 01/01/2007 au 30/09/2017.
- Des deux sexes
- Tout âge confondu.
- Ayant subi une chirurgie mutilante « éviscération ».
- Dont les noms figurent sur les dossiers d'hospitalisation.

#### Critères d'exclusion

- Les patients hospitalisés pendant la période du 01/01/2007 au 30/09/2017 pour un motif autre qu'une éviscération.
- Les patients hospitalisés en dehors de la période du 01/01/2007 au 30/09/2017.
- Les patients dont les noms ne figurent pas sur les dossiers d'hospitalisation durant la période allant du 01/01/2007 au 30/09/2017.
- Les dossiers incomplets ou non retrouvés.

Au total ce sont 52 patients répondant aux critères de sélection de cette étude qui ont fait l'objet de l'analyse statistique.

### ➤ **Recueil des données**

Le recueil des données était anonyme avec l'accord préalable du chef de service, ça s'est fait après le tri des dossiers médicaux archivés des patients hospitalisés au service d'ophtalmologie-CHU Tlemcen.

Nous avons trouvé près de 52 dossiers sur une période de 10ans, que nous avons analysé individuellement et attentivement dont le but de saisir les données sur Une fiche d'enquête(joint en annexe n°1) traitant des données suivantes :

- \_ Description de la population étudiée.
- \_ Analyse des données médicales.

Le principal obstacle lors du recueil des données était l'absence de certains renseignements : les données sur l'œil adelphe, les données cliniques lors de la sortie essentiellement les complications et le traitement d'entretien.

➤ **Traitement et analyse des données**

Les données ont été saisies et analysées grâce au Logiciel Excel 2007. L'exploitation de ces données nous a permis de réaliser des statistiques dont les résultats ont été exprimés sous forme de diagrammes et/ou tableaux de fréquences.

➤ **Description du fonctionnement du service d'ophtalmologie**

· Personnel médical et paramédical

Le service d'ophtalmologie dispose d'un médecin-chef < Pr OUADAH.M>, 2 médecins assistantsspecialistes, 12 médecins résidents, 1 médecin généraliste, 3 internes en médecine générale et un corps paramédical (coordinateur, cadre supérieur de santé, assistant médicale, aide-soignante, infirmiers de santé public, anesthésiste) qui travaillent quotidiennement de 8h00 à 14h00 sauf les week-ends et les jours fériés.

Au-delà de 14h00 en semaine et durant les week-ends et les jours fériés c'est le personnel de la garde qui prend la relève composée d'un résident, pouvant appeler le médecin de garde pour le moindre problème, 1 agent et une infirmière.

· Matériel

5 lampes à fente

1 autorefractomètre

1 salle d'exploration comportant un appareil de champs visuel, rétinographe, topographie cornéenne, microscopie spéculaire.

1 salle d'optométrie comportant un appareil de JAVAL et l'échelle de MONOYER.

1 bloc opératoire comprenant 3 bio-microscopes.

- Accueil du patient dans le service d'ophtalmologie

A l'admission, le patient sera réexaminé par le médecin résident en ophtalmologie qui déterminera la conduite à tenir initiale la plus adaptée.

- Durant le séjour au service d'ophtalmologie

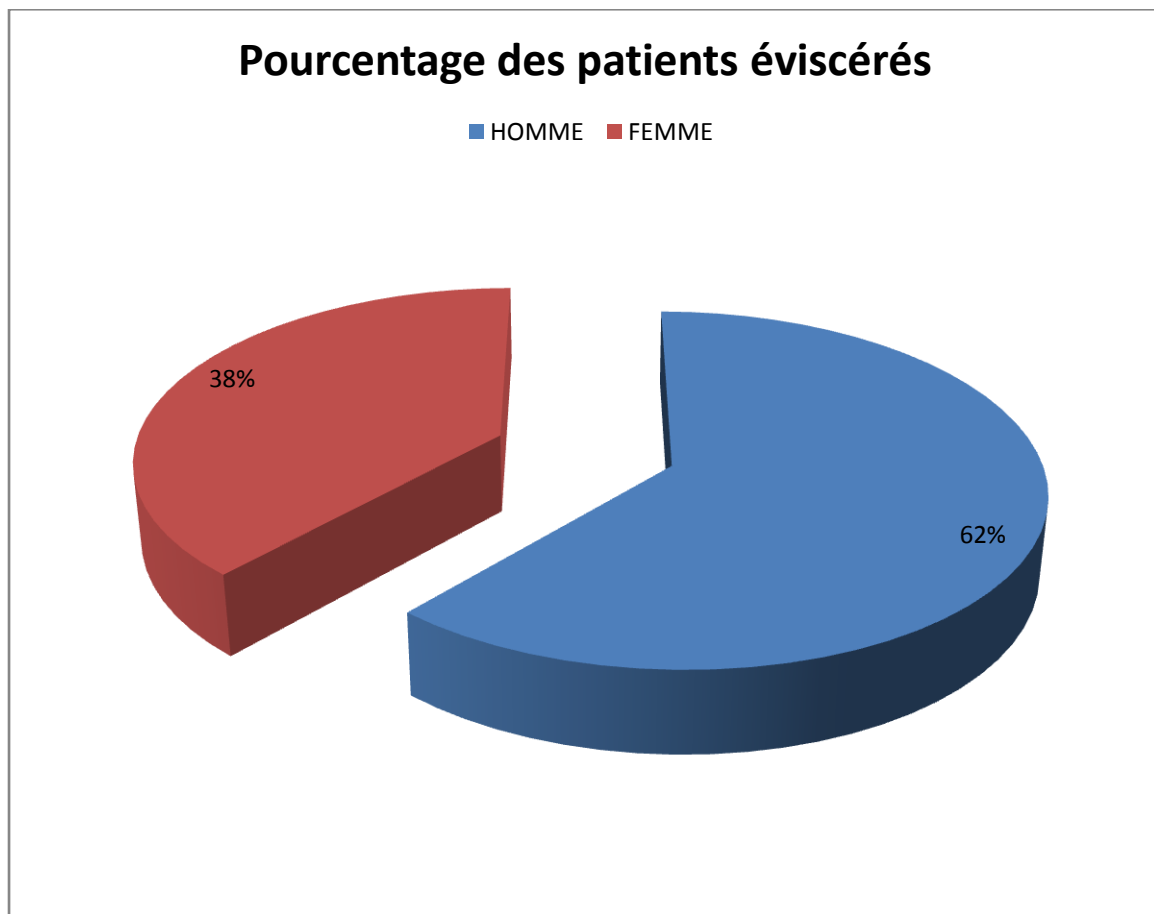
Le patient sera surveillé plusieurs fois par jour par l'ensemble de l'équipe médicale et paramédicale qui sera prêt à intervenir au moindre problème. Les infirmières se chargeront de lui prodiguer les soins nécessaires.

## IV. RESULTATS

### IV.1 Description de la population étudiée

Dans notre étude allant de 01/01/2007 au 30/09/2017, nous avons recensé près de 52 patients , ce qui représente un taux d'hospitalisation de 0.46 % et 0.79% d'actes opératoires. Le nombre de décès enregistré parmi les patients est de 00 soit 0% de la mortalité au niveau du service.

#### IV.1.1 Analyse de la population d'étude selon le sexe

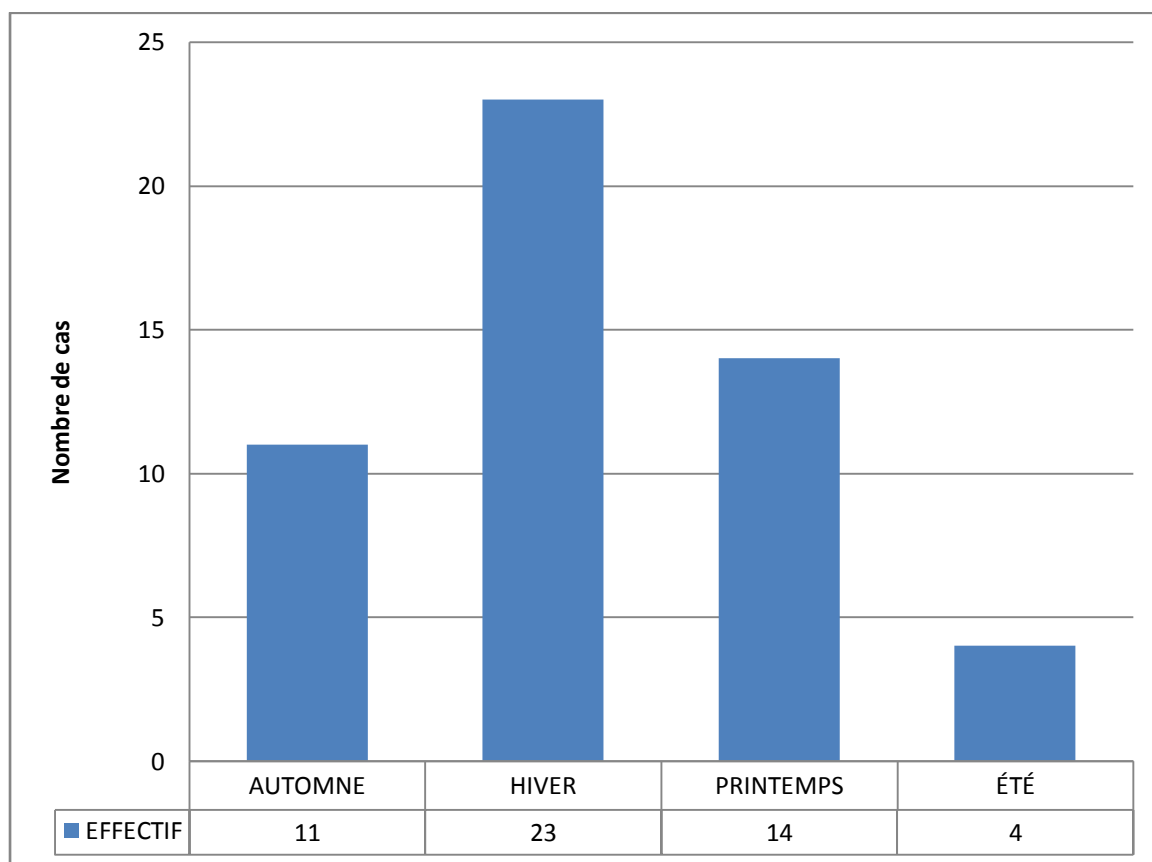


**Figure 26 : Répartition des patients éviscérés selon leurs sexes**

« Service d'ophtalmologie du CHU de Tlemcen allant de 01/01/2007 au 30/09/2017 »

Nous notons une prédominance masculine avec un sexe ratio étant estimée à 1,6. Signalons que nos critères d'inclusion ne prenaient nullement en considération le sexe du patient.

#### IV.1.2 Analyse de l'éviscération en fonction de la saison de l'intervention



**Figure 27 : Répartition des patients éviscérés en fonction de la saison d'intervention**

« Service d'ophtalmologie, CHU Tlemcen allant de 01/01/2007 au 30/09/2017 »

En observant l'évolution saisonnière des éviscérations, on soulève une prédominance hivernale estimée à 23 cas, le taux le plus bas est noté durant la saison estivale avec 04 cas.

#### IV.1.3 Répartition des patients selon les tranches d'âge au moment de l'intervention

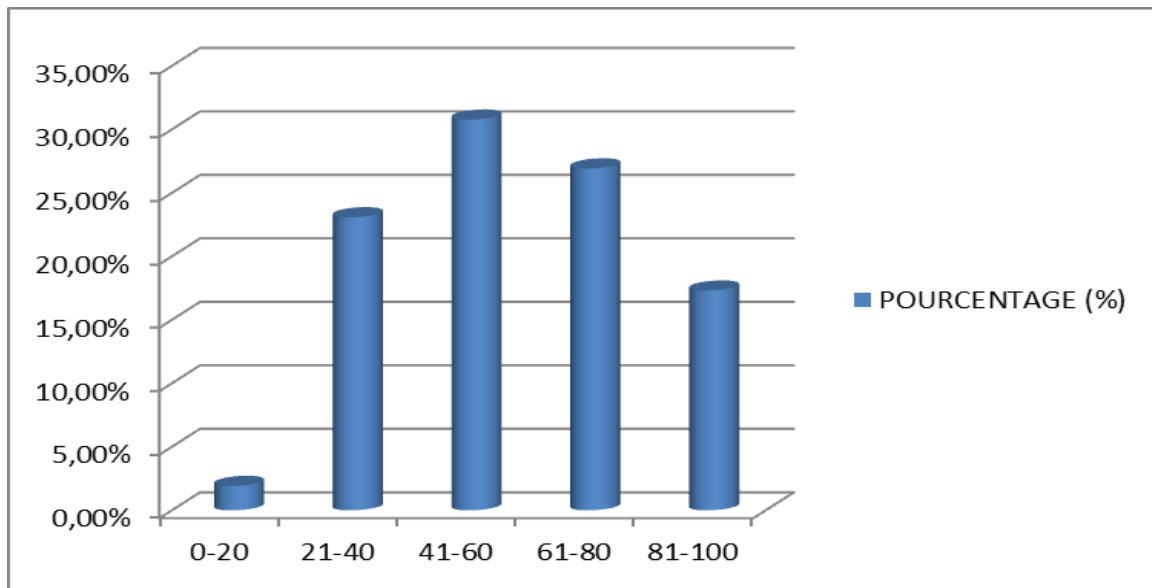


Figure 28 : Répartition des patients selon des tranches d'âge au moment de l'intervention

- ✓ Les **âges extrêmes** sont **19 ans** et **97 ans** d'où une étendue de 78 ans et une moyenne de 57 ans.
- ✓ On note **1 pic** entre **41-60 ans** (environ 30,77%).
- ✓ Aucun enfant ne s'est présenté au service d'ophtalmologie pour éviscération pendant la période étudiée.

#### IV.1.4 Analyse de la durée d'hospitalisation des patients

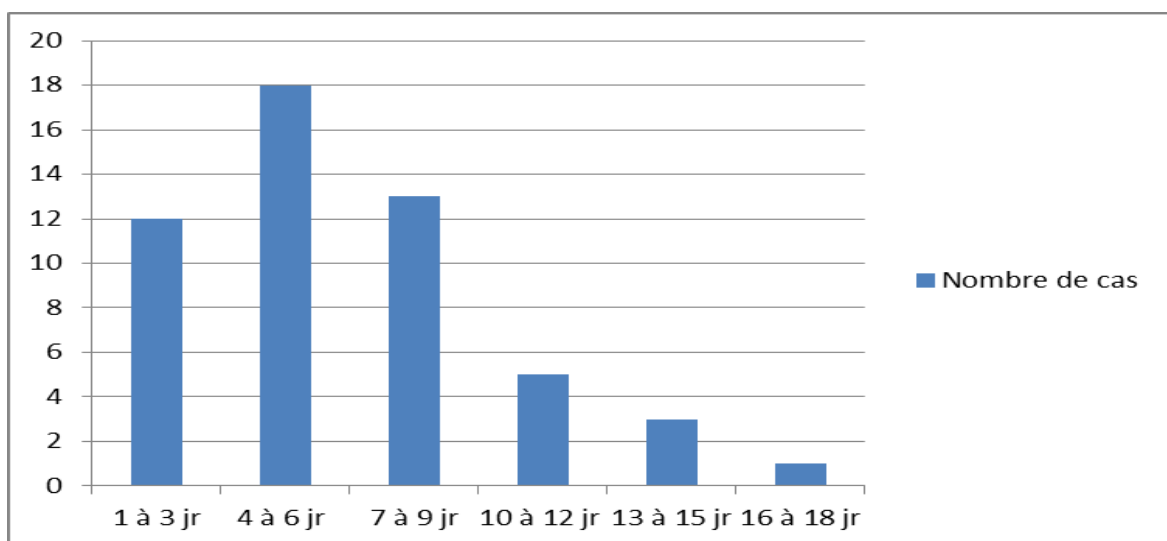


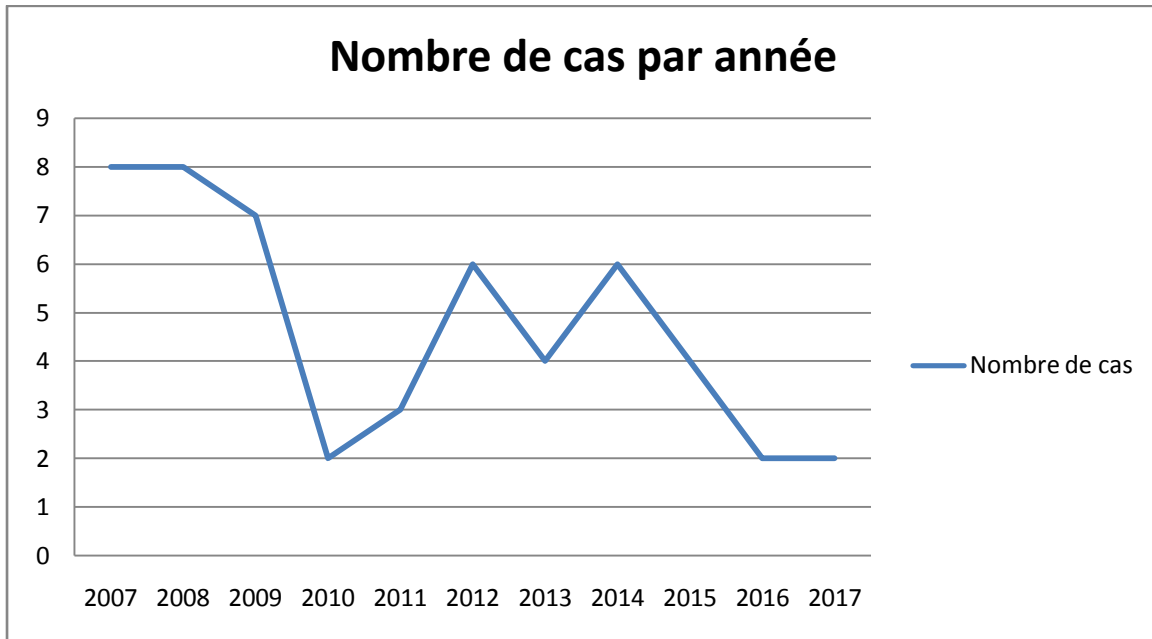
Figure 29 : Analyse de la durée d'hospitalisation des patients



La durée de séjour moyenne post opératoire est de 06 jours.

Les extrêmes étaient de 1jr et 18 jours.

#### IV.1.5 Evolution du nombre de l'éviscération



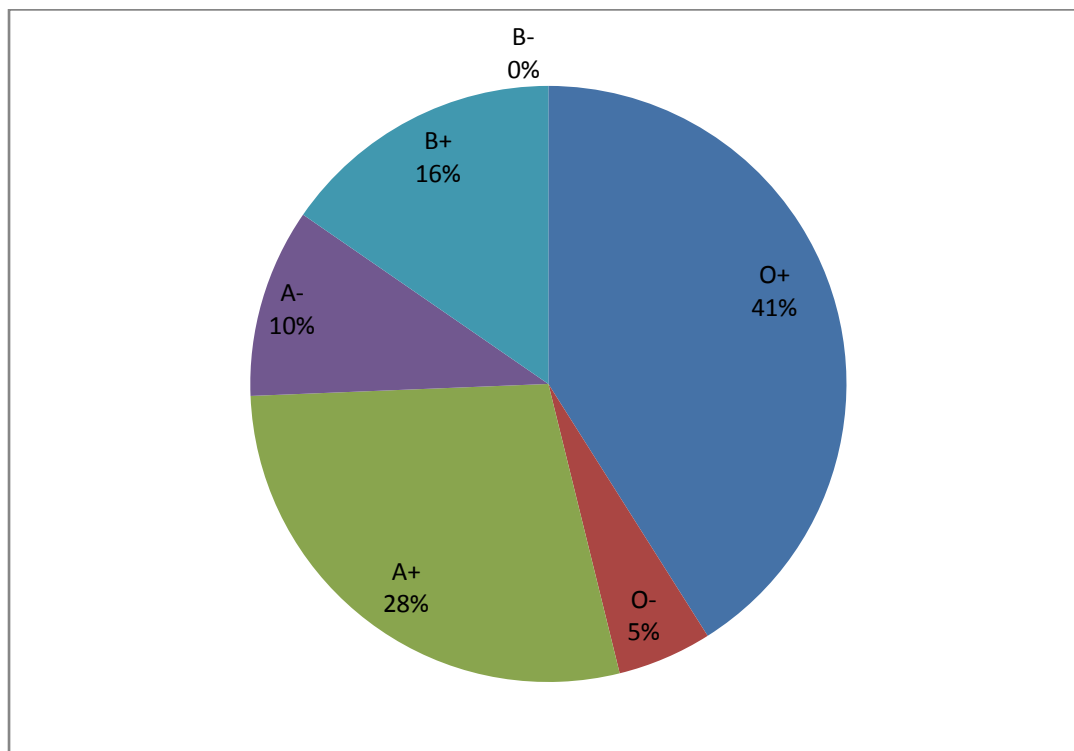
**Figure 30 : Répartition des cas par année**

Le nombre de cas de l'éviscération allant de 01/01/2007 au 30/09/2017 est de 52cas.

On note 2 pics de fréquences en 2007 et en 2008 (début de l'étude) avec 8 cas/an

Durant ces dernières années, on remarque une fluctuation de la fréquence de l'éviscération.

### IV.1.6 Analyse des groupes sanguins des patients



**Figure 31: Répartition des groupes sanguins des patients**

On note une prédominance du groupe O+ avec 41%, le groupe A+ avec 28% et absence totale du groupe B- .

## IV.2 Analyse des données médicales

### IV.2.1 Répartition des patients selon l'œil éviscéré

Tableau 3 :Répartition des patients selon l'œil éviscéré

Œil éviscéré	Nombre de cas	Pourcentage
Droit	26	50%
Gauche	26	50%

Le même nombre de cas a été retrouvé pour les deux côtés.

#### IV.2.2 Analyse des antécédents des patients éviscérés

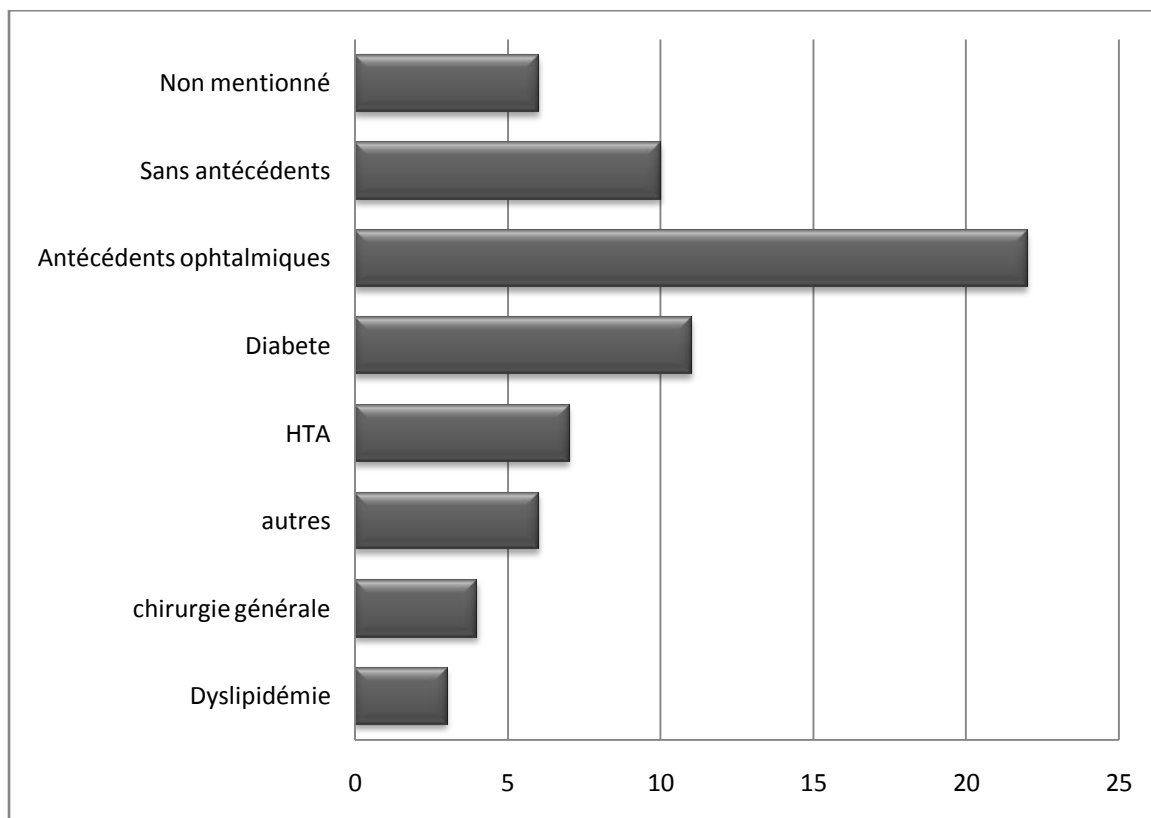
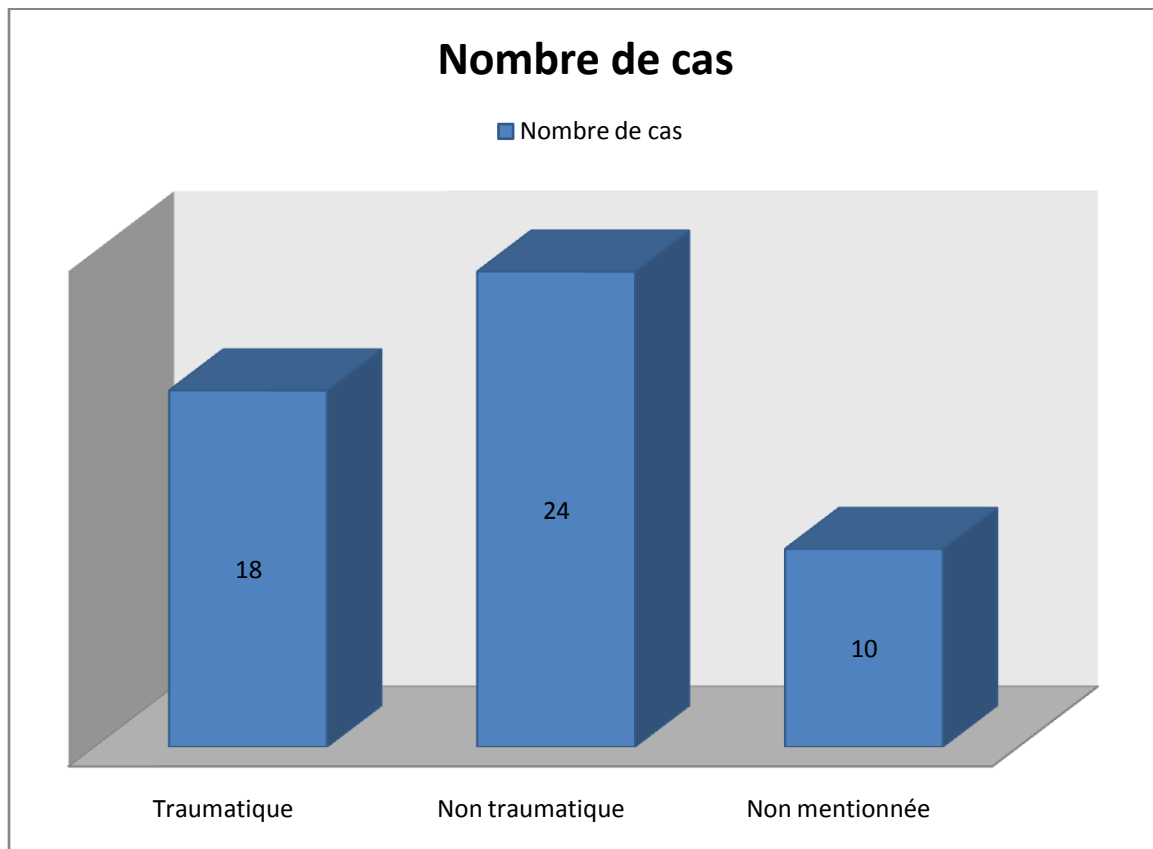


Figure 32 : Analyse des antécédents des patients éviscérés

Parmi les 52 malades qui ont un dossier médical au sein du service d'ophtalmologie, 10 patients (19.23%) n'ont rien de particuliers, les 42 restants (80.77%) présentent des antécédents dont 22 patients (42.31 %) ont une **pathologie ophtalmique** et 11 patients (21.15%) sont **diabétiques**.

### IV.2.3 Analyse des étiologies des patients éviscérés

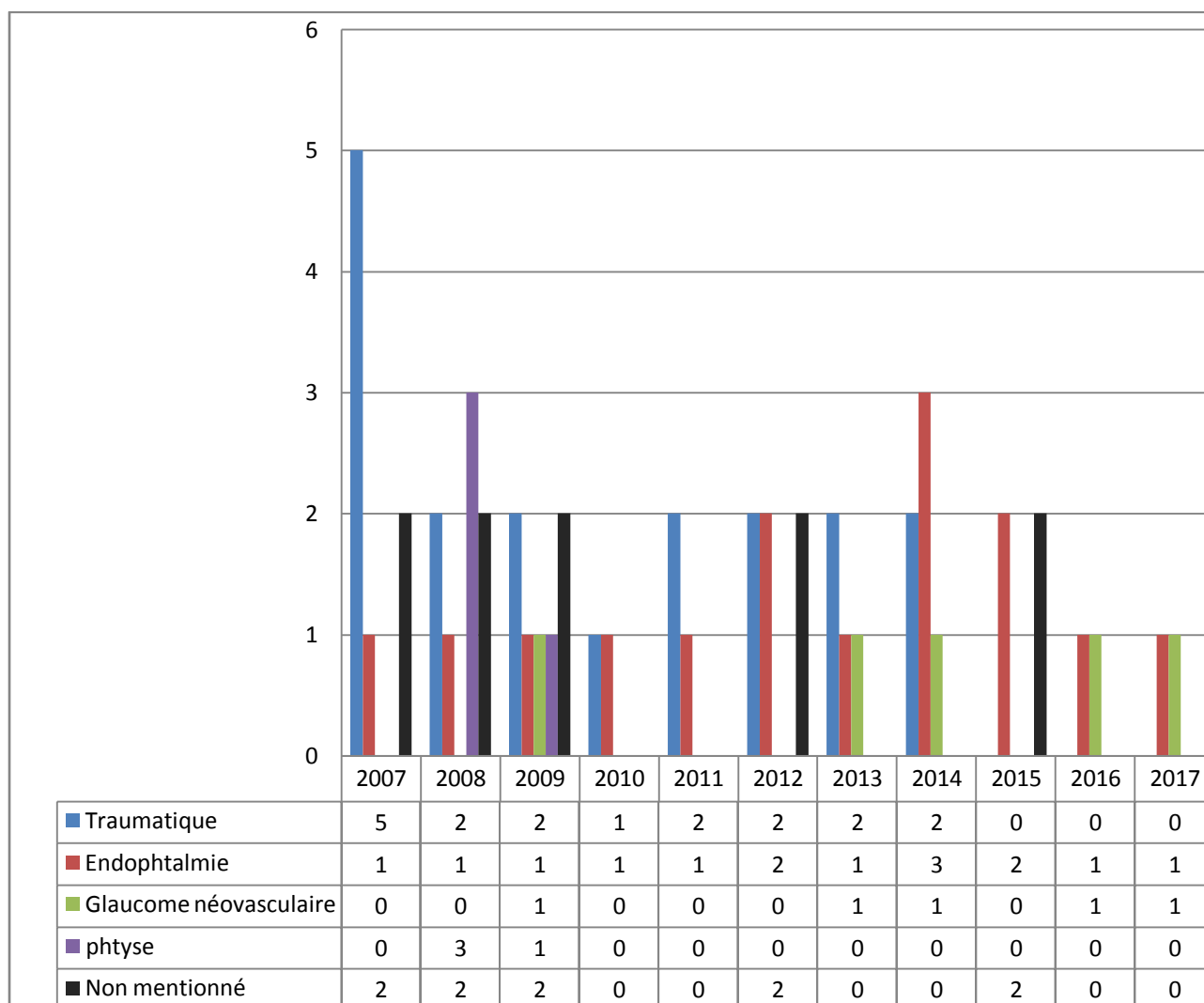
➤ *Répartition des patients selon la présence ou non d'un traumatisme*



**Figure 33 : Répartition des patients selon la présence ou l'absence d'un traumatisme**

L'histogramme ci-dessus montre que les causes « non traumatiques » sont dominantes soit un pourcentage de 46.15%.

➤ Répartition des étiologies au cours des années



**Figure 34 : Répartition des étiologies au cours des années**

Les causes traumatiques étaient la première indication de l'éviscération en 2007 avec 5 cas, 03 cas de phtyse en 2008 et 3 cas d'endophtalmie en 2014.

## V. DISSCUSSION

- Sur la période allant de 01/01/2007 au 30/09/2017 au sein du service d'ophtalmologie, CHU TLEMCEN, cinquante-deux chirurgies mutilantes (**éviscération**) ont été effectuées sur un total de 6 503 opérations chirurgicales, soit une fréquence de 0.79 % qui est légèrement inférieure à celle relevée par Vonor Ket al TOGO 2010, qui était de 1,2 % [32].
- L'éviscération était pratiquée sur un seul œil dans tous les cas avec la même fréquence pour les 2 yeux : 50%, ce qui n'est pas un critère significatif dans notre étude.
- La **prédominance masculine** avec trente-deux hommes contre vingt femmes, soit un sexe-ratio de 1,6 peut s'expliquer par une plus forte exposition des hommes aux traumatismes ou une plus grande acceptation de ce type de chirurgie, ce qui était le même cas de l'étude Vonor K et al TOGO 2010 qui était de 1,2 % [32].
- L'**âge moyen** était de 57 ans avec des extrêmes de dix-neuf ans et de quatre-vingt-dix-sept ans ce qui était les mêmes constatations de l'étude de Dr SAAD A et al, Riyadh, Arabie Saoudite avec un âge moyen de 50ans [35].

Aussi aucun enfant ne s'est présenté au service pour éviscération pendant la période étudiée ce qui peut être traduit par la prise en charge de cette tranche d'âge par l'EHS PEDIATRIQUE BOUKHROUFA ABELKADER CANASTEL ORAN depuis 2005.

- En traitant l'**évolution saisonnière** des éviscérations, on soulève une prédominance hivernale estimée à 23 cas, le taux le plus bas est noté durant la saison estivale avec 04 cas et c'est valable pour tous les actes opératoires afin d'éviter la surinfection en été sauf cas urgent.
- Concernant **les durées d'hospitalisations**, on note qu'elles varient selon la présence ou l'absence des complications. Globalement elle est de 4-6 jours.
- **Le nombre de cas de l'éviscération** allant de 01/01/2007 au 30/09/2017 est de 52cas. On note 2 pics de fréquences en 2007 et en 2008 (début de l'étude) avec 8 cas/an et diminution des cas ces dernières années qui sont dû à une prise en charge précoce et adéquate des affections oculaires.
- En analysant **le groupe sanguin** des patients, on a constaté la prédominance du groupe O+ suivi du groupe A+ ce qui correspond à une population standard de TLEMCEN

et c'était le même résultat constaté dans l'étude réalisée par DR Hamma A et al à l'EHS TLEMEN, 2013 [36]

- Parmi les 52 malades qui ont un dossier médical au sein du service d'ophtalmologie, 10 patients (19.23%) n'ont rien de particuliers, les 42 restants (80.77%) présentent des antécédents dont 22 patients (42.31 %) ont une pathologie ophtalmique (chirurgie de cataracte, monophtalmie, décollement de la rétine, glaucome néovasculaire, glaucome congénital et traumatisme de l'œil) et 11 patients (21.15%) sont diabétiques.
- L'éviscération était le seul type de chirurgie mutilante pratiquée au sein de notre service et l'absence de l'énucléation et de l'exentération qui sont indiquées dans les tumeurs oculaires s'explique par leur prise en charge dans des centres de cancérologie plus spécialisés.
- Les causes « non traumatiques » sont dominantes soit un pourcentage de 46.15% présentées par l'endophtalmie post cataracte, phtyose, glaucome néovasculaire... suivi par les causes traumatiques avec un pourcentage de 34.61% dont le mécanisme était par : Jet de pierre, objet perforant, impact projectile, explosion de batterie, objet tranchant... ce qui a révélé aussi l'étude de Dr SAAD A et al, Riyadh, Arabie Saoudite avec 35% de cause traumatique et 65% de cause non traumatique [35].
- Selon une comparaison faite avec l'étude de Gyasi et al. [33] et Epe'e et al [34], ce sont les infections et les traumatismes qui prédominent ce qui était notre cas, mais les causes des éviscérations varient en fonction des études.
- La forte fréquence des endophtalmies parmi les causes non traumatiques peut s'expliquer par un retard de consultation ou une prise en charge inadaptée des endophtalmies à leur phase active par des collyres corticoïdes en automédication et par des préparations traditionnelles à base de plantes.
- Il est à noter que tous les patients ayant présentés une endophtalmie post-opératoire dans cette étude, ont bénéficiés d'une chirurgie de la cataracte en dehors du CHU de Tlemcen, suggérant de ce fait l'utilité d'une meilleure coordination entre les chirurgiens libéraux et le CHU de Tlemcen.
- Concernant la technique chirurgicale d'éviscération du service d'ophtalmologie CHU-TLEMEN était celle de la « poupée russe ».

## VI. CONCLUSION

L'éviscération est l'une des chirurgies mutilantes considérée comme un traitement palliatif lorsque toutes les autres options thérapeutiques sont épuisées [35].

La prévention de l'éviscération passe par le diagnostic précoce et le traitement adapté des pathologies infectieuses, des traumatismes et des tumeurs. Dans tous les cas, la décision d'une chirurgie mutilante doit être prise de manière collégiale après avoir épuisé toutes les alternatives [32].

### **Critiques et recommandations**

Etude rétrospective dans un seul hôpital d'Algérie, par conséquent les résultats ne peuvent pas être généralisés au territoire national.

#### **Recommandations**

- Prévenir, suivre et informer les patients.
- Revoir la coordination des soins entre l'hôpital et le secteur libéral.
- Prise en charge psychologique post-opératoire qui vient en complément des explications médicales et des directives données aux patients pour leur bien-être.
- Harmoniser le suivi sur le court et le long terme des patients éviscérés afin de détecter précocement toutes les complications qui peuvent survenir et surtout de les traiter à temps.
- Encourager la formation continue des professionnels de santé et investir dans la recherche pour promouvoir une médecine ophtalmologique performante, en organisant des colloques et conférences abordant le thème de lutte contre la cécité, pour former un personnel qualifié.



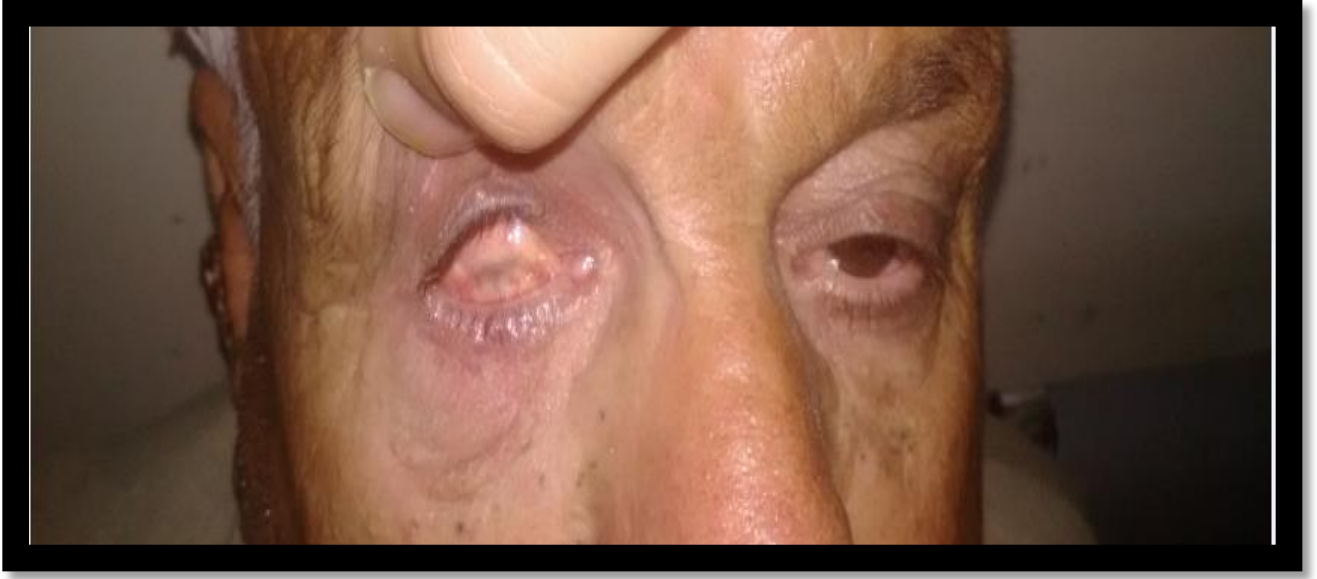

Figure 35 : Patient éviscéré de l'œil droit « service d'ophtalmologie, CHU TLEMEN »



Patient éviscéré pour un glaucome néovasculaire, venu pour un control médical et il était satisfait du résultat de la chirurgie.

(La photo a été prise avec son plein accord)

## ANNEXE

### N°1 :Questionnaire standardisé

SEXE :	
N° DOSSIER :	
DATE ET LIEU DE NAISSANCE :	
RESIDANCE :	
DATE DE L'INTERVENTION :	
DUREE D'HOSPITALISATION :	
ANTECEDANTS :	MEDICAUX :
	CHIRURGICAUX :
ETIOLOGIE : DE L'ŒIL (D/G) :	
ACUITE VISUELLE & TONUS OCULAIRE (ŒIL ADELPHÉ) :	
DECES :	
COMPLICATION :	
GROUPAGE :	
AUTRES :	

## BIBLIOGRAPHIE

- [1] Delmas J, Leclerc O, Barreau G, Maitrias P, Adenis JP, Robert PY. Énucléation, éviscération. *EMC -Ophtalmologie* 2016;13(3):1-15 [Article 21-660-A-10]. © 2016 Elsevier Masson SAS.
- [2] Delmas J, Leclerc O, Barreau G, Maitrias P, Adenis JP, Robert PY. Énucléation, éviscération. *EMC -Ophtalmologie* 2016;13(3):1-15 [Article 21-660-A-10]. © 2013 Elsevier Masson SAS.
- [3] Ducasse A. L'orbite. In: Chevrel JP, Fontaine C, editors. *Anatomie clinique (tome 3. Tête et cou)*. Paris: Springer-Verlag; 1996. p. 169–72.
- [4] Ducasse A. Les annexes du globe oculaire. In: Chevrel JP, Fontaine C, editors. *Anatomie Clinique (tome 3. Tête et cou)*. Paris: Springer- Verlag; 1996. p. 185–98.
- [5] Ducasse A, Delattre JF, Flament JB. Anatomie de la glande lacrymale in Les voies lacrymales. In: Ducasse A, Adenis JP, Fayet B, George JL, Ruban JM, editors. *Rapport de la Société Française d'Ophtalmologie*. Paris: Masson; 2006. p. 13–8.
- [6] Ducasse A, Roth A, De Gottrau P. Anatomie des muscles oculomoteurs. *EMC (Elsevier Masson SAS, Paris), Ophtalmologie, 21-005-A-10, 1999 : 13p.*
- [7] Morax S énucléation, éviscération. Réfection des cavités. *Clin Ophtalmol* 1979 ; 3 (183-196) : 197-206 © 1998 Elsevier Masson SAS
- [8] Adenis JP, Rulfi JY, Robert PY. Two techniques of evisceration: Russian doll and parachute. *J FrOphtalmol* 2001;24:887–92.
- [9] Morel X, Bourgade JM, D'Hermies F, Renard G. Modified evisceration for biocolonisable implant: the four-square technique. *J FrOphtalmol* 2004;27:903–6.
- [10] Klett A, Guthoff R. Muscle pedunculated scleral flaps. A micro- surgical modification to improve prosthesis motility. *Ophthalmologe* 2003;100:449–52.
- [11] Duong MH, Barraco P, Schapiro D, Ben Ayed H, Morax S. Enucleation with on-table evisceration. Is it a good technique? *J Fr Ophtalmol* 2001;24:836–41.
- [12] Barraco P. Éviscération, énucléation, exentération : techniques, complications. In: Adenis JP, Morax S, Société française d'ophtalmologie, editors. *Pathologie orbito-palpébrale*. Paris: Masson; 1998. p. 659–66.
- [13] De Gottrau P, Holbach LM, Nauman GO. Clinicopathological review of 1146 enucleations (1980-90). *Br J Ophthalmol* 1994;78:260–5.
- [14] Shah RD, Singa RM, Aakalu VK, Setabutr P. Evisceration and enucleation: a national survey of practice patterns in the United States. *OphthalPlastReconstrSurg* 2012;43:425–30.

- [15] Valeshabad AK, Naseripour M, Asghari R, Parhizgar SH, Parhizgar SE, Taghvaei M, et al. *Enucleation and evisceration: indications, complications and clinicopathological correlations.* *Int J Ophthalmol* 2014;**7**:677–80.
- [16] O'Donnell BA, Kersten R, McNab A, Rose G, Rosser P. *Enucleation versus evisceration.* *Clin Experiment Ophthalmol* 2005;**33**:5–9.
- [17] Kennedy RE *Indications and surgical techniques for orbital exenteration.* *Adv Ophthalmic Plast Reconstr Surg* 1992 ; 9 :163-173 © 1998 Elsevier Masson SAS
- [18] Barraco P. *Implants et biomatériaux dans la chirurgie des cavités.* In: Adenis JP, Morax S, Société française d'ophtalmologie, editors. *Pathologie orbito-palpébrale.* Paris: Masson; 1998. p. 670–5.
- [19] Fan JT, Robertson DM. *Long-term follow-up of the Allen implant 1976 to 1991.* *Ophthalmology* 1995;**102**:510–6.
- [20] Dutton JJ. *Coralline hydroxyapatite as an ocular implant.* *Ophthalmology* 1991;**90**:370–7.
- [21] Kostick DA, Linberg JV. *Evisceration with hydroxyapatite implant.* *Ophthalmology* 1995;**102**:1542–7.
- [22] Adenis JP, Dourlhes N, Robert PY, Chaput C. *Nouveaux implants orbitaires en alumina : étude expérimentale et premiers essais chez l'homme.* *Bull Soc Ophthalmol Fr* 1997;**97**:72–4.
- [23] Lisman RD, Smith BC, Nassif J. *Current concepts in dermis-fat grafting.* *Intern Ophthalmol Clin* 1989;**29**:252–64.
- [24] Nentwich MM, Schebitz-Walter K, Hirneiss C, Hintschich C. *Dermis fat grafts as primary and secondary orbital implants.* *Orbit* 2014;**33**:33–8.
- [25] Vagefi MR, McMullan TF, Burroughs JR, Isaacs DK, Tsirbas A, White Jr GL, et al. *Autologous dermis fat graft at the time of evisceration or enucleation.* *Br J Ophthalmol* 2007;**91**:1528–31.
- [26] Adenis JP, Robert PY, Bertin P. *Greffedermo-graisseuse.* In: Adenis JP, Morax S, Société française d'ophtalmologie, editors. *Pathologie orbito-palpébrale.* Paris: Masson; 1998. p. 666–70.
- [27] ARTICLE : N°140 - Tome 15 - décembre 2010 - Réflexions Ophtalmologiques
- [28] ARTICLE : Les fiches nationales ont été créées sous l'égide de la Société Française d'Ophtalmologie (SFO) et du Syndicat National des Ophtalmologistes de France (SNOF). Fiche révisée en novembre 2009. <http://www.sfo.asso.fr>
- [29] Woog JJ, Angrist RC, White WL, Dortzbach RK. *Enucleation, evisceration, and exenteration.* In : Dortzbach RK ed. *Ophthalmic plastic surgery. Prevention and management of complications.* New York : Raven Press, 1994 : 251-268 © 1998 Elsevier Masson SAS

[30] ARTICLE : 30ème Congrès de la Société Tunisienne d'Ophtalmologie 17, 18 et 19 Mars 2011 Hôtel Sheraton à Tunis

[31]Kraus-Mohl M, Hatt M Socket reconstruction. *Orbit* 1993 ; 12: 111-114 © 1998 Elsevier Masson SAS

[32]ARTICLE : Bilan de dix ans de chirurgies mutilantes oculaires à Lomé .*Médecine et Santé Tropicales*, Vol. 25, N8 2 - avril-mai-juin 2015

[33]Gyasi ME, Amoaku WM, Adjuik M. Causes and incidence of destructive eye procedures in north-eastern ghana. *Ghana Med J* 2009 ; 43 : 122-6.

[34]Epee E, Moukouri NE, Kamegni G. Ocular mutilating surgery: a case study of 32 patients operated at the university teaching hospital. *RevAfrChirSpec* 2008 ; 2 : 23-8.

[35]<https://www.ncbi.nlm.nih.gov/pubmed/28761031> le 20/08/2017

[36] Dr HAMMA et al, Mémoire Pour l'obtention du doctorat en médecine générale « La morbi-mortalité des nouveau-nés prématurés à l'EHS Mère et Enfants, TLEMCEN, 2013

**Ouvrage:**

-Ducasse A. Anatomie et vascularisation de l'orbite. *EMC - Ophtalmologie* 2013;10(1):1-23 [Article 21-006-A-10].

-Delmas J, Leclerc O, Barreau G, Maitrias P, Adenis JP, Robert PY. Énucléation, éviscération. *EMC Ophtalmologie* 2016;13(3):1-15 [Article 21-660-A-10].